medigraphic Artemisa en línea

Rev Mex Oftalmol; Marzo-Abril 2006; 80(2):97-101

Ectopia lentis familiar esencial, reporte de un caso y opciones de manejo

Santiago García-Arroyo, Adolfo Peña Aceves

RESUMEN

Se presenta un caso de ectopia lentis familiar esencial con herencia autosómica dominante en una paciente con obesidad mórbida. Se descartaron otras posibles causas de subluxación congénita y se revisaron las opciones terapéuticas para estos casos.

Palabras clave: Ectopia lentis esencial, subluxación congénita cristaliniana, sutura transescleral de lente intraocular, anillo de tensión capsular, lentes intraoculares de Artisan.

SUMMARY

Presentation of a case diagnosed with essential familiary ectopia lentis with an autosomal dominant inheritance in a female with morbid obesity. Other possible causes of congenital ectopia lentis were ruled out and the therapeutic options for these cases were reviewed.

Key words: Essential ectopia lentis, congenital lens subluxation, scleral IOL suture, capsule tension rings (CTR), Artisan IO

INTRODUCCIÓN

La ectopia lentis es una patología en la que el cristalino se encuentra desplazado debido a la ruptura, debilidad o alteración de las fibras zonulares, y puede clasificarse como congénita y adquirida. Entre las causas de ectopia lentis adquirida se encuentran el trauma, el síndrome de pseudoexfoliación y la edad avanzada. Por otra parte, la ectopia puede deberse a algunas alteraciones metabólicas sistémicas hereditarias relativamente comunes como el síndrome de Marfán, la homocistinuria y otras, más raras, como el síndrome de Weill-Marchesani, la hiperlisinemia y la deficiencia de oxidasa de sulfitos. Cuando la ectopia del cristalino no está asociada con anomalías oculares o sistémicas se clasifica como ectopia lentis familiar o idiopática esencial (1).

El espectro clínico y genético de esta entidad se ha ampliado durante este siglo al encontrarse que la ectopia lentis es una característica común a varias enfermedades oculares diferentes, así como la presentación en diversas enfermedades sistémicas. La heterogeneidad nosológica de la luxación del cristalino está bien descrita en la literatura; sin embargo, la ectopia lentis idiopática es una anomalía congénita relativamente rara (2-5). Se reconoce de manera generalizada que el manejo de los pacientes con ectopia lentis representa un reto debido a la dificultad de las diferentes técnicas quirúrgicas, numerosos reportes de complicaciones serias y resultados visuales desalentadores (6, 7).

PRESENTACIÓN DEL CASO CLÍNICO

Presentamos el caso de una mujer de 33 años de edad que acudió a consulta debido a disminución lentamente progresiva de la agudeza visual de ambos ojos que inició en la adolescencia. Entre los antecedentes de importancia se encontraron historia familiar positiva para diabetes mellitus y ametropía en el padre y hermano. Además, refería el antecedente de obesidad mórbida que inició a los 22 años de edad y debido a la cual se encontraba en el momento bajo estudio y tratamiento. A la exploración física se encontró una talla de 168

Asociación para Evitar la Ceguera en México, I.A.P. Vicente García Torres 46 Coyoacán, México D.F. Tel: 10 84 14 00. e- mail: sgarciaarroyo@yahoo.com

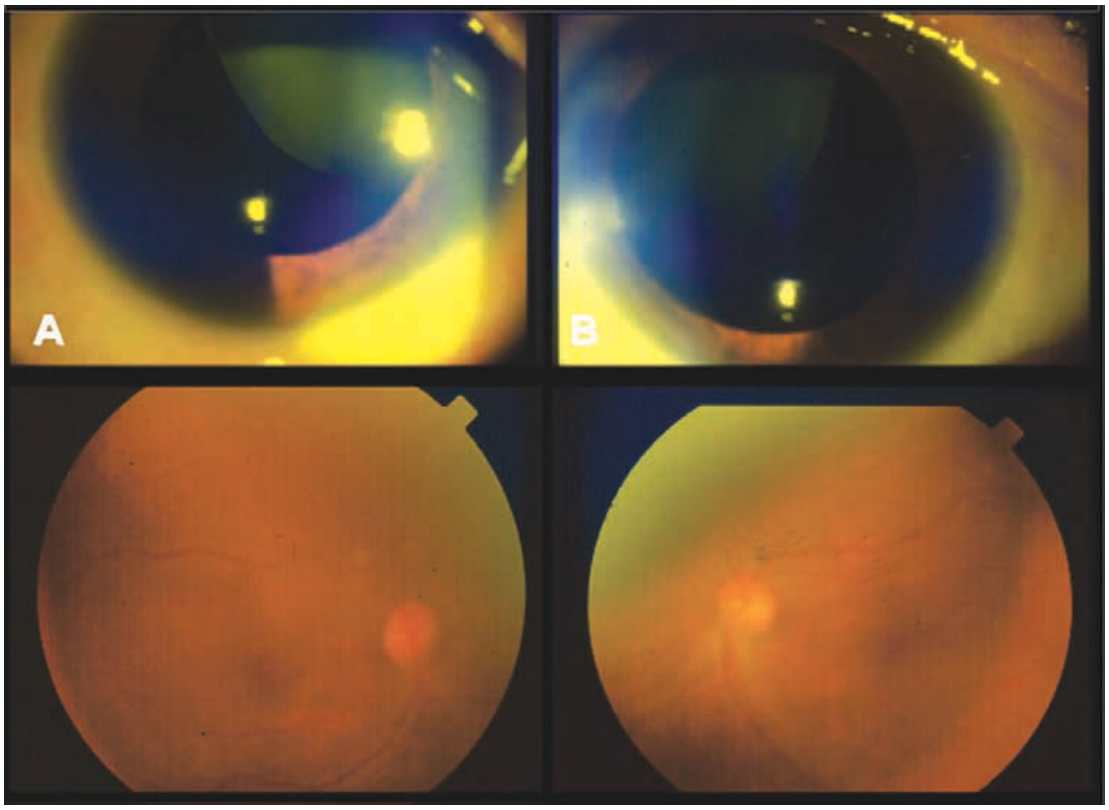

Fig. 1. Fotografías clínicas de los segmentos anterior y posterior de ambos ojos (A, ojo derecho; B, ojo izquierdo). Nótese la subluxación nasal superior de ambos cristalinos y la presencia de fibras zonulares. El polo posterior es normal en ambos ojos; la opacidad nasal superior en ambas imágenes corresponde a la sombra del cristalino subluxado.

cm y un peso de 180 kg, con un índice de masa corporal de 64 kg/m^2. La exploración funcional reveló una agudeza visual de 20/400 en ambos ojos, que con correción de +14.00 / -3.00 x 10° en el ojo derecho y +13.00 / -3.00 x 170° en el ojo izquierdo, permitió una agudeza visual de 4/10 y 5/10 respectivamente. La posición primaria de la mirada se encontró en exotropía de 60 D; las ducciones y versiones fueron normales. La presión intraocular en ambos ojos era normal.

Se encontró iridodonesis en el ojo izquierdo y subluxación nasal superior del cristalino de ambos ojos; el resto del segmento anterior se reportó normal. El segmento posterior se encontró sin datos patológicos (fig. 1).

Para descartar clínicamente un fenotipo compatible con el síndrome de Marfán, se buscaron intencionalmente aracnodactilia, hiperlaxitud articular, habitus longilíneo, extremidades largas y segmento superior corto, encontrándose negativos estos datos clínicos.

Se realizaron pruebas de laboratorio con la intención de demostrar la asociación de la subluxación bilateral de cristalino con otras entidades sistémicas así como parte del estudio de la obesidad. Los exámenes incluyeron biometría hemática, examen general de orina, química sanguínea, tiempos de coagulación, ácido úrico, colesterol, triglicéridos, hormonas tiroideas, progesterona y testosterona. Solamente se encontró hipertrigliceridemia de 300 mg/dl, mientras que el resto de las pruebas resultaron dentro de la normalidad. La paciente fue valorada por el servicio de genética para establecer la existencia de un patrón familiar. Se encontró positividad para subluxación del cristalino en el hermano y el padre de la paciente, haciéndose evidente un patrón de herencia autosómico dominante (fig. 2).

Se descartó el síndrome de Marfan por los hallazgos clínicos y mediante la realización de un ecocardiograma que reveló solamente hipertrofia leve del ventrículo izquierdo. Otras causas de ectopia lentis congénita fueron descartadas al no encontrarse retraso mental y fueron confirmadas mediante la búsqueda de metionina y sulfitos en orina, que resultaron

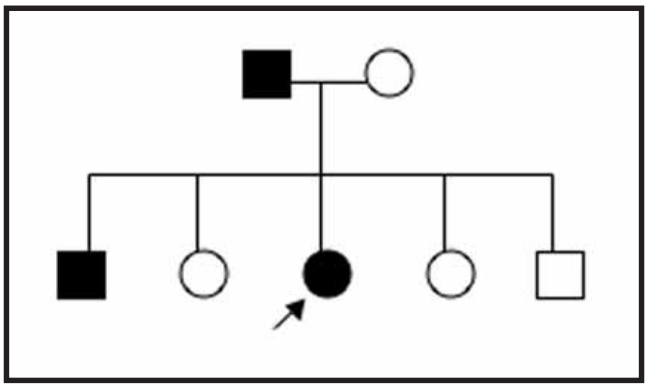

Fig. 2. Árbol genealógico de la paciente (indicada con la flecha). El padre y uno de los hermanos tienen también subluxación del cristalino de ambos ojos. Este tipo de herencia es autosómico dominante.

Fig. 3. Fotografías clínicas 72 horas después de la cirugía de derivación gastroduodenal. El fenotipo no corresponde al descrito en el síndrome de Marfán.

negativos. Se llegó al diagnóstico de ectopia lentis esencial con herencia autosómica dominante.

La paciente fue intervenida quirúrgicamente de una derivación gastroduodenal para control de la obesidad en un centro especializado y su evolución ha sido favorable (fig. 3). Hasta este momento, la rehabilitación visual está pendiente, sin embargo a continuación se revisan las posibilidades terapéuticas para casos similares.

DISCUSIÓN

La ectopia lentis congénita es una alteración ocular que puede ocurrir como manifestación de una enfermedad hereditaria como los síndromes de Marfán o Weil-Marchesani, la homocistinuria, la hiperlisinemia o la deficiencia de oxidasa de sulfitos. También puede encontrarse de manera aislada, es decir, sin asociación con otras alteraciones oculares o sistémicas, en cuyo caso se clasifica como subluxación esencial. Por otra parte, puede presentarse asociada con otras anormalidades sistémicas como la sífilis congénita, traumatismos, uveítis, tumores del cuerpo ciliar, cataratas hipermaduras y en pacientes en los que se realizó previamente vitrectomía con colocación de aceite de silicona en la cavidad vítrea (1-4, 7, 8).

Se ha reportado que en población abierta casi 50% de los casos de ectopia lentis congénita están asociados con síndrome de Marfán, 15% son debidos a ectopia lentis familiar esencial y 31% son casos aislados (5).

La subluxación progresiva del cristalino frecuentemente induce defectos refractivos importantes y ocasionalmente puede provocar anisometropía. Además, el movimiento del cristalino dislocado puede originar un eje visual intermitentemente afáquico que ocasiona grandes alteraciones visuales. En niños pequeños, con desarrollo visual incompleto, estas alteraciones son frecuentemente la causa de ambliopía (9, 10).

En las series revisadas, las indicaciones de cirugía fueron las siguientes: diplopía monocular, disminución de la mejor agudeza visual corregida menor a 20/60, agudeza visual no corregible por refracción, catarata que disminuya la agudeza visual, la bisección del eje visual, diplopía monocular, dislocación hacia la cámara anterior, luxación o inminente luxación hacia la cavidad vítrea, glaucoma secundario y presencia de uveítis inducida por el cristalino (1, 11, 12).

Se recomienda una evaluación preoperatoria cuidadosa que debe incluir la exploración de la agudeza visual con y sin corrección, biomicroscopia con lámpara de hendidura, microscopia especular, ecografía, sobre todo si se sospecha la presencia de otras alteraciones oculares y para medir el eje anteroposterior. El uso de la ultrabiomicroscopia (UBM) se ha recomendado para valorar el grado de subluxación y la integridad zonular, datos que pueden resultar importantes para el trazo del plan quirúrgico y anticipar los posibles eventos transoperatorios (13).

Históricamente la remoción quirúrgica del cristalino con subluxación congénita ha sido considerada una cirugía técnicamente difícil, con numerosas complicaciones potenciales y con pronósticos visuales desalentadores (6, 14).

Las técnicas quirúrgicas propuestas pueden agruparse en aquellas que proponen la extracción intracapsular del cristalino, la lensectomía combinada con vitrectomía a través de la pars plana o por vía límbica y aquellas que preconizan la preservación de la bolsa capsular como soporte para la colocación de un lente intraocular dentro de la bolsa o en el surco ciliar (9-11, 14, 15).

La rehabilitación visual se alcanzaba inicialmente mediante el uso de anteojos o lentes de contacto, ya que se producía afaquia quirúrgica. Otros cirujanos propusieron la colocación de lentes intraoculares de cámara anterior para rehabilitar a los pacientes postoperados; sin embargo, se han asociado a complicaciones como edema corneal, uveítis, glaucoma y edema macular en mayor magnitud que los lentes intraoculares de cámara posterior (16).

En 1988 Stark y col. reportaron la colocación de lentes intraoculares en pacientes sin soporte capsular, mediante la fijación transescleral de las asas del lente a nivel del surco ciliar. Brevemente, la técnica consiste en realizar una herida límbica de 7 mm de longitud, posteriormente el asa inferior del lente se anuda a una sutura de polipropileno, la cual se desliza a través de la cámara anterior hasta alojarse por detrás de la superficie del iris en el cuadrante inferior. La sutura de esta asa atraviesa el espesor total del globo ocular a nivel del surco ciliar, 2 mm por detrás del limbo. En seguida la zona óptica del lente se coloca por detrás del iris. El asa superior se anuda también a una sutura doble armada de polipropileno y se apoya en la porción superior del surco ciliar. Posteriormente, en la técnica original, se suturaba el asa superior al iris periférico o, en caso de encontrarse éste dañado, a través del surco ciliar en el cuadrante superior. Se han realizado numerosas modificaciones a la técnica original, entre las que se encuentran la utilización de suturas de Lewis (en un extremo tiene una aguja recta y larga y en el otro extremo una aguja curva y corta), lentes intraoculares con ojales en las asas, y realización de carteras esclerales para proteger los nudos de la sutura. Sin embargo, el principal adelanto se ha encontrado en los estudios anatómicos que han demostrado que el surco ciliar se encuentra 0.83 mm por detrás del límite posterior del limbo quirúrgico en el meridiano vertical y 0.46 mm en el horizontal. Este conocimiento ha evitado complicaciones serias como son sangrado profuso debido a la penetración de la aguja a la pars plicata, altamente vascularizada. La complicación más frecuentemente encontrada es el edema macular quístico persistente en 9 a 36% de los casos (17). Otras complicaciones que se han reportado son desprendimiento de retina regmatógeno, desprendimiento coroideo hemorrágico, exposición de las suturas y dislocación del lente (7, 8, 18).

Otra opción para aumentar la seguridad del implante posterior utilizando el soporte capsular consiste en realizar una sutura de la cápsula anterior al surco ciliar. Esta técnica, desarrollada por el doctor Villar Kuri en nuestro país, evita la enoftalmodonesis o movimiento del lente intraocular suturado al surco. Se realizan dos incisiones en la cápsula anterior, los bordes libres de la cápsula son doblados y se suturan a la esclera a nivel del surco ciliar en el lado opuesto de la subluxación (19).

En 1993 los doctores Witschel y Legler, en Alemania, demostraron que los anillos de tensión capsular son capaces de proporcionar estabilidad de la bolsa capsular durante la cirugía, así como en el postoperatorio en pacientes con diálisis zonulares. Estos instrumentos anulares (Morcher GmbH) están fabricados con polimetilmetacrilato y pueden ser insertados en la bolsa capsular en cualquier punto después de realizarse la capsulorrexis. El efecto que se busca es la expansión y estabilización de la bolsa capsular para permitir la emulsificación/aspiración del cristalino y facilitar la colocación de un lente intraocular, aprovechando el soporte de la bolsa. Además previenen la luxación del lente intraocular, descentración, inclinación, incremento de la dehiscencia zonular y opacificación de la cápsula posterior (20).

Existen variaciones a estos anillos, entre los que se encuentran los anillos de tensión capsular modificados (Cionni, modelos 1-L y -C), que tienen un gancho de fijación que sigue una trayectoria anterior y central hacia un plano anterior con respecto al plano del filamento principal del anillo. El gancho rodea el borde de la capsulorrexis y reposa sobre el remanente capsular anterior. Este gancho posee además un ojal que permite el paso de una sutura de polipropileno doble armada para ser fijado a nivel del surco ciliar a través de la esclera, por lo que constituye una buena opción para mantener la posición de la bolsa capsular (21).

Una modificación interesante a esta técnica consiste en la utilización de 4 o 5 ganchos desechables de De Juan para iris colocados en el borde de la capsulorrexis del cristalino subluxado, lo cual permite centrar y realizar cómodamente la facoemulsificación. Posteriormente se coloca un anillo de tensión capsular y un lente intraocular dentro de la bolsa. El anillo de tensión capsular consigue centrar la bolsa y mantener el eje visual alineado con el centro óptico del lente intraocular (11).

Otra alternativa reciente es la colocación de lentes intraoculares afáquicos (Artisan) que se fijan al estroma del iris mediante dos tenazas conformadas por las asas del lente. La colocación y/o remoción de estos lentes es sencilla y han sido utilizados satisfactoriamente para la corrección de grandes defectos refractivos en adultos, así como en niños con cataracta congénita, con relativa seguridad. Sin embargo, el uso de estos lentes se ha asociado a irregularidad pupilar, edema corneal transitorio, iritis, elevación de la presión intraocular, descentramiento del lente y aumento de la pérdida endotelial de 6% dos años después de la cirugía. Un aspecto desfavorable para la utilización de estos lentes es la falta de estudios mayores de 10 años que demuestren su seguridad (9, 22).

CONCLUSIONES

La corrección de la ectopia lentis congénita es un reto para el cirujano especialmente en casos asociados con patología sistémica ya que existen alteraciones oculares asociadas con la subluxación del cristalino. La mayoría de las series incluyen casos de subluxación de cristalino de diversas etiologías; esto hace poco comparable los pronósticos para los pacientes con ectopia familiar. Aunque las indicaciones quirúrgicas son similares entre las diversas series reportadas, no existen lineamientos generales para decidir la conducta quirúrgica, por lo que existe aún gran controversia al decidir la más apropiada. Por tanto, es necesario individualizar las decisiones en forma cautelosa para conseguir el mejor resultado.

REFERENCIAS

1. Anteby I. Hereditary subluxated lenses. Ophthalmology 2003;110(7):1344-8.
2. Clarke C. Ectopia lentis. Arch Ophthalmol 1939; 21(3):124-153.

3. Cross HE. Ectopia lentis in systemic heritable disorders. Birth Defects 1974;10(10):113-9.
4 .Jaureguy BM. Isolated congenital ectopia lentis without autosomal dominant inheritance. Clin Genetics 1979; 15(1):97-109.
5. Fuchs J. Congenital ectopia lentis. Acta Ophthalmol Scand 1998; 76(1):20-6.
6. Ozdek S. Surgical treatment of hereditary lens subluxations. Ophthalmic Surg Lasers 2002; 33(4):309-313.
7. Buratto L, Osher R, Masket S. Cataract surgery in complicated cases. Thorofare, Slack, Inc; 2000.
8. Steinert R. Cataract surgery: technique, complications, management. 2nd edition. Philadelphia, Saunders; 2004.
9. Lifshitz T. Artisan aphakic intraocular lens in children with subluxated crystalline lenses. J Cataract Refract Surg 2004; 30(9):1977-81.
10. Zetterström C. Sulcus fixation without capsular support in children. J Cataract Refract Surg 1999; 25(6):776-81.
11. Santoro S. Subluxated lens: phacoemulsification with iris hooks. J Cataract Refract Surg 2003; 29(12):2269-2273.
12. Cionni RJ. Endocapsular ring approach to the subluxated cataractous lens. J Cataract Refract Surg 1995; 21(3):245-9.
13. Liu YZ. Clinical applications of ultrasound biomicroscopy in diagnosis and treatment of lens subluxation. Zhonghua Yan Ke Za Zhi 2004; 40(3):186-9.
14. Imai H. Intravitreal phacoemulsification with pars plana vitrectomy and posterior chamber IOL suture fixation for dislocated crystalline lenses. J Cataract Refract Surg 2001; 27(11):1724-8.
15. Lam D. Scleral fixation of a capsular tension ring for severe ectopia lentis. J Cataract Refract Surg 2000; 26(4):609-12.
16. Stark W. Posterior chamber intraocular lens implantation in the absence of capsular support. Arch Ophthalmol 1989; 107(7):1078-83.
17. Soong HK. Implantation of posterior chamber intraocular lenses in the absence of lens capsule during penetrating keratoplasty. Arch Ophthalmol 1989; 107(5):660-5.
18. Johnston R. Combined pars plana vitrectomy and sutured posterior chamber implant. Arch Ophthalmol 2000; 118(7):905-10.
19. Boyd B. El arte y ciencia en la cirugía de catarata. Panamá, Highlights of Ophthalmology International; 2001.
20. Sun, R, Gimbel, H. In vitro evaluation of the efficacy of the capsular tension ring for managing zonular dialysis in cataract surgery. Ophthalmic Surg Lasers 1998; 29(6):502-5.
21. Menapace R. The capsular tension ring: designs, applications, and techniques. J Cataract Refract Surg 2000; (6):898-912.
22. Benedetti S. Correction of myopia of 7 to 24 diopters with the Artisan phakic IOL: two-year follow up. J Refract Surg 2005; 21(2):116-26.

Cita histórica:

En 1932 **Sir Stewart Duke Elder** edita el *Textbook of Ophthalmology* en 7 volúmenes, seguido por la publicación del *System of Ophthalmology* en 15 volúmenes entre 1958 y 1976.