medigraphic Artemisa en línea

Rev Mex Oftalmol; Julio-Agosto 2006; 80(4):180-184

Catarata en pacientes con trisomía 21

Dra. Narlly del Carmen Ruiz-Quintero, Dra. Cristina Villanueva-Mendoza

RESUMEN

Propósito: Determinar las características clínicas y el manejo de las cataratas en pacientes con trisomía 21.
Material y métodos: Se trata de un estudio retrospectivo, descriptivo, analítico y longitudinal, en el que se revisaron pacientes con diagnóstico de trisomía 21 y catarata en un periodo comprendido de marzo 1999 a marzo de 2001. Se agruparon las características clínicas en una base de datos para realizar posteriormente análisis con estadística descriptiva.
Resultados: Se estudiaron 28 pacientes con síndrome de Down y catarata (49 ojos), de los cuales 18 (64.28%) fueron hombres y 10 (35.71%) mujeres, con un rango de edad entre 6 meses y 53 años. La catarata fue unilateral en 25% de los pacientes y bilateral en 75%; la variedad congénita fue la más frecuente. Todos los pacientes se intervinieron quirúrgicamente; la facoemulsificación más implante de lente intraocular fue la técnica quirúrgica utilizada en la mayoría de los casos.
Conclusiones: Los pacientes con trisomía 21 que presentan catarata se detectan generalmente durante la primera década de la vida. La variedad congénita es la más frecuente con una morfología determinada que, en la mayoría de los casos, es una opacidad total o pulverulenta. La técnica quirúrgica más utilizada fue la facoaspiración con lente intraocular.

Palabras clave: Síndrome de Down, catarata, facoaspiración, lente intraocular.

SUMMARY

Purpose: To determinate the clinical characteristics and therapy of cataracts in patients with trisomy 21.
Materials and methods: A retrospective, descriptive, analytic and longitudinal study was realized. Patients with diagnosis of trisomy 21 and cataract were examined from March 1990 to March 2001. The clinical characteristics were grouped in a data base in order to realize further descriptive analysis and statistics.
Results: We studied 28 patients with Down syndrome and cataract (49 eyes), 18 (64.28%) males and 10 (35.71%) females, of ages between 6 months and 53 years. They presented unilateral cataract in 25% and bilateral in 75%. Congenital cataract was the most frequent one. All patients underwent surgery. The surgical technique used was phacoemulsification with intraocular lens implantation in almost every case.
Conclusions: The patients with trisomy 21 that presented cataract were detected during the first decade of life. The congenital variety, with a specific morphology, was the most frequent one. In almost every case a total opacity or pulvurulent cataract was found. The most often used surgical technique was phacoaspiration with intraocular lens implantation.

Key words: Down's syndrome, cataract, phacoaspiration, intraocular lens.

INTRODUCCIÓN

La trisomía 21 es un síndrome de características fenotípicas determinadas. El primero en describir el cuadro clínico y categorizar a los pacientes fue Langdon Down en 1866. Waardenburg, en 1932, propuso que este síndrome era causa de una anormalidad genética y en 1959 Lejeune, Gauthien y Turpis demostraron que la causa del síndrome era la trisomía del cromosoma 21. Los primeros en describir las anormalidades oftalmológicas que presentan estos pacientes fueron Séller y Osler en 1951 (1). Este síndrome se caracteriza por retraso mental, talla baja, hipotonía, braquicefalia, nariz pe-

Servicio de Genética. Hospital Dr. Luis Sánchez Bulnes, Asociación Para Evitar la Ceguera en México, IAP.
Vicente García Torres 46, San Lucas, Coyoacán. México DF. CP 04030. Tel 1084-1400.

queña y ancha, orejas de implantación baja, macroglosia, manos pequeñas, anchas y con pliegue simiesco, en ocasiones hay malformaciones cardiacas (2), gastrointestinales y genitourinarias (3). La sobreviva de estos pacientes es de 87% a un año y de 84% a cinco años; buena con respecto a otros niños con anormalidades cromosómicas los cuales sólo alcanzan 48% a cinco años (4).

Es la alteración cromosómica más frecuente en recién nacidos vivos con una incidencia de 1.5 en 1000 (5), aunque puede aumentar en relación con la edad avanzada de los padres y madres con diabetes o hipertiroidismo (6). De los pacientes con este síndrome 95% tiene una trisomía libre y el 5% restante lo comprenden casos de traslocación y mosaicos. El riesgo de recurrencia de síndrome de Down será de aproximadamente 1% en los casos de trisomía libre (7). Si se trata de una trisomía por traslocación heredada el riesgo dependerá del progenitor portador de la traslocación, si es la madre es de 15%, si es el padre es de 5%. En casos raros de traslocación heredada 21/21, el riesgo de hijos con trisomía 21 es de 100%. El diagnóstico de estos pacientes se puede confirmar por análisis cromosómico de bandas teñidas con tripsina-giemsa; aunque en la mayoría de los casos las características fenotípicas suelen ser muy evidentes.

Por otro lado, los pacientes con síndrome de Down pueden presentar diversas anormalidades palpebrales como epicanto y comisura mongoloide (46%) (8), problemas del drenaje lagrimal, queratocono (9), alteraciones en la visión al color (10), errores refractivos (miopía 22.5%, hipermetropía 20.9%, y astigmatismo 22%) (11), estrabismo (38%), anormalidades de iris (52%) (12), retina y catarata (5,8,11). La presencia de catarata en pacientes con síndrome de Down varía entre 4% y 20% (13-16). Esta frecuencia incluye cataratas congénitas y del desarrollo. En cuanto a la morfología, Pearce encuentra opacidades cerúleas corticales. Robb, en un estudio de 21 pacientes, encuentra que las opacidades corticales y puntiformes son las más frecuentes y aparecen entre los 6 y 10 años de edad (17). Jaeger refiere opacidades en la periferia de la corteza y en las áreas polar anterior y posterior; también menciona que la catarata senil se presenta en forma más temprana (18).

La etiopatogenia de la catarata aún no se conoce del todo. Richard y cols. encontraron en todos sus pacientes los mismos cambios patológicos consistentes en proliferación de la cápsula anterior, lesiones focales vacuolares, dilatación de las fibras del cristalino a nivel de la corteza, excrecencias capsulares y placas por metaplasia fibrosa, sin demostrar con ello que sean determinantes en este síndrome. Reddy y cols., en 2001, publicaron que la deficiencia de glutatión peroxidasa-1 causaba la formación de cataratas ya que interviene en los mecanismos de oxidación del cristalino, así como el aumento de radicales libres reportado por Cengiz en 2002 y la presencia de la proteína precursora de Alzheimer que se encuentra en el cromosoma 21 (19-22).

El diagnóstico de catarata es fundamentalmente clínico. Romain y cols. propusieron el uso de ultrasonido como un método eficaz para la detección prenatal de catarata congénita en estos pacientes (23). Existen reportes de que estas cataratas pueden sufrir reabsorción parcial o total (24); pero el tratamiento de la mayoría de los casos es quirúrgico y el momento de la cirugía se determina con base en las características físicas de las cataratas. Keefe (25) concluye, de un estudio con 26 ojos con cataratas de pacientes con síndrome de Down, que la técnica quirúrgica de facoemulsificación con implante de lente intraocular y capsulotomía posterior brinda mejores resultados (26-28) y menos complicaciones, como la presencia de desprendimiento de retina (29) o glaucoma (30), esto es de gran importancia ya que estos pacientes son poco cooperadores para el manejo postquirúrgico.

OBJETIVOS

General: Determinar las características clínicas y el manejo de las cataratas en pacientes con trisomía 21.

MATERIAL Y MÉTODOS

Se trata de un estudio retrospectivo, descriptivo, analítico y longitudinal de pacientes con diagnóstico de trisomía 21 y catarata del Hospital Dr. Luis Sánchez Bulnes de la Asociación para Evitar la Ceguera en México, en un periodo comprendido de marzo de 1999 a marzo de 2001. En todos los pacientes se determinaron las características clínicas y morfológicas de la catarata mediante biomicroscopia con lámpara de hendidura, tratamiento establecido y rehabilitación postquirúrgica. Se excluyeron aquellos casos que tuvieran expediente incompleto u otro diagnóstico sindromático. Se definieron como variables independientes edad y sexo del paciente, diagnóstico de catarata y trisomía 21, y como variables dependientes estado de salud general, integridad anatómica ocular, tipo de catarata, manejo y refracción, misma que se tomó mediante esquiascopia antes y tras la cirugía para su rehabilitación, que se realizó bajo cicloplejía con ciclopentolato al 1% y cartilla de E iletrada para los mayores de 5 años y Teller para los menores de 5 años o que no cooperaban; definimos emetropia como aquel error refractivo que se encontrara entre -0.50 y +0.50 de equivalente esférico (30). Los datos obtenidos se vaciaron a una base de datos y posteriormente se analizaron mediante estadística descriptiva.

RESULTADOS

Se revisaron 159 expedientes de pacientes con diagnóstico de trisomía 21 o síndrome de Down, de los cuales 28 tuvieron catarata y contaban con expediente completo. Fueron 18 (64.28%) pacientes del sexo masculino y 10 (35.71%) pacientes del sexo femenino; con un rango de edad de 6 meses a 53 años, con un promedio de 17 años ± 12 años (Cuadro 1). En 10 pacientes (35.7%) se diagnosticó catarata entre los primeros 6 meses de vida y los 10 años. De los 49 ojos afectados, 75% fueron cataratas bilaterales (21 pacientes- 42 ojos); en 48.9% fue el ojo derecho y en 51.02% fue el ojo izquierdo. Se

Cuadro 1. Predominio por grupo de edad

Grupo de edad	No. pacientes	%
6 meses a 10 años	10	35.7
11 años a 20 años	6	21.4
21 años a 30 años	6	21.4
31 años a 40 años	3	10.7
41 años a 50 años	1	3.57
Mayor a 50 años	2	7.14

encontró que la catarata era congénita en 36 ojos (75.46%). 4 cataratas (8.16%) se encontraron en pacientes jóvenes asociadas al uso de esteroides por blefaritis frecuentes y el restante 18.36% (9 ojos) como del desarrollo.

Las cataratas presentaron las siguientes características clínicas: de los 49 ojos afectados, se reportaron con una morfología determinada 29 (59.18%) y con un grado de opacidad sin morfología específica 20 ojos (40.81%). Las morfologías encontradas fueron: opacidad total en 10 ojos, pulverulenta en 6, nuclear en 4, puntiforme posterior en 4, cerúlea en 2, sutural en Y en 2 y zonular en 1 ojo. Las cataratas en las que se encontró algún grado de opacidad, el predominio fue esclerosis nuclear y opacidad subcapsular posterior.

El error refractivo presente en estos pacientes previo a la cirugía fue de 5.86 ± 2.37 D y tras la cirugía de 2.27 ± 1.19 D de equivalente esférico. Con la cirugía se mejoraron de 1 a 6 líneas de agudeza visual (Gráfica 1).

Todos los ojos afectados fueron intervenidos quirúrgicamente para la extracción de catarata determinando el momento idóneo de la cirugía a partir de las características clínicas de la misma.

Se realizó en orden de frecuencia:

-Facoaspiración más lente intraocular en 24 pacientes (48.97%)

-Facoemulsificación más implante de lente intraocular en 16 (32.65%)

-Facoaspiración más lente intraocular más capsulorrexis circular continua posterior en 5 (10.20%)

-Extracción extracapsular más lente intraocular en 2 (4.08%)

-Extracción extracapsular más lente intraocular más vitrectomia anterior en 2 (4.08%).

En todos los pacientes se colocó lente intraocular de polimetacrilato con un rango de poder de +16 D a + 23.5 D con una DS de ± 5 D. Los poderes calculados más frecuentes fueron +20 D en 9 pacientes (18.36%), +21.5 D en 6 y +23 D en también 6 pacientes.

Para completar la rehabilitación de estos pacientes tras su cirugía se requirió de la aplicación de Yag láser en 2 (7.14%) pacientes adultos a los cuales se les opacificó la cápsula posterior con adaptación de su refracción aérea, a 17 (60.71%) se les adaptó su refracción determinada por esquiascopia con lentes aéreos y a 3 (10.7%) se les logró adaptar lente de contacto, 6 (12.24%) pacientes se mantienen en observación

Gráfica 1. Agudeza visual

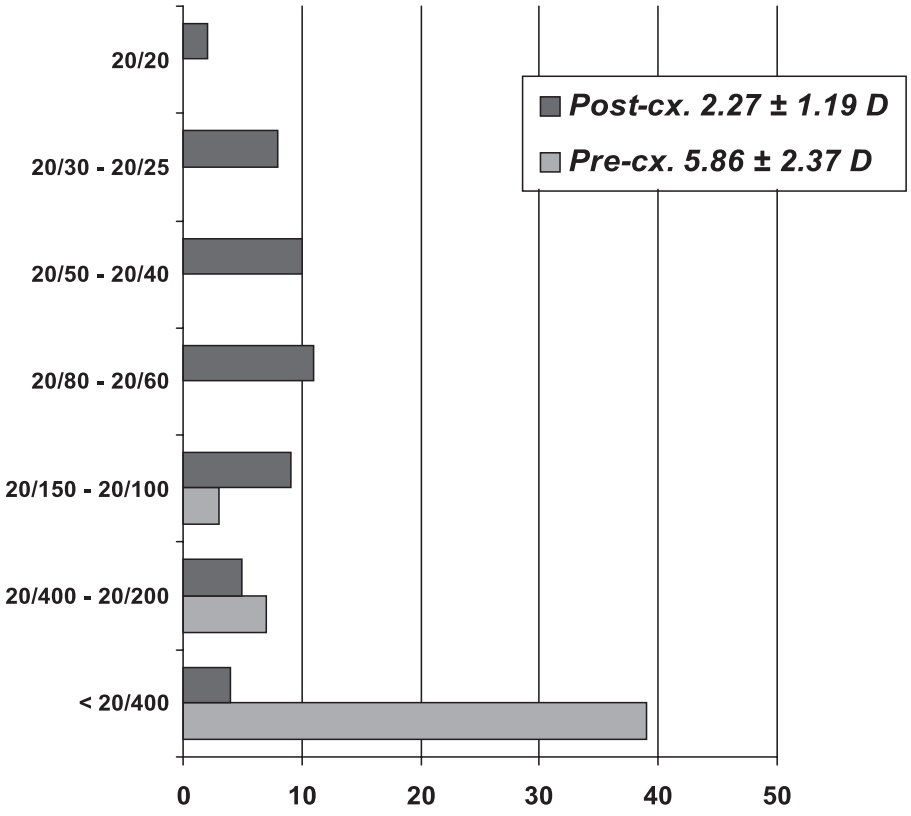

ya que son pacientes menores de 5 años que posteriormente se les adaptará su refracción.

DISCUSIÓN

El síndrome de Down o trisomía 21 constituye la alteración cromosómica más común de los recién nacidos vivos. El fenotipo es muy característico y por lo general el diagnóstico clínico es evidente.

Los pacientes con síndrome de Down tienen una mayor incidencia de alteraciones oculares tanto estructurales como funcionales. A pesar de ello, los pacientes no son valorados por el oftalmólogo en forma rutinaria y sólo se canalizan aquellos casos en los que se ha diagnosticado un problema específico. Algunas de las alteraciones oculares características de estos pacientes no tienen un significado funcional, tal es el caso del epicanto, la oblicuidad de la hendidura palpebral y las manchas de Brushfield. En cambio, la presencia de catarata tiene una repercusión funcional importante y por ello deben de ser atendidos.

De los 159 pacientes revisados con síndrome de Down, obtuvimos 28 pacientes (17.61%) con diagnóstico de catarata (49 ojos afectados); este resultado es semejante al 13% reportado en Brasil, España y Corea (13, 14, 31) o al 20% reportado por Berk en Turquía (15), aunque difiere en casi 35% con el 55% reportado en Alemania por Gnad y Rett (11).

La agudeza visual de estos pacientes es muy difícil de valorar dado su falta de cooperación, por lo que no constituye un factor determinante para decidir el momento quirúrgico de la catarata. Al realizar la esquiascopia, que resultó el método de mayor ayuda para cuantificar el defecto refractivo, encontramos que este defecto previo a la cirugía era de 5.86 ± 2.37 D y tras la cirugía de 2.27 ± 1.19 D de equivalente esférico. Estos pacientes tienen una acomodación pobre y la cooperación es sumamente importante para estas determinaciones (32, 33). De nuestros pacientes, 71.4% requirieron corrección refractiva con lentes aéreos o de contacto y este resultado es similar al 73% reportado por Pires en 1996. En nuestra serie encontramos que las cataratas en estos pacientes eran de origen congénito en 60%, a diferencia del 2% reportado por Pires (30); creemos que esto se debe a que nuestro hospital es de referencia y a que estos pacientes no señalan con facilidad sintomatología, por lo que los pacientes que incluimos pudieron haber sido enviados por pediatras o la simple observación de los padres fue lo que determinó que acudieran. Sólo en dos pacientes se pudo confirmar el uso de esteroides de forma habitual por medicación de sus familiares para tratar blefaritis recurrentes, y en 9 pacientes mayores de 45 años se determinó que la etiología de la catarata era de tipo senil. En la literatura se ha reportado que en estos pacientes la presencia de cataratas del desarrollo o seniles se presentan más tempranamente.

De acuerdo con lo reportado previamente por Pearce y Hearsheim sobre la predominancia morfológica de las cataratas en estos pacientes, coincidimos que las más frecuentes resultaron ser las pulverulentas, totales y cerúleas (30).

La decisión del momento quirúrgico de la catarata en estos pacientes es difícil por la falta de cooperación y el grado de retraso psicomotor (38), por lo que al igual que lo propuesto por Keefe, en nuestro hospital la decisión del manejo quirúrgico se determina por las características clínicas de la catarata más que por la agudeza visual difícil de valorar de estos pacientes (25), y la técnica quirúrgica al igual que lo propuesto por Goto y cols. en 1995, es la aspiración y colocación de lente intraocular para con mejor pronóstico y mayor rehabilitación (27).

Los pacientes con trisomía 21 acuden a una unidad hospitalaria traídos por sus familiares al observar alguna alteración que, en la mayoría de los casos, suele ser crónica y con múltiples complicaciones por lo que resulta de suma importancia su exploración cuidadosa y manejo oportuno (31, 34, 35) sobretodo en hospitales de referencia como el nuestro.

CONCLUSIONES

En los pacientes con trisomía 21 la catarata de origen congénito constituye la etiología más frecuente entre los pacientes de nuestra población, y se diagnostican durante la primera década de la vida.

Clínicamente, las cataratas con una morfología determinada, opacidad total y pulverulenta, fueron las más frecuentes (60%).

La técnica quirúrgica más utilizada fue la facoaspiración más implante de lente intraocular, y el poder del lente intraocular más utilizado fue el de +20 D.

La adaptación de su refracción fue determinada por esquiascopia, que constituye el mejor método en estos pacientes.

Los pacientes con trisomía constituyen una población difícil de valorar por su retraso psicomotor por lo que el momento quirúrgico ideal de la catarata se debe determinar mediante sus características clínicas y morfológicas más que por la capacidad visual.

REFERENCIAS

1. Warburg M, Andersen SR. Ocular changes in simple trisomy and in a few cases of partial trisomy. North Am Cl; 372-383.
2. Bromham NR, Woodhouse JM, Cregg M. Heart defects and ocular anormalies in children with Down's syndrome. Brit J Ophthalmol 2002; 86:1367-1368.
3. Catalano RB. Down syndrome. Surv Ophthalmol 1990; 34:385-395.
4. Dastgiri S, Gilmore WH, Stone DH. Survival of children born with congenital anormalies. Arch Dis Child 2003; 88:391-394.
5. Haugen OH, Hovding G, Riise R. Ocular changes in Down syndrome. Tidsskr Nor Laegeforen. 2004;124(2):186-8.
6. Chung CS, Myrianthopoulos NC. Factors affecting risks of congenital malformations. I. Analysis of epidemiologic factors in congenital malformations. Report from the Collaborative Perinatal Project. Birth Defects Orig Artic Ser 1975; 11(10):1-22.

7. Robb RM, Marchevsky A. Pathology of the lens in Down's syndrome. Arch Ophthalmol 1978; 96:1039-1042.
8. Gnad HD, Rett A. Ocular signs in cases of Down's syndrome (author's transl). Wien Klin Wochenschr 1979; 91(21):735-7.
9. Rabinowitz YS. Keratoconus. Surv Ophthalmol 1998; 42:297-319.
10. Perez-Carpinell J, de Fez MD, Climent V. Vision evaluation in people with Down's syndrome. Ophthalmic Physiol Opt 1994; 14(2):115-21.
11. Caputo AR, Wagner RS, Reynolds DR. Down syndrome. Clinical review of ocular features. Clin Pediatr (Phil) 1989; 28(8):355-8.
12. Pires de Cunha R, De Castro MJ. Ocular findings in Down's syndrome. Am J Ofhthalmol 1996; 122:236-244.
13. Kim JH, Hwang JM, Kim HJ. Characteristic ocular findings in Asian children with Down syndrome. Eye 2002; 16(6):710-4.
14. Gonzalez Viejo I, Ferrer Novel C, Ferrer Novella E. Ophthalmological exploration of children with Down's syndrome. Main results and comparison with a control group. An Esp Pediatr 1996; 45(2):137-9.
15. Pires de Cunha RP, Moreira JB. Ocular findings in Down's syndrome. Am J Ophthalmol 1996; 122(2):236-44.
16. Berk AT, Saatci AO, Ercal MD. Ocular findings in 55 patients with Down's syndrome. Ophthalmic Genet 1996; 17(1):15-9.
17. Robb RM, Marchevsky A. Pathology of the lens in Down's syndrome. Arch Ophthalmol 1978; 96(6):1039-42.
18. Jaeger EA. Ocular findings in Down's syndrome. T Am Ophthalmol Soc 1980; 78:808-45.
19. Reddy VN, Giblin FJ, Lin LR. Glutathione peroxidase-1 deficiency leads to increased nuclear light scattering, membrane damage, and cataract formation in gene-knockout mice. Inv Ophthal Vis Sci 2001; 42:3247-3255.
20. Frederikse PH, Ren XO. Lens defects and age-related fiber cell degeneration in a mouse model of increased ABPP gene dosage in Down syndrome. Am J Pathol 2002; 161:1985-1990.
21. Ruotolo R, Grassi F, Percudani R. Gene expression profiling in human age-related nuclear cataract. Molec Vis 2003; 9:538-548.
22. Cengiz M, Seven M, Suyugul N. Antioxidant system in Down syndrome: a possible role in cataractogenesis. Genet Couns 2002; 13(3):339-42.
23. Romain M, Awoust J, Dugauquier C, Van Maldergem L. Prenatal ultrasound detection of congenital cataract in trisomy 21. Prenat Diagn 1999; 19:780-782.
24. Mohan M, Bartholomew S. Spontaneous absorption of a cataractous lens. Act Ophthalmol Scand 1999; 77:476-477.
25. Keefe M, Mulvihill A, Yeoh PL. Visual outcome and complications of bilateral intraocular lens implantation in children. J Cataract Refract Surg 2000; 26:1758-1764.
26. Koraszewska-Matuszewska B, Pieczara E, Samochowiec-Donocik E. Ocular changes in Down's syndrome. Klin Oczna 1994; 96(6-7):239-41.
27. Goto S, Yo M, Hayashi T. Intraocular lens implantation in severely mentally and physically handicapped patients. Jpn J Ophthalmol. 1995; 39(2):187-92.
28. Sheppard RW, Crawford JS. The treatment of congenital cataracts. Surv Ophthalmol 1973; 17:340-347.
29. Toyofuku K, Hirose T Schepens CL. Retinal detachment following congenital cataract surgery. Arch Ophthalmol 1980; 98:669-675.
30. Traboulsi E, Levine E, Mets MB. Infantile glaucoma in Down's syndrome (Trisomy 21). Am J Ophthalmol 1988; 105:389-394.
31. Ginsberg J, Bofinger MK, Roush JR. Pathologic features of the eye in Down's syndrome with relationship to other chromosomal anomalies. Am J Ophthalmol 1977; 83(6):874-80.
32. Bras A, Monteiro C, Rueff J. Oxidative stress in trisomy 21. A possible role in cataractogenesis. Ophhalmic Paediatr Genet 1989; 10:272-277.
33. Roizen NJ, Mets MB, Blondis TA. Ophthalmic disorders in children with Down syndrome. Dev Med Child Neurol 1994; 36(7):594-600.
34. Woodhouse JM, Cregg Mary, Gunter HL y col. The effect of age, size of target, and cognitive factors on accommodative responses of children with Down syndrome. Inv Ophthal Vis Sci 2000; 41:2479-2485.
35. Cregg M, Woodhouse VH, Saunders KJ. Accommodation and refractive error in children with Down syndrome: Cross-sectional and longitudinal studies. Inv Ophthal Vis Sci 2001;42:55-63.
36. Jonelid B, Anneren G, Holmstrom G. Children and adolescents with Down syndrome. Continuous ophthalmological monitoring crucial! Lakartidningen 2002; 99(1-2):29-32.
37. van Wouwe JP, Siderius EJ, Borstlap R. Optimal medical care for children with Down syndrome and their parents. Ned Tijdschr Geneeskd 2001; 145(34):1617-21.
38. Shapiro MB, France TD. The ocular features of Down's syndrome. Am J Ophthalmol 1995; 99:659-663.
39. Woodhouse JM, Meades JS, Leat SJ y col. Reduced accommodation in children with Down syndrome. Inv Ophthal Vis Sci 1993; 34:2382-2387.

Cita histórica:

En 1903, **L. Müller** aboga por la esclerectomía de espesor total para el tratamiento de la miopía patológica. Más tarde, las resecciones esclerales para DR derivarán de este enfoque *(Mueller L. Eine neue operative Behandlung der Netzhautabhebung. Klin Monastbl Augenheilkd 1903; 41:459).*