medigraphic Artemisa en línea

Rev Mex Oftalmol; Noviembre-Diciembre 2006; 80(6):347-351

SECCIÓN DE CASOS CLÍNICOS

Neuropatía óptica isquémica anterior no arterítica, inicialmente tratada como glaucoma. Caso clínico

Dra. Dulce Oliva Rascón-Vargas, Dr. José Antonio Unzueta-Medina, Dr. Marco Pedro Hernández-Ábrego

RESUMEN

La irrigación del nervio óptico puede clasificarse fisiológicamente en una parte anterior que deriva del anillo de Haller-Zinn (arterias ciliares posteriores cortas) y una parte posterior que deriva de la arteria oftálmica. La neuropatía óptica isquémica anterior no arterítica es una entidad patológica caracterizada por un infarto de las fibras del nervio óptico que ocurre anterior a la lámina cribosa (alteración del sistema de irrigación anterior).
Se presenta el caso de una paciente de 84 años de edad que había estado siendo tratada durante 6 años por glaucoma secundario a uveítis de ojo izquierdo. Inicialmente sus campos visuales mostraron un defecto nasal superior que fue evolucionando con los años hasta una hemianopsia nasal unilateral izquierda, a pesar de estar en control muy adecuado de la presión intraocular. Se llevó a valoración ante neurooftalmología, donde con los estudios pertinentes se descartó el diagnóstico de glaucoma y se confirmó el de neuropatía óptica isquémica anterior no arterítica.

Palabras clave: Neuropatía óptica isquémica anterior, hemianopsia nasal unilateral.

SUMMARY

The arterial supply to the optic nerve can be classified into an anterior part, which depends, of the Haller-Zinn annulus (posterior short ciliary arteries) and a posterior part depending of the ophthalmic artery. Non-arteritic anterior ischemic optic neuropathy is an entity characterized by optic nerve fibers infarct that occurs proximal to the lamina cribosa (anterior arterial system disorder).
The case of 84-year-old women diagnosed and treated as uveitic glaucoma in left eye for 6 years is presented. Initially, her automatized visual fields showed a superior nasal defect evolving to a unilateral nasal hemianopsia although she had an adequate tension control.
She was studied by a neuro-ophthalmologist, who requested some tests in order to discard glaucoma and confirm non-arteritic anterior ischemic optic neuropathy.

Key words: Anterior ischemic optic neuropathy, unilateral nasal hemianopsia

INTRODUCCIÓN

El nervio óptico se puede dividir anatómicamente en cuatro porciones: intraocular, intraorbitaria, intracanalicular e intracraneal. La irrigación del nervio óptico proviene de diferentes sistemas arteriales en cada uno de estas divisiones anatómicas. A grandes rasgos, podemos considerar que la parte anterior del nervio óptico (cabeza del nervio óptico, anterior a la lámina cribosa) es irrigada por el anillo de Haller-Zinn, que se nutre de vasos coroideos y de las arterias ciliares posteriores cortas; y la parte posterior del nervio óptico (posterior a la lámina cribosa) e irrigada por ramas piales de la arteria oftálmica (1). Así, la neuropatía isquémica también se divide en anterior y posterior, dependiendo del sistema arterial que se encuentre afectado (2).

De acuerdo con la etiología, la neuropatía óptica isquémica se puede subdividir en arterítica, cuando se debe a un proceso de vasculitis que ocasiona la oclusión inflamatoria de los vasos orbitarios y se encuentra muy relacionada con la arteritis de la arteria temporal, y en no arterítica cuando la oclusión es debida a un proceso ateroesclerótico o a una disminución de la llegada de flujo sanguíneo en condiciones de hipovolemia y otras asociadas (2, 3). La neuropatía óptica isquémica anterior no arterítica (NOIANA) es una

Hospital Dr. Luis Sánchez Bulnes, Asociación para Evitar la Ceguera en México.Vicente García Torres 46, San Lucas Coyoacán. México 04030, DF. Tels: 55548541 y 10841400. Fax 0841404.
Correspondencia: Dra. Dulce Oliva Rascón-Vargas; e-mail: dorv_md@hotmail.com.

entidad patológica que se define como un infarto de las fibras del nervio óptico que ocurre anterior a la salida de éstas por la lámina cribosa, por disminución o ausencia de flujo sanguíneo a nivel de las arterias ciliares posteriores cortas (2).

La mayor incidencia se encuentra entre los 60 y 70 años, generalmente es unilateral, presentándose como una disminución no dolorosa de la agudeza visual con defecto pupilar aferente, edema de papila segmentario y se pueden encontrar hemorragias en flama en la capa de fibras nerviosas. Finalmente, la papila puede adquirir un aspecto atrófico, con una coloración amarillenta o pálida (2).

Los factores de riesgo asociados descritos son una relación copa-disco pequeña, condiciones asociadas con hipovolemia o hipotensión -se han descrito casos de NOIANA posteriores a procedimientos quirúrgicos prolongados (4-6), e incluso a cirugías intraoculares, y NOIANA secundaria al uso de medicamentos con efectos vasoespásticos y/o hipotensores como el sildenafil y la amiodarona (7-10); otros factores de riesgo son estados de hipercoagulabilidad, ateroesclerosis, enfermedades vasculopáticas como diabetes y/o hipertensión arterial sistémica, hiperhomocistinemia (11), factores protrombóticos, tabaquismo y apnea del sueño (12).

El diagnóstico se realiza clínicamente tomando en cuenta los factores de riesgo y con estudios especializados como ecografía doppler orbitaria, angiografía y campos visuales. De estos últimos es posible esperar todo tipo de defectos, aunque los más frecuentes son los defectos nasales hemianópticos, nasales inferiores y altitudinales relativos (13).

No hay tratamiento específico para esta patología, solamente resolver las condiciones mórbidas asociadas. No han sido comprobados los efectos benéficos en humanos de tratamientos como oxígeno hiperbárico, levodopa, carbidopa, brimonidina como neuroprotector, difenilihidantoína, descompresión quirúrgica del nervio óptico y trimacinolona intravítrea (14).

PRESENTACIÓN DEL CASO

Una paciente de 84 años de edad, con antecedente de ser hipertensa en tratamiento con enalapril, cursó con una probable endoftalmitis post cirugía de catarata en ojo izquierdo diagnosticada en 1999, desarrolló hipertensión ocular secundaria con una PIO de 40 mmHg y una agudeza visual de percibir movimiento de manos. Se le dio tratamiento con antibióticos sistémicos, intravítreos e hipotensores oculares tópicos y sistémicos, evolucionando favorablemente hasta una PIO de 12 mmHg y CV final de 20/40. Clínicamente, en enero de 2001, se encontraba en ojo derecho una catarata incipiente y polo posterior sin alteraciones, con una papila color naranja y excavación en 5/10. El ojo izquierdo se encontraba con la pupila fija en midriasis media, pseudofaco con pigmento en el lente intraocular, vítreo transparente, papila amarillo pálido con excavación en 7/10 (Fig.1). Se le realizaron campos visuales encontrando un defecto nasal superior en ojo izquierdo; el ojo derecho normal (Fig. 2). Se llegó al diagnóstico de glaucoma secundario a uveítis de ojo izquierdo, y se mantuvo tratamiento con hipotensor (timolol) y controles subsecuentes con campos visuales.

La presión intraocular se mantenía estable en 12 mmHg; sin embargo, los campos visuales continuaron deteriorándose en el ojo izquierdo, por lo que se le inició tratamiento con un segundo medicamento (dorzolamida). Se mantuvo con buen control de la presión intraocular (9 mmHg); a pesar de ello los campos visuales mostraban una clara progresión hasta desarrollar una hemianopsia nasal en marzo de 2006 (Fig 3).

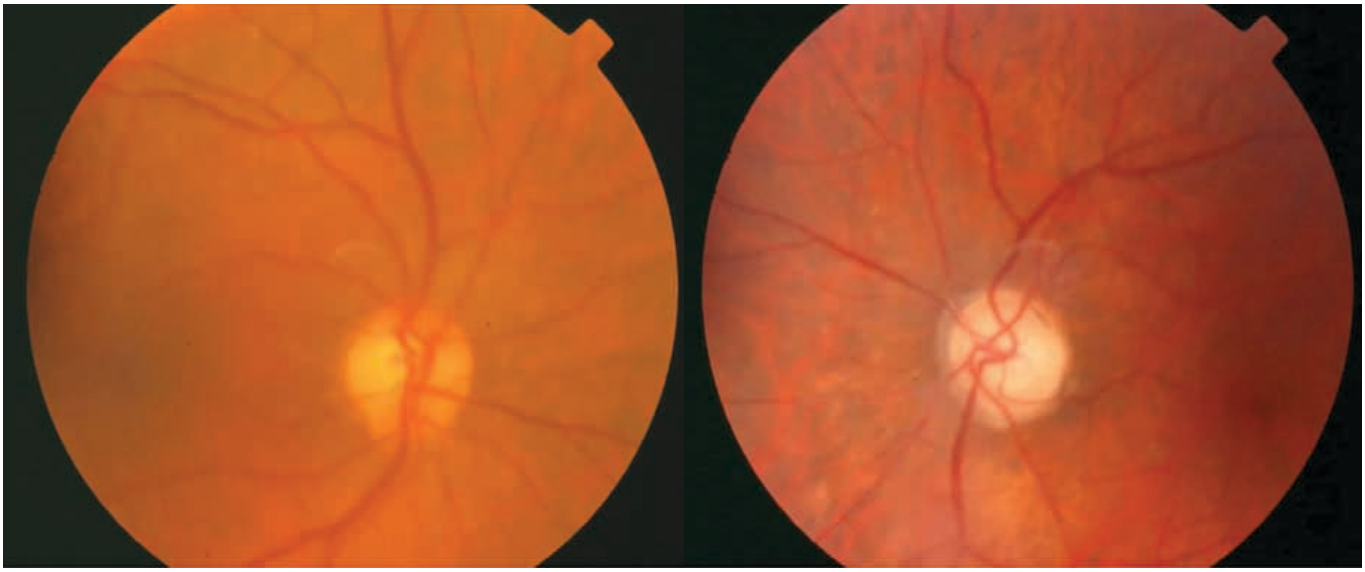

Fig. 1. Fotografías comparativas de nervios ópticos derecho e izquierdo, pudiendo evidenciar la asimetría en cuanto a coloración de la papila; siendo de mayor palidez y atrofia la del ojo izquierdo.

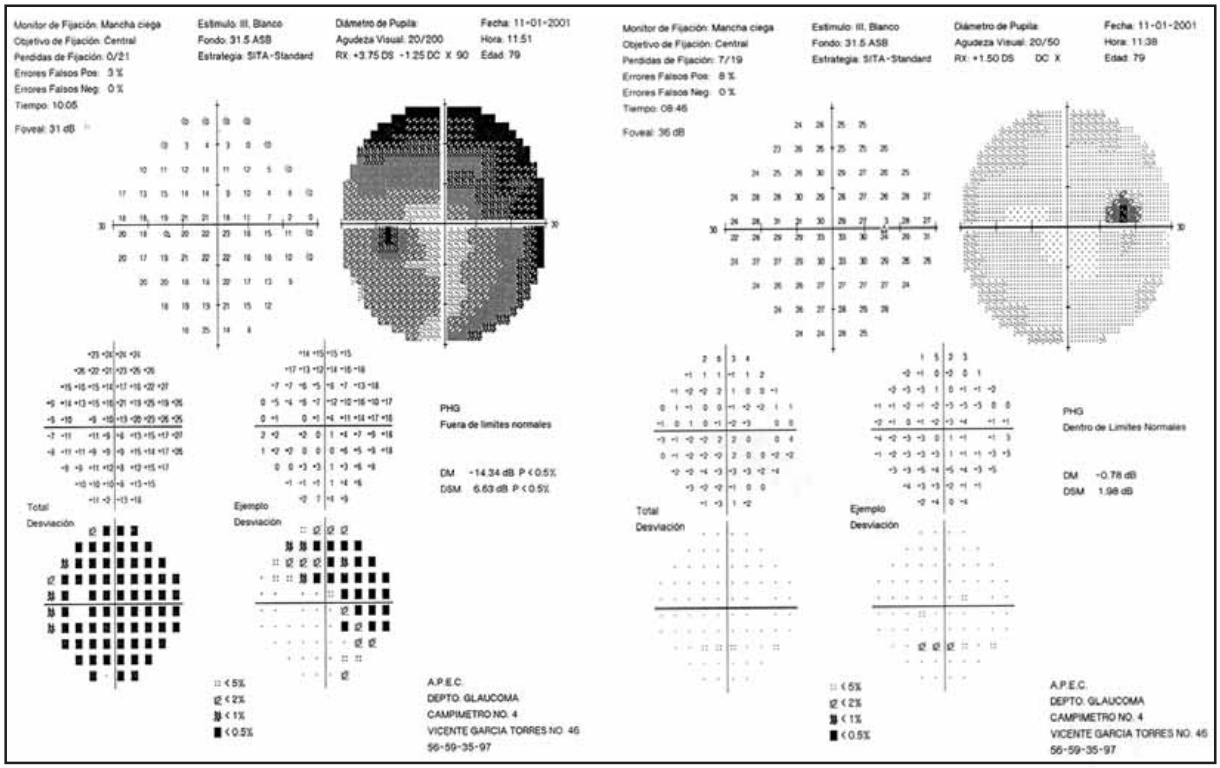

Fig. 2. Campos visuales iniciales con los cuales se diagnosticó daño glaucomatoso del ojo izquierdo por un escotoma de predominio nasal superior de ojo izquierdo.

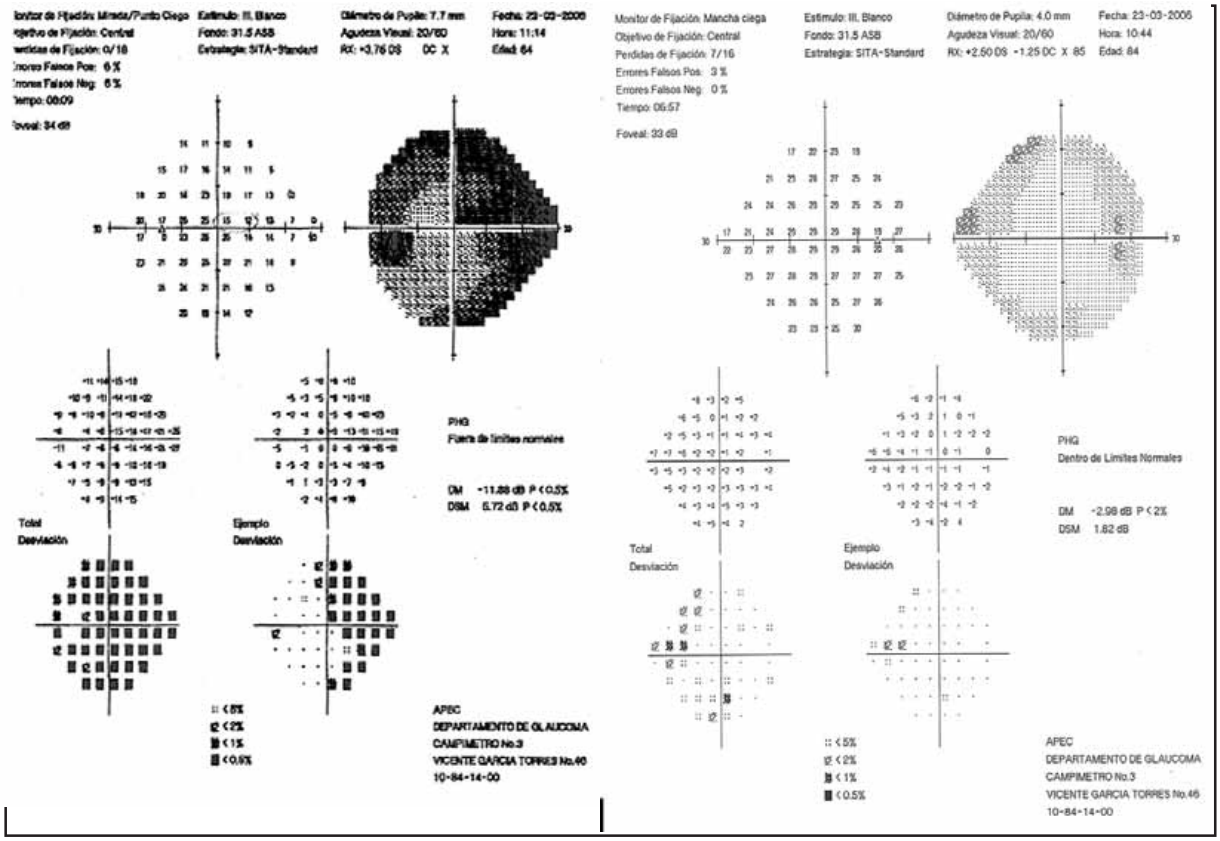

Fig. 3. Campos visuales con los cuales se pudo sospechar de una afección primaria del nervio óptico no glaucomatosa, encontrando un escotoma hemianóptico nasal de ojo izquierdo y ojo derecho indemne.

Se solicita entonces una valoración a neurooftalmología, debido al patrón característico del campo visual. En dicha valoración se denota una patología primaria del nervio óptico, que por la edad de la paciente y sus antecedentes de riesgo (cirugía de catarata, hipertensión arterial) la primer sospecha clínica es la etiología isquémica.

Se solicitaron doppler carotídeo, transcraneal y orbitario de alta resolución, perfil de lípidos y química sanguínea.

El perfil de lípidos resultó encontrarse dentro de parámetros normales, así como la química sanguínea.

El doppler transcraneal se reporta como dentro de parámetros normales.

La ecografía doppler de alta definición de carótida y arterias vertebrales reporta que ambas carótidas presentan múltiples placas de ateroma y estenosis de la arteria carótida común de 38%, diagnosticando, con base a los hallazgos, ateroesclerosis carotídea severa bilateral.

La ecografía doppler orbitaria vascular de alta resolución reporta, entre sus hallazgos, velocidades de flujo asimétricas en las arterias centrales de la retina debido a una mayor velocidad en la arteria central de la retina izquierda y disminución de la circulación en las arterias ciliares posteriores cortas medial y lateral de ojo izquierdo; llegando al diagnóstico de neuropatía óptica isquémica anterior izquierda (Fig. 4).

DISCUSIÓN

La importancia de este caso clínico radica en que nos demuestra la facilidad con que se pueden confundir los distintos tipos de neuropatía óptica con el daño anatómico y campimétrico que se puede presentar en el glaucoma. Es muy importante que sepamos diferenciar primero clínicamente el aspecto de una papila glaucomatosa y una papila con atrofia por otra etiología como isquemia, inflamación, trauma o compresión. A este respecto, un recurso útil es considerar que las papilas glaucomatosas lucen más excavadas que pálidas, además de otros cambios que pueden encontrarse en glaucoma como atrofia de la zona beta, disminución o pérdida de áreas en la capa de fibras nerviosas, irreglularidades a nivel de la lámina cribosa, vasos en bayoneta e irregularidades de la lámina cribosa. En cambio, en la atrofia del nervio óptico se observa una papila más pálida que excavada; de hecho, la excavación papilar puede conservarse normal y ser solamente manifiesta la palidez de la papila.

En la campimetría automatizada, que es el recurso más ampliamente difundido en los hospitales especializados en oftalmología, los defectos campimétricos glaucomatosos son clásicamente descritos como escalones nasales y defectos arqueados superiores o inferiores. Es relevante destacar que los defectos glaucomatosos tienden a respetar la línea horizontal, al menos en etapas no tan avanzadas, y tienden a respetar los 10 grados centrales, ya que estos son tomados hasta etapas terminales del glaucoma. En contraste, los defectos encontrados en las neuropatías ópticas, ya sea isquémica o compresiva, los defectos campimétricos tienen más a respetar la línea media vertical y avanzan sin discriminación en los 10 grados centrales, tomándolos casi desde etapas iniciales.

CONCLUSIONES

Ante cualquier característica atípica, ya sea clínica o campimétrica, de algún paciente con diagnóstico de glaucoma o que se le esté estudiando por sospecha de ello, es importante un reinterrogatorio en busca de factores de riesgo para neuropatía óptica isquémica, los cuales ya fueron mencionados previamente, y la valoración por neurooftalmología, quien nos orientará hacia las probables etiologías y los estudios a realizar que nos sean de utilidad para llegar al diagnóstico.

Una vez diagnosticada la NOIANA, se requiere una evaluación completa del estado general del paciente, en búsqueda de alguna patología subyacente que sea susceptible de tratamiento y que sea causa o esté coadyuvando al cuadro.

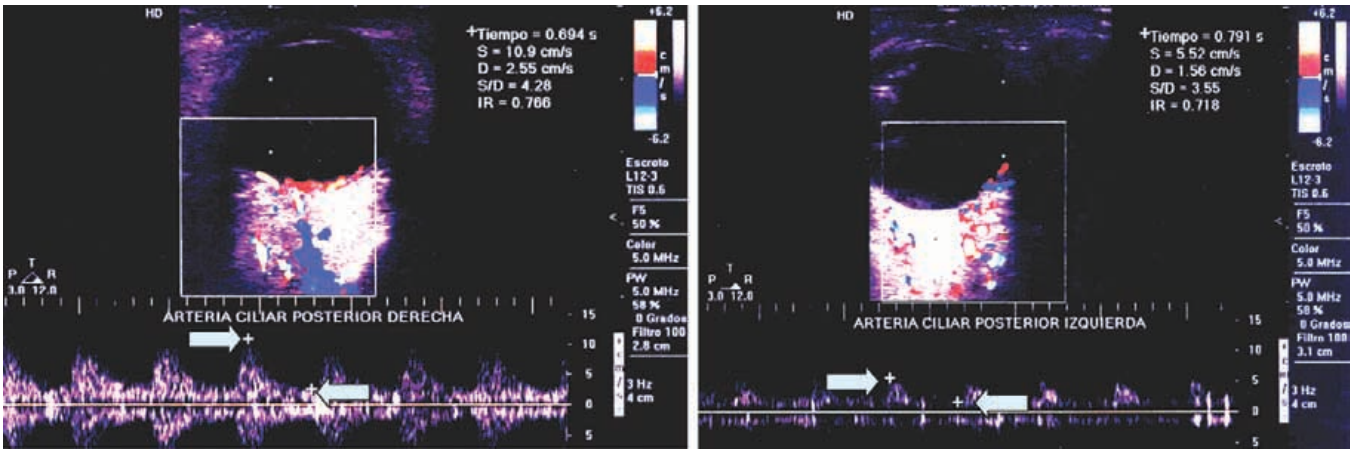

Fig. 4. Doppler orbitario comparativo de ojo derecho e izquierdo, donde se señala, entre flechas, la asimetría en cuanto a la amplitud del flujo a nivel de las arterias ciliares posteriores cortas.

REFERENCIAS

1. Sadun A. Anatomy and Physiology. The afferent visual system. En: Yanoff M. Duker JS. Ophthalmology. 2nd. Edition. Mosby; Spain, 2004.
2. Mathews M. Nonarteritic anterior ischemic optic neuropathy. Curr Opin Ophthalmol 2005; 16(6):341-345.
3. Hayreh SS. Posterior ischemic optic neuropathy: clinical features, pathogenesis, and management. Eye 2004; 18(11):1189-1205.
4. Rupp-Montpetit K, Moody ML. Visual loss as a complication of non-ophthalmic surgery: a review of the literature. Insight 2005; 30(1):10-17.
5. Kim JW y cols. Ischemic optic neuropathy following spine surgery in a 16 year old patient and a ten year old patient. J Neuroophthalmol 2006; 26(1):30-33.
6. Arsava EM y cols. Postoperative progressive visual loss. Surv Ophthalmol 2004; 49(5):509-12.
7. Hayreh SS. Erectile disfunction drugs and non-arteritic anterior ischemic optic neuropathy: is there a cause and effect relationship? J Neuroophthalmol 2006; 26(1):1-3.
8. McGwin G Jr y cols. Non-arteritic anterior ischemic optic neuropathy and the treatment of erectile dysfunction. Br J Ophthalmol 2006; 90(2):127-8.
9. Gorkin L y cols. Sildenafil citrate use and the incidence of nonarteritic anterior ischemic optic neuropathy. Int J Clin Pract 2006; 60(4):500-3.
10. Purvin V, Kawasaki A, Borruat FX. Optic neuropathy in patients using amiodarone 2006; 124(5):696-701.
11. Stanger O y cols. Impairment of homocysteine metabolism in patients with retinal vascular occlusion and non-arteritic ischemic optic neuropathy. Clin Chem Lab Med 2005; 43(10):1020-5.
12. Palombi K y cols. Nonarteritic anterior ischemic optic neuropathy is nearly systematically associated with obstructive sleep apnea. Br J Ophthalmol 2006; 23.
13. Hayreh SS. Visual field abnormalities in nonarteritic anterior ischemic optic neuropathy. Arch Ophthalmol 2005; 123:1554-1562.
14. Arnold AC, Levin LA. Treatment of ischemic optic neuropathy. Semin Ophthalmol 2002; 17(1):39-46.