

## Microscopía confocal en distrofias corneales

Dr. Willams Ramiro Centellas-Vargas, Dra. Regina Velasco, Dr. Oscar Baca, Dr. Alejandro Babayán

### RESUMEN

Actualmente la microscopía confocal se utiliza en humanos como herramienta de diagnóstico de infecciones, procesos cicatrizales de cirugía refractiva y distrofias corneales, por lo que nuestro objetivo es describir las características histológicas interpretadas por el microscopio confocal en pacientes con distrofias corneales epiteliales, estromales y endoteliales.

**Material y método:** Se estudiaron 30 pacientes (60 ojos), 28 mujeres (93%) y 2 hombres (7%). El rango de edades fue de 20 a 86 años, promedio  $60 \pm 19.45$  años. La distribución de los pacientes fue la siguiente: Cuatro con distrofia epitelial (dos con distrofia de Meesmann y dos con distrofia de Cogan), seis con distrofias estromales (tres con distrofia granular, uno con distrofia de Francois, dos con distrofias pre Descemet), veinte con distrofias endoteliales (Diecinueve con distrofia Fuchs y uno con distrofia polimorfa posterior). En cada caso describimos características clínicas, e histológicas mediante el microscopio confocal y se compararon con otros encontrados en diferentes artículos.

**Conclusión:** La descripción histológica de distrofias corneales es una alternativa diagnóstica que apoya el examen clínico realizado en su valoración inicial.

**Palabras clave:** Microscopio confocal, distrofias corneales, lesiones hiperreflécticas e hiporreflécticas.

### SUMMARY

At the moment confocal microscopy is used in humans like a tool for diagnosis of infections, scar processes after refracting surgery and some corneal dystrophies. Our objective is to describe the microscopic structural characteristics interpreted by the confocal microscope in patients with epithelial, stromal and endothelial corneal dystrophies.

**Results:** 30 patients were studied (60 eyes), 28 women (93%) and 2 men (7%). The rank of ages went from 20 to 86 years, average  $60 \pm 19.45$  years. The patients distribution according to the diagnosis is the following: Two with Meesmann dystrophy, two with Cogan dystrophy, three with granular dystrophy, two with pre Descemet dystrophy, one with Francois dystrophy, one with polymorph dystrophy and nineteen with Fuchs dystrophy. In each case we described clinical characteristics and structural microscopy by means of confocal microscope, and we compare them with cases reported in other articles.

**Conclusion:** Microscopic structural description of corneal dystrophy is a diagnostic alternative that supports the clinical examination made by the ophthalmologist in its initial valuation.

**Key words:** Confocal microscopy, corneal dystrophy, hyperreflectives and hiporreflectives injuries.

### INTRODUCCIÓN

Las distrofias corneales son alteraciones con patrón hereditario, bilateral, que tienden a ser lentamente progresivas y conllevan opacificación de la córnea. Se desconoce el agente etiológico. Pueden manifestarse al nacer, pero a menudo se inician en la segunda década de la vida. Pueden ser clasificadas en diversas formas, de acuerdo con patrones genéticos, severidad, características histopatológicas, características bioquímicas y localización anatómica. El esquema anatómico es uno de los más usados clasificando las distrofias de acuerdo con los niveles corneales afectados (1) (Cuadros 1, 2 y 3).

Aunque el microscopio confocal fue patentado por Minsky en 1957, no fue hasta la década de los setenta, con la llegada de los ordenadores, el láser y el procesamiento digital de las imágenes, cuando el primer microscopio confocal láser de haz simple fue utilizado para el estudio de muestras biológicas (2), como la inmunofluorescencia y la construcción de imágenes tridimensionales.

La microscopía óptica confocal presenta ventajas con respecto a la microscopía óptica convencional. Una de ellas es la ausencia de "imágenes fuera de foco", ofreciendo la capacidad de obtener cortes histológicos seriados de forma no invasiva en especímenes intactos e incluso en organismos

**Cuadro 1. Distrofias epiteliales**

	Cogan	Reis-Bucklers	Meesmann	Fleischer
Frecuencia	Más frecuente	Muy rara	Muy rara	Muy rara
Herencia	No	HAD	HAD	Cromosoma X
Edad	Más de 30 años	Infancia	Primera década	Más de 30 años
Lesiones	Mapa, punto, huella dactilar	Opacidades centrales	Finos puntos reflectantes	Opacidades disposición de verticilio
Progresión	No			
Tratamiento	Debridación erosiones	Queratoplastía	No suele precisar	Queratoplastía
Recurrencia en injerto		Frecuente		

**HAD** Herencia autosómica dominante. **HAR** Herencia autosómica recesiva.

**Cuadro 2. Distrofias estromales**

	Reticular	Granular	Macular
Herencia	HAD	HAD	HAR
Edad	Variable	Primera década	Variable
Lesiones	Líneas ramificadas	Opacidades del centro a la periferia. No llegan	Opacidades mal delimitadas. Llegan
Tratamiento	De erosiones	al limbo Queratoplastía	al limbo No suele precisar

**HAD** Herencia autosómica dominante. **HAR** Herencia autosómica recesiva.

vivos. Es compatible con el procesado mediante ordenador de imágenes digitalizadas de alta resolución, permitiendo la reconstrucción de imágenes tridimensionales o la topografía de superficies (2-4).

En la actualidad existen cuatro tipos de microscopios confocales para uso oftalmológico: el Tandem Scanning (TSCM), el Confoscan, el Koester (5, 6) y el Heidelberg (HRT II).

El Confoscan tiene un sistema de trabajo a distancia con una lente cónica de inmersión que permite obtener imágenes de todas las capas celulares de la córnea (7).

## MORFOLOGÍA CORNEAL NORMAL CON EL MICROSCOPIO CONFOCAL

### Epitelio

Las células superficiales aparecen con bordes poligonales, bien definidos y con núcleos evidentes. Los núcleos son brillantes, con halo hiporrefléctico que destaca sobre un citoplasma homogéneo. Las células basales son más pequeñas, poligonales, sin núcleo hiperrefringente, con citoplasma más denso, se encuentran en mayor número y sus bordes están muy marcados. Las células intermedias son también poligonales, sin núcleo y con características de densidad intermedias entre las dos anteriores (8).

La membrana basal epitelial y la membrana de Bowman no pueden ser identificadas en corneas normales.

### Plexo nervioso sub-basal y subepitelial

Son fibras nerviosas finas, brillantes, distribuidas de manera paralela u oblicua y con diversas bifurcaciones que se conectan entre sí. El grosor medio de cada fibra sub-basal está entre 2 y 4  $\mu\text{m}$  y el de las fibras subepiteliales entre 3 y 7  $\mu\text{m}$  (9).

tan entre sí. El grosor medio de cada fibra sub-basal está entre 2 y 4  $\mu\text{m}$  y el de las fibras subepiteliales entre 3 y 7  $\mu\text{m}$  (9).

### Estroma

Los queratocitos, en el estroma anterior (100-150 micras tras la membrana de Bowman) tienen morfología irregular, de aspecto algo alargado, con numerosos procesos y un diámetro de 5.4  $\mu\text{m}$ . En el estroma medio (150-350 micras medios), son triangulares con finos procesos y 5.0  $\mu\text{m}$  de diámetro, mientras en estroma profundo (100 micras anteriores a la membrana de Descemet), estas células son grandes, irregulares y ovals con 14.4  $\mu\text{m}$  diámetro. La diferencia en su reflectividad se cree debida al distinto grado de activación metabólica (9).

Existe un mayor número de queratocitos en el estroma anterior que va disminuyendo paulatinamente hasta el estroma profundo, con un aumento significativo en la zona adyacente a la membrana de Descemet. En el estroma anterior y medio, es posible visualizar fibras nerviosas las que están ausentes en el estroma profundo (10).

**Cuadro 3. Distrofias endoteliales**

	Polimorfa posterior	Endotelial de Fuchs
Herencia	HAD	HAD
Edad	Muy temprana	Más de 50 años
Lesiones	Formaciones en la membrana de Descemet	Pliegues en la membrana de Descemet, edema, ampollas
Tratamiento	No suele precisar	Del episodio agudo

**HAD** Herencia autosómica dominante; **HAR** Herencia autosómica recesiva.

## Endotelio

Aparece como una monocapa de células hexagonales o poligonales homogéneamente brillantes y sin núcleos visibles. Los bordes celulares se aprecian bien definidos, finos y sin reflectividad (11). *In vivo*, la microscopía confocal ha sido utilizada en animales de experimentación con diferentes aplicaciones, como la cuantificación de cambios en la morfología epitelial por el uso de lentes de contacto, cicatrización corneal y medida de los efectos de la irritación ocular (12).

Actualmente la microscopía confocal se utiliza en humanos como herramienta de diagnóstico de infecciones [Ej.: la queratitis por *Acanthamoeba*, donde se visualizan quistes (13)]. En cirugía refractiva corneal se estudia el epitelio corneal, el estroma y sus procesos cicatrizales, así como la cuantificación objetiva del grado de opacidad (*haze*).

Algunas distrofias corneales también pueden ser identificadas precozmente y puede ayudar al estudio evolutivo de las mismas (14, 15).

## OBJETIVO DEL ESTUDIO

Describir características histológicas interpretadas por el microscopio confocal en pacientes con distrofias corneales epiteliales, estromales y endoteliales de Enero 2006 a Octubre 2007.

### Criterios de inclusión

Pacientes con diagnóstico de distrofia corneal con microscopía confocal, de uno u otro sexo y cualquier edad.

## MATERIAL Y MÉTODOS

A todos los pacientes seleccionados con diagnóstico de distrofia corneal se les realizó apertura de expediente clínico registrando datos demográficos, tipo de distrofia corneal, antecedentes personales patológicos, no patológicos, tiempo de evolución y características clínicas de las distrofias.

Previa aplicación de tetracaína tópica se examinaron los pacientes con el microscopio confocal (*Confoscan 3*), utilizando un objetivo de lente 40x. Se realizó un escaneo de todas las capas de la córnea logrando 350 imágenes a razón de 25 imágenes por segundo, las cuales fueron grabadas y analizadas con el software NAVIS del microscopio Confocal 3. Obtuvimos datos clínicos y de microscopía confocal de 30 pacientes distribuidos de la siguiente manera:

Cuatro pacientes con distrofias epiteliales (Dos con distrofia de Meesmann y dos con distrofia de Cogan), seis pacientes

con distrofias estromales (Tres con distrofia granular, uno con distrofia de Francois, dos con distrofias pre Descemet) y veinte pacientes con distrofias endoteliales (Diecinueve con distrofia Fuchs y uno con distrofia polimorfa posterior).

## RESULTADOS

Se estudiaron 30 pacientes (60 ojos), 28 de los cuales fueron mujeres (93%) y 2 hombres (7%). El rango de edades de los pacientes fue de 20 a 86 años, con un promedio 60 años±19.45 (Cuadro 4).

A continuación se realiza una descripción de los casos clínicos más representativos estudiados.

### Paciente 1

Paciente femenino de 20 años de edad, acude al Servicio de Córnea con cuadro clínico de una semana de evolución caracterizado por ardor, lagrimeo y fotosensibilidad en ambos ojos. Sin historia familiar y patológica para el cuadro clínico presente.

Agudezas visuales: OD CD 1 m (.) 20/60

OI CD 1 m (.) 20/100

Error refractivo: OD: -1.00=-1.00×5° AV 20/50

OI: -0.50=-2.25×175° AV 20/25

Queratometrías: OD: 43.75×0/45.62×90

OI: 42.25×150/43.87×60.

Al examen biomicroscópico se evidenciaron múltiples opacidades subepiteliales de aspecto microquístico en ambos ojos.

Diagnóstico: Distrofia de Meesmann (Figuras 1a-b-c-d).

### Paciente 2

Paciente femenino de 41 años de edad, acude al servicio de córnea por presentar cuadro de 1 año de evolución caracterizado por ardor y enrojecimiento ocular, con historia familiar de diabetes mellitus.

Agudezas visuales: OD 20/60 (.) 20/30

OI 20/40 (.) 20/20

Error refractivo: OD: -1.25×10° AV 20/20

OI: -1.50=-1.00×5 AV 20/20

Queratometrías: OD: 43.00×12/44.75×102

OI: 44.62×2/45.00×92

Al examen biomicroscópico se aprecian lesiones blanquecinas de formas festoneadas y circulares.

Diagnóstico: Distrofia de Cogan (Figuras 2 a-b-c).

### Paciente 3

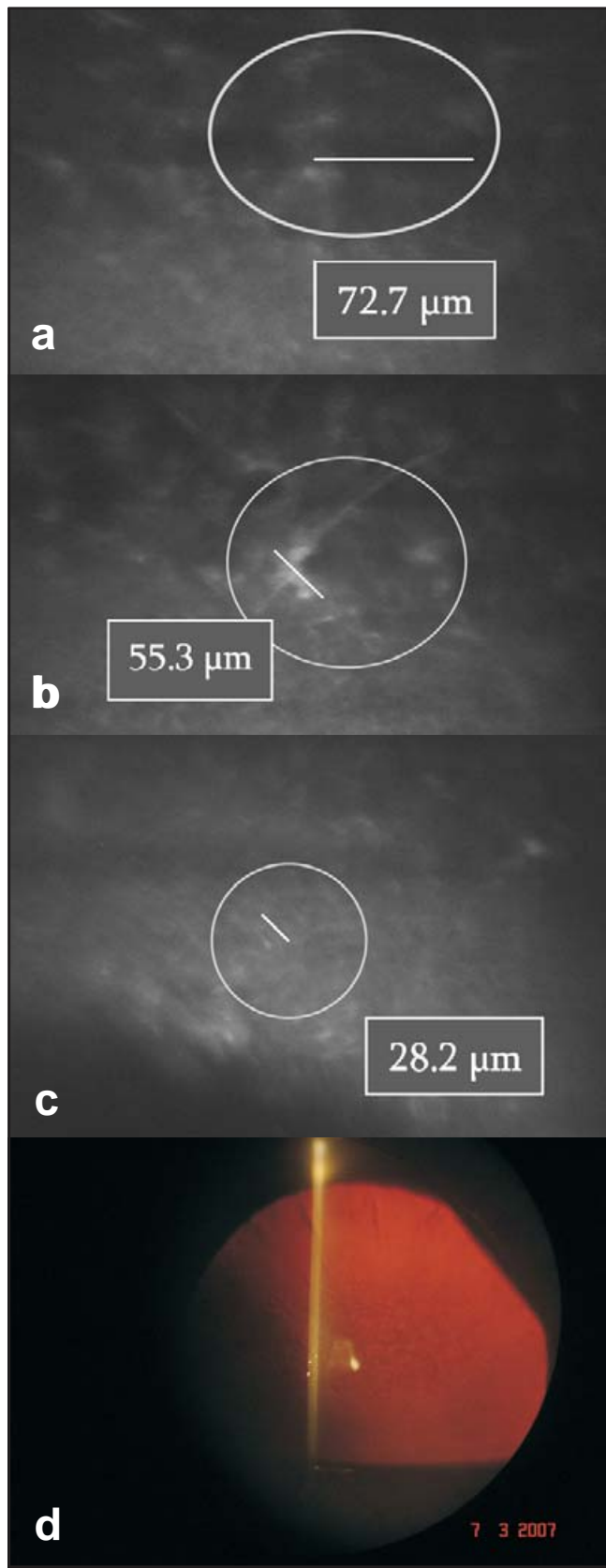
Paciente femenino de 68 años de edad, acude al servicio de córnea por presentar cuadro de 6 meses de evolución caracterizado por visión borrosa, ardor, lagrimeo, con historia familiar de diabetes mellitus e hipertensión arterial.

Agudezas visuales: OD 20/40 (.) NC

OI 20/20

**Cuadro 4. Datos demográficos de pacientes con distrofia corneal**

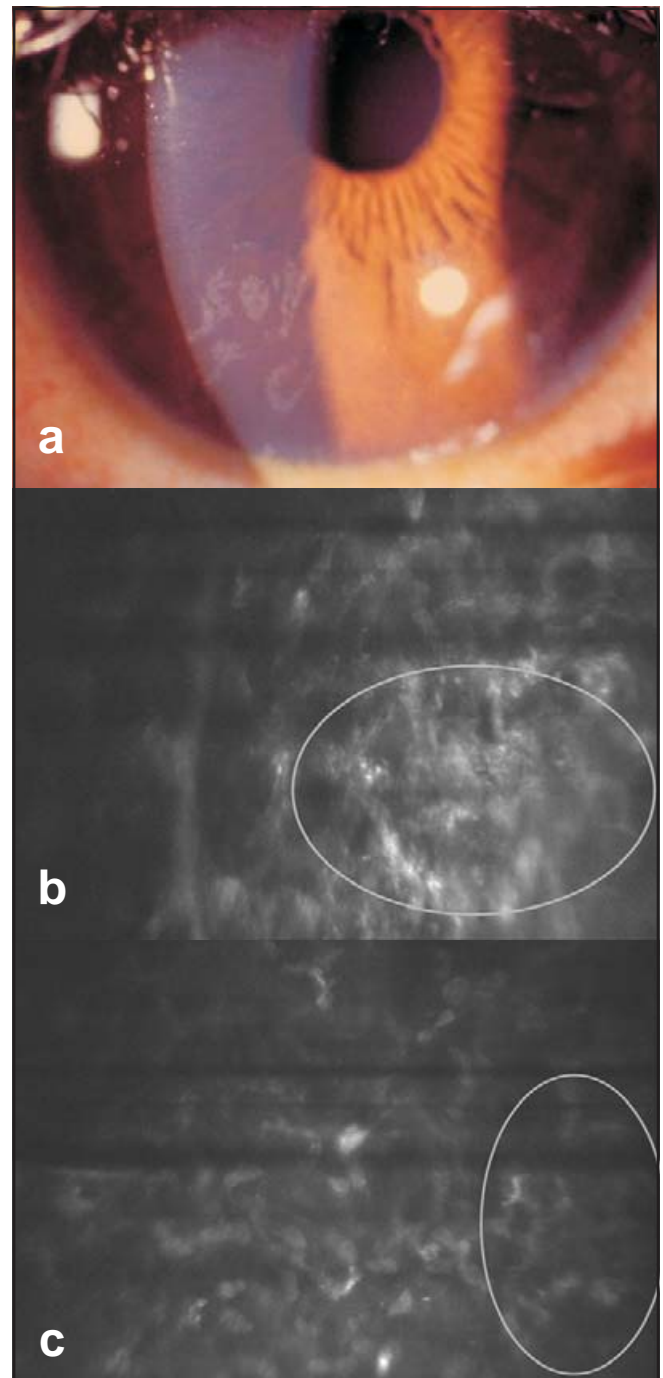
Epiteliales	Estromales	Endoteliales
2 Messmann	3 Granular	1 Polimorfa posterior
2 Lattice	2 Pre-Descemet	19 Fuchs
	1 Francois	

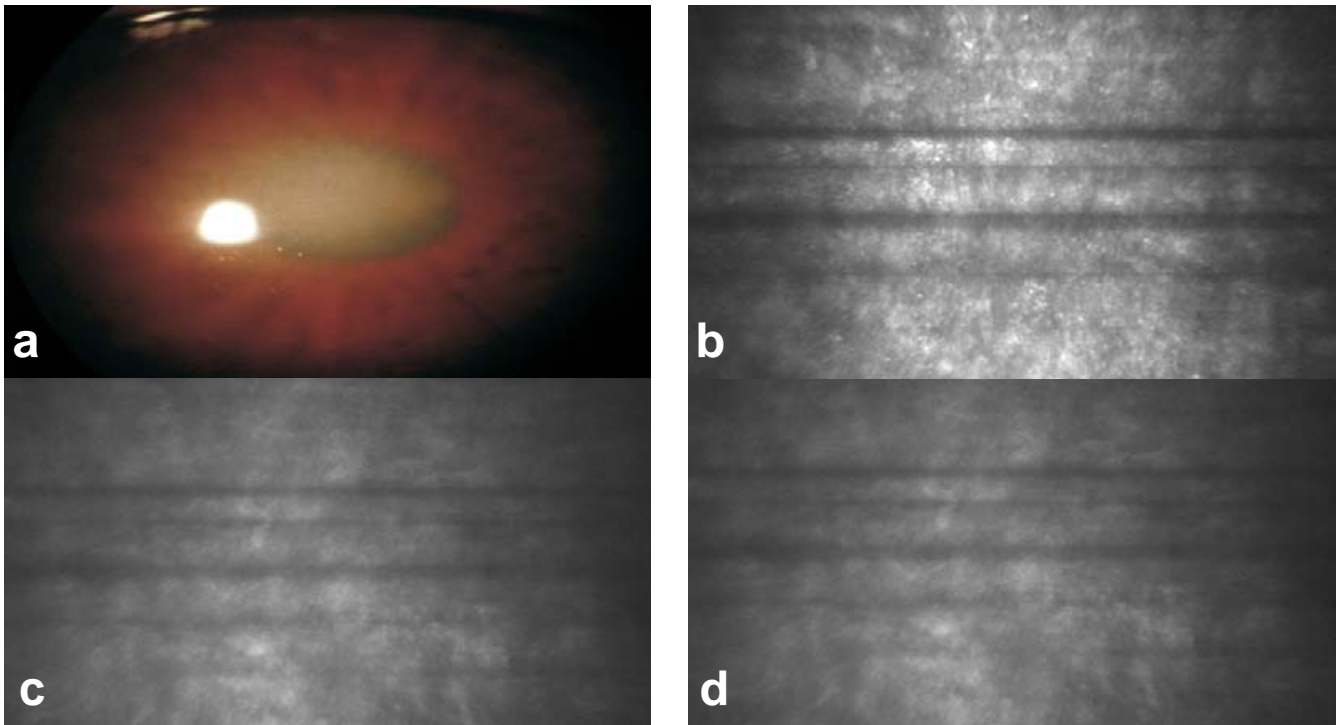


Error refractivo: OD: -0.50=-0.50×100° AV 20/25  
 OI: + 0.25 esfera AV 20/20.  
 Queratometrías: OD: 46.80×20/47.0×10  
 OI: 46.25x0/47.25x90.

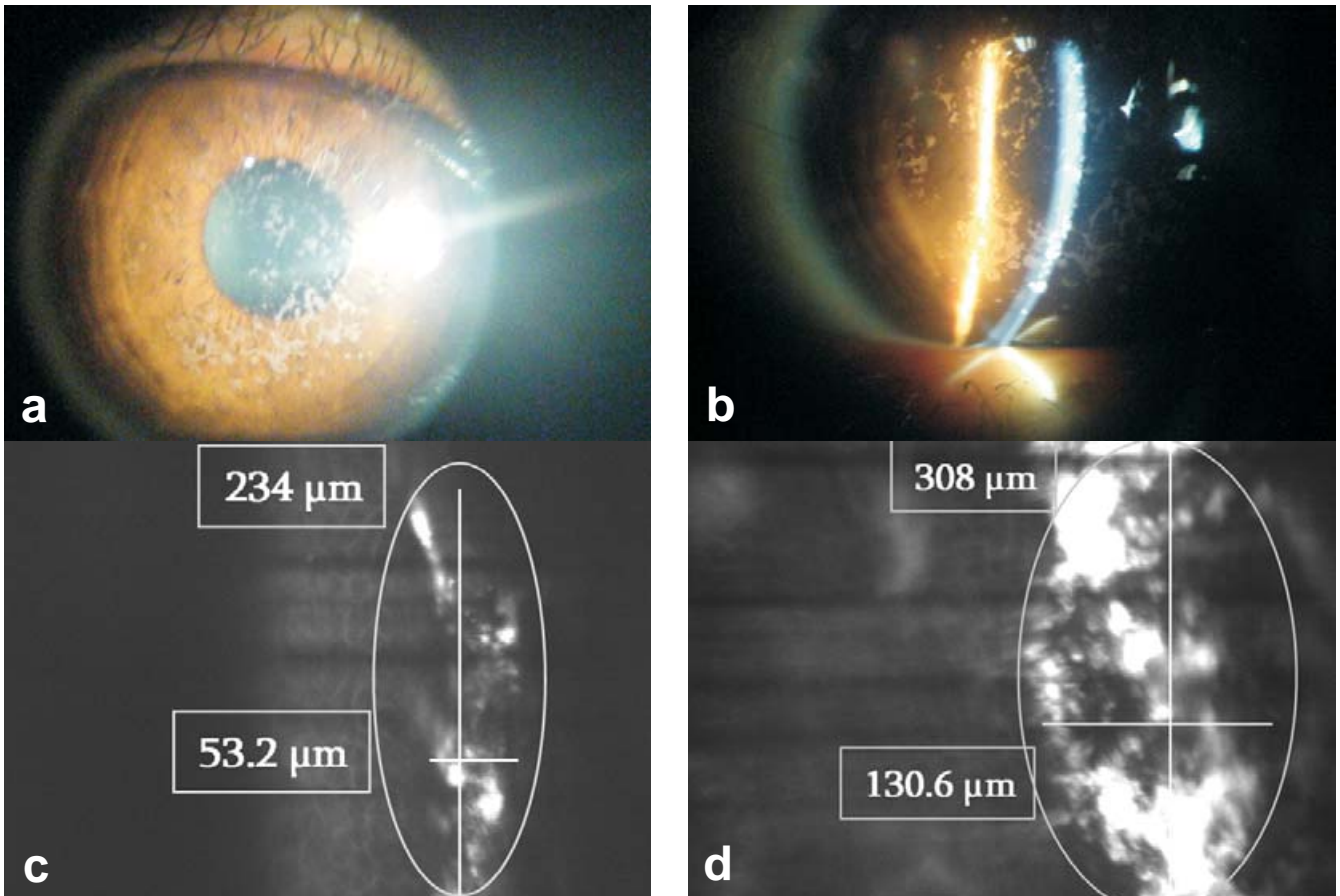
Al examen biomicroscopico se evidenciaron lesiones blanquecinas poligonales, separadas por espacio claro en estroma anterior en ambos ojos.

Diagnóstico: Distrofia de Francois (Figuras 3 a-b-c-d).





**Fig. 3.** Foto panorámica ojo derecho. **c)** y **d)** Hiperreflectividades en estroma anterior que no permiten visualización de estroma medio, posterior y endotelio.



**Fig. 4.** **a)** y **b)** Fotos clínicas de la paciente. **c)** y **d)** Lesiones hiperreflectivas que protruyen a través de la capa basal de epitelio corneal, no afectación del endotelio corneal.

**Paciente 4**

Paciente femenino de 22 años de edad, la cual presenta cuadro clínico de un año de evolución caracterizado por visión borrosa progresiva.

Sin antecedentes familiares y patológicos de importancia.

Agudezas visuales: OD 20/40 (.) NC  
 OI 20/70 (.) 20/30  
 Error refractivo: OD: -0.50=-1.75×5° AV 20/30  
 OI: +0.75=-3.50×175° AV 20/30  
 Queratometrías: OD: 40.74×5/42.74×95  
 OI: 39.88×5/43.62×95

A la biomicroscopía se evidenciaron en córnea múltiples opacidades blancas estromales difusas, bien definidas, de predominio central, que respetan área periférica en ambos ojos.

FO: Excavaciones 30%, área macular de aspecto normal.

Diagnóstico: distrofia granular (Figuras 4 a-b-c-d).

**Paciente 5**

Paciente femenino de 55 años de edad que presenta cuadro clínico de 3 semanas de evolución caracterizado por ardor y ojo derecho rojo.

AHF: Madre hipertensa y catarata.

APP: Hace 2 años presentó cuadro semejante de ojo rojo. Desde los 15 años refiere visión borrosa.

Agudezas visuales: OD 20/200 (.) 20/60  
 OI CD (.) 20/200  
 Error refractivo: OD: -1.00 esfera 20/200  
 OI: -0.50 esfera 20/70  
 Queratometrías: OD: 43.00×0/43.75×90  
 OI: 43.00×180/43.75×90

A la biomicroscopía se evidencia menisco lagrimal disminuido, queratopatía superficial difusa, córnea con múltiples opacidades blancas que abarca toda la córnea en su tercio posterior, con estroma transparente en ambos ojos.

Diagnóstico: distrofia pre Descemet (Figuras 5 a-b-c).

**Paciente 6**


Paciente masculino de 56 años de edad que acude a la consulta por presentar disminución de agudeza visual OI de larga evolución.

Sin antecedentes heredofamiliares y patológicos importantes para la enfermedad.

A la biomicroscopía se observa en ojo derecho lesión en forma de coma y estrías en Descemet en ojo izquierdo.

Agudezas visuales: OD 20/50 (.) 20/20  
 OI CD 1 m (.) 20/20  
 Error refractivo: OD: -0.50=-1.00×0° 20/20  
 OI: -7.50=-0.50×180° 20/40  
 Queratometrías: OD: 41.75×0/43.50×90  
 OI: 43.00×0/43.75×90  
 CE: OD: 1750  
 OI: 833  
 FO: Excavaciones 50%  
 resto sin datos patológicos

Diagnóstico: Distrofia polimorfa posterior (Figuras 6 a-b-c-d).

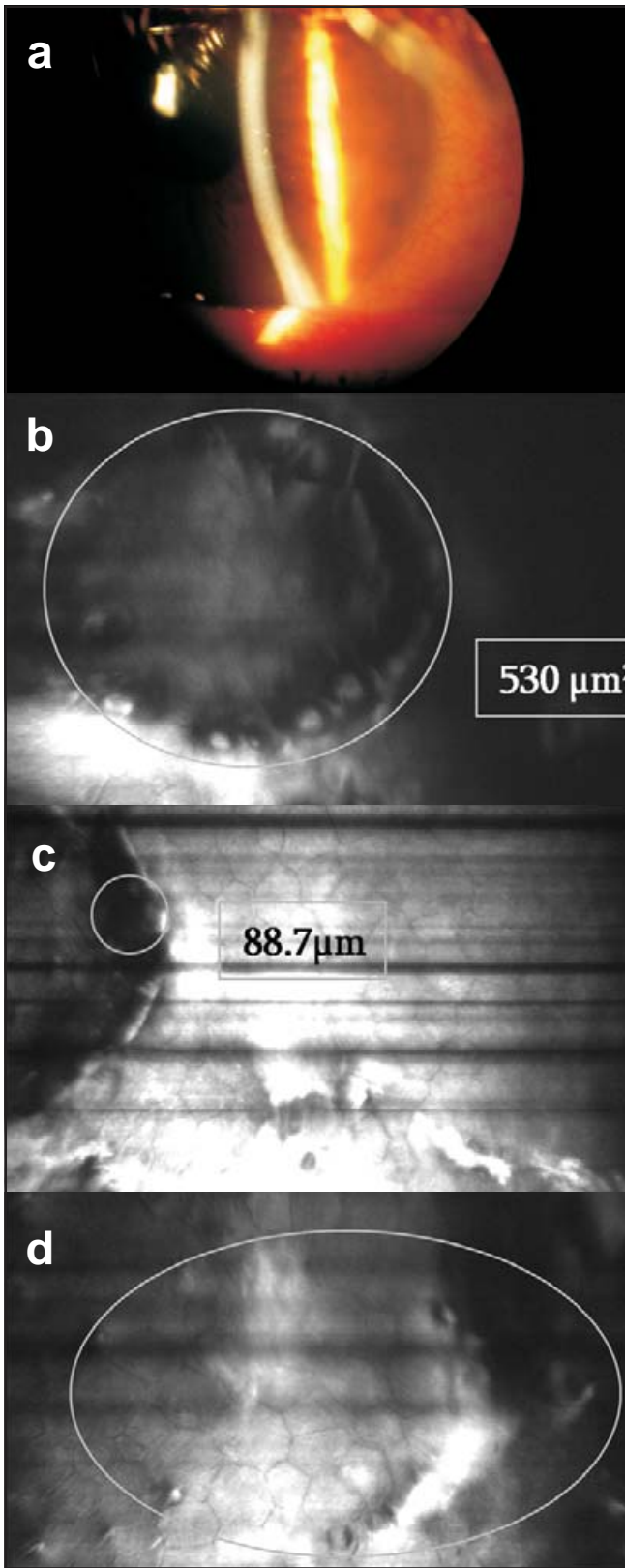


**Fig. 5. a)** Fotografía panorámica de un paciente con distrofia pre-descemet. **b)** Imágenes hiperreflécticas en estroma profundo, bastonadas, circulares, en media luna. **c)** Endotelio corneal imágenes de gutatas aisladas.

**Paciente 7**

Femenino de 79 años que refiere visión borrosa, sensación de cuerpo extraño, ojo rojo de un año de evolución.

Sin antecedentes heredofamiliares y patológicos de importancia.



**Fig. 6.** a) Muestra una foto panorámica de superficie corneal de un paciente con distrofia polimorfa posterior. b) Muestran múltiples lesiones circulares oscuras hiporreflécticas. c) Vesículas alrededor de lesiones circulares de  $6 \mu\text{m}^2$  e hiperreflectividades contiguas a la lesión. d) En el endotelio existen lesiones hiporreflécticas sobresalientes de 2 a  $13 \mu\text{m}^2$  compatibles con gutatas.

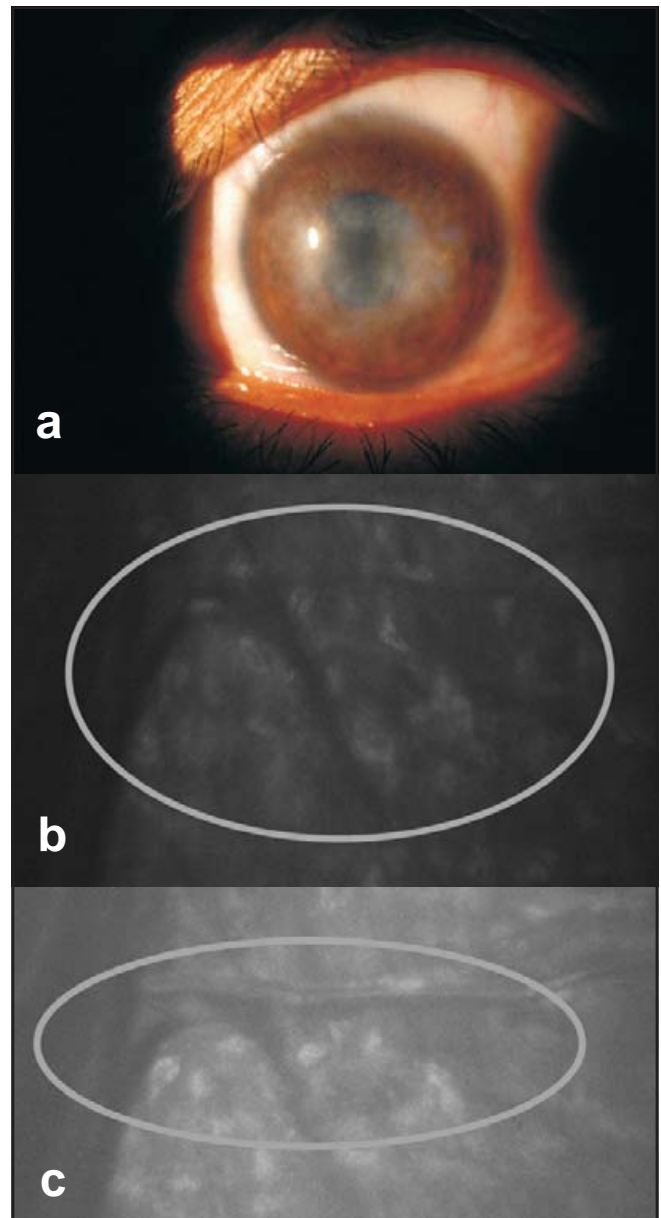
BM: Se observa edema corneal leve, estrías en Descemet y gutatas.

Agudezas visuales: OD: CD (.) NC  
OI: 20/200 (.) 20/50

Error refractivo: OD:  $-5.75 = -2.25 \times 150^\circ$  NC  
OI:  $-2.75 = -1.25 \times 90^\circ$  20/20

Queratometrías: OD: Miras distorsionadas  
OI:  $44.62 \times 0 / 43.62 \times 90$

Diagnóstico: Distrofia de Fuchs (Figuras 7 a-b-c).



**Fig. 7.** a) Foto panorámica de un paciente con distrofia de Fuchs; se evidencia edema corneal. b) y c) Se observan imágenes hiporreflécticas rectas y dicotomizadas aparentemente canalizadas. Gutatas aisladas.

### DISCUSIÓN

Dipika y cols. describen en imágenes de microscopía confocal, de distrofias de Meesmann, áreas hiporreflécticas en la capa basal del epitelio, mayormente circulares, ovals o en forma de gota, con un rango de 48 y 145  $\mu\text{m}$  de diámetro. También observaron grandes hendiduras intraepiteliales elongadas, manchas reflectivas visibles dentro la mayoría de las lesiones que pueden representar material fibrillogranular (sustancia peculiar) (16).

En nuestra casuística evidenciamos áreas hiporreflécticas ovals de 72  $\mu\text{m}$  de diámetro, tortuosidad de nervios corneales con incremento en el diámetro (55.3  $\mu\text{m}$ ), hiperreflectividades circulares aisladas de 16.4  $\mu\text{m}$  de diámetro y elongación de células de capa basal de 28  $\mu\text{m}$  de longitud.

Chiou y cols., en distrofias en lattice, evidenciaron imágenes lineales hiperreflécticas de 40 a 80  $\mu\text{m}$  (25). En nuestra casuística evidenciamos áreas hiperreflécticas sin forma definida que no permiten adecuada visualización del estroma.

Kobayashi y cols., evidenciaron, en distrofia corneal de Francois, células epiteliales basales normales, gránulos de alta reflectividad en estroma anterior, pudiendo visualizarse estrato medio y posterior del estroma estrias del endotelio (17).

En el presente estudio evidenciamos gránulos de alta reflectividad que no permiten buena visualización del estroma medio, posterior y endotelio.

Claudio Traversi y cols. encontraron lesiones hiperreflécticas en estroma medio con tamaños de 100  $\mu\text{m}$  en promedio, sin afectación del endotelio corneal (26).

En nuestro hospital evidenciamos lesiones hiperreflécticas que protruyen a través de la capa basal de epitelio corneal de 73 a 274  $\mu\text{m}$  de ancho y de 274 a 308  $\mu\text{m}$  de largo, y lesiones hiperreflécticas circulares en estroma medio y anterior de 72  $\mu\text{m}$  de diámetro, sin afectación del endotelio corneal.

Juha M. Holopainen y cols., en un paciente con distrofia pre Descemet, evidenciaron partículas hiperreflécticas entre los queratocitos, con morfología normal de los mismos, y sin afectación del endotelio (18).

En nuestra institución evidenciamos partículas hiperreflécticas en estroma profundo, bastonadas (107.7  $\mu\text{m}$  de longitud y 66.3  $\mu\text{m}$  de ancho), circulares (44.5  $\mu\text{m}$  de diámetro), en media luna, con imágenes en endotelio corneal de gutatas aisladas.

Lulu L. Cheng y cols. encontraron que en la distrofia polimorfa posterior existe una densidad de células endoteliales de 613 a 3405/mm<sup>2</sup>, con polimegatismo endotelial en todos los casos, no siendo predominante el pleomorfismo. En pocos casos se observa brillo nuclear de células endoteliales. Se detectó igualmente lesiones curvilíneas y vesiculares de 6 a 159  $\mu\text{m}$  de diámetro e hiperreflectividad de la membrana de Descemet alrededor de las lesiones (19-21).

Grupcheva, Christina y cols., además de lo detallado, evidenciaron que existe mayor prominencia de los nervios corneales (22). En nuestro hospital observamos múltiples lesiones circulares oscuras de 530  $\mu\text{m}^2$  de área, vesículas alrededor de la misma de 6  $\mu\text{m}^2$  e hiperreflectivi-

dades contiguas a la lesión. En endotelio existen lesiones hiporreflécticas sobresalientes de 2 a 13  $\mu\text{m}^2$  compatibles con gutatas.

Rokita Wala y cols., comprobaron que en etapas tempranas de la distrofia endotelial de Fuchs se observan áreas de hiporreflectividad difusa, las células endoteliales localizadas detrás de estas áreas presentan pleomorfismo y polimegatismo y en etapas tardías se observaron áreas de hiporreflectividad difusas rodeando a células endoteliales hiperreflécticas. Se observaron igualmente bandas oscuras en la parte posterior del estroma corneal (23).

Sabong y cols., además, indican que la media del conteo de células endoteliales es de 1202 $\pm$ 850 similar al número de células endoteliales encontradas por microscopía confocal (24). Hemos encontrado, además, lesiones hiporreflécticas rectas y dicotomizadas aparentemente canalizadas y gutatas aisladas.

### CONCLUSIÓN

Aunque no se tiene mucha experiencia en la descripción histológica de las distrofias corneales, es una alternativa diagnóstica que apoya al examen clínico realizado por el oftalmólogo en su valoración inicial.

### REFERENCIAS

1. Arffa RC, Grayson. Enfermedades de la córnea. 4a ed. Editorial Harcourt Brace. pp. 413 - 456.
2. Sheppard CJR, Shotton DM. Confocal Laser Scanning Microscopy. Microscopy Handbook Series N.º 38. New York, BIOS Scientific Publishers Ltd; 1997.
3. Boyde A, Petran M, Hadravsky M. Tandem scanning reflected light microscopy of internal features in whole bone and tooth samples. *J Microsc* 1983; 132:1-7.
4. Boyde A. Applications of tandem scanning reflected light microscopy and three-dimensional imaging. *Ann N Y Acad Sci* 1986; 483:428-439.
5. Petroll MW, Cavanagh D, Jester JV. Clinical confocal microscopy. *Curr Opin Ophthalmol* 1998; 9:59-65.
6. Kaufman SC, Musch DC, Belin MW, Cohen EJ, Meisler DM y cols. Confocal microscopy: a report by the American Academy of Ophthalmology. *Ophthalmology* 2004; 111:396-406.
7. Koester CJ, Auran JD, Rosskoth HD, Flokaris GJ, Tackaberry RB. Clinical microscopy of the cornea utilizing optical sectioning and a high-numerical-aperture objective. *J Opt Soc Am A* 1993; 10:1670-1679.
8. Mustonen RK, McDonald MB, Srivannaboon S, Tan AL, Doubrava MW, Kim CK. Normal human corneal cell populations evaluated by in vivo scanning slit confocal microscopy. *Cornea* 1998; 17:485-492.
9. Oliveira-Soto L, Efron N. Morphology of corneal nerves using confocal microscopy. *Cornea* 2001; 20:374-384.
10. Hahnel C, Somodi S, Weiss DG, Guthoff R. The keratocyte network of human cornea: a three-dimensional study using confocal laser scanning fluorescence microscopy. *Cornea* 2000; 19:185-193.



11. Moller-Pedersen T. A comparative study of human corneal keratocyte and endothelial cell density during aging. *Cornea* 1997; 16:333-338.
12. Wiegand W, Thaeer AA, Kroll P, Geyer OC, García AJ. Optical sectioning of the cornea with a new confocal in vivo slit-scanning videomicroscope. *Ophthalmology* 1995; 102:568-575.
13. Winchester K, Mathers WD, Sutphin JE, Daley TE. Diagnosis of Acanthamoeba keratitis in vivo with confocal microscopy. *Cornea* 1995; 14:10-17.
14. Werner LP, Werner L, Dighiero P, Legeais JM, Renard G. Confocal microscopy in Bowman and stromal corneal dystrophies. *Ophthalmology* 1999; 106:1697-1704.
15. Rosenberg ME, Tervo MT, Petroll WM, Vesaluoma MH. In vivo confocal microscopy of patients with corneal recurrent erosion syndrome or epithelial basement membrane dystrophy. *Ophthalmology* 2000; 107:565-573.
16. Dipika V, Patel MA, Grupcheva CN. Imaging the microstructural abnormalities of Meesmann corneal dystrophy by in vivo confocal microscopy. *Cornea* 2005; 24: 669-673.
17. Kobayashi A, Sugiyama K, Huang AJ. In vivo confocal microscopy in patients with central cloudy dystrophy of Francois. *Arch Ophthalmol* 2004; 122(11):1676.
18. Holopainen JM, Jukka AO, Moilanen MD, Timo MT, Tervo MD. In Vivo Confocal Microscopy of Fleck Dystrophy and Pre-Descemet's Membrane Corneal Dystrophy. *Cornea* 2003; 22(2): 160-163.
19. Dipika V, Patel MA, Christina N. In vivo confocal microscopy of posterior polymorphous dystrophy. *Cornea* 2005; 24:550-554.
20. Lulu LC. Confocal microscopy of posterior polymorphous endothelial dystrophy. *Cornea* 2005; 24:599-602.
21. Chiou AG, Kaufman SC, Beurman RW. Confocal microscopy in posterior polymorphous corneal dystrophy. *Ophthalmologica* 1999; 213(4):211-213.
22. Grupcheva CN, Chew G. Imaging posterior polymorphous corneal dystrophy by in vivo confocal microscopy. *Clinical and experimental ophthalmology* 2001; 29(4): 256-259.
23. Rokita I, Mrukwa E. Changes in corneal structure observed with confocal microscopy during Fuchs endothelial dystrophy. *Klin Oczna* 2000; 102(5):339-344.
24. Sabong T, Alnette L. In vivo confocal microscopic findings of corneas with Fuchs endothelial dystrophy. *Cornea* 1998; 17(5):439.
25. Chiou AG, Beuerman RW, Kaufman SC, Kaufman HE. Confocal microscopy in lattice corneal dystrophy. *Graefes Arch Clin Exp Ophthalmol* 1999; 237(8):697-701.
26. Traversi C, Martone G, Malandrini A, Tosi GM, Caporossi A. In vivo confocal microscopy in recurrent granular dystrophy in corneal graft after penetrating keratoplasty. *Clin Exper Ophthalmol* 2006; 34(8):808-810.