

# Efectos del implante intravítreo de dexametasona (Ozurdex®) en la presión intraocular para el tratamiento del edema macular

## Effects of the dexamethasone intravitreal implant (Ozurdex®) on intraocular pressure for the treatment of macular edema

Sergio Arrascue<sup>1</sup>, Johana Rueda<sup>2</sup>, Juan Unigarro<sup>1</sup>, Sofía Vidal<sup>1</sup>, Linda Espinosa<sup>2</sup>, Jorge Acosta-Reyes<sup>3</sup> y Carlos Abdala-Caballero<sup>4\*</sup>

<sup>1</sup>Departamento de Retina y Vítreo, Clínica Unidad Láser del Atlántico; <sup>2</sup>Departamento de Oftalmología, Universidad del Norte; <sup>3</sup>Departamento de Salud Pública, Universidad del Norte; <sup>4</sup>Departamento de Retina y Vítreo, Clínica Unidad Láser del Atlántico. Barranquilla, Colombia

### Resumen

**Propósito:** Analizar los efectos en la presión intraocular (PIO) del implante de liberación sostenida de dexametasona (Ozurdex®, Allergan Inc., Irvine, CA, USA) para el tratamiento del edema macular. **Métodos:** Estudio retrospectivo de pacientes que recibieron al menos una dosis de implante de liberación sostenida de dexametasona desde enero de 2012 a junio de 2016 en la práctica privada de retina de un centro de referencia de Barranquilla, Colombia. La hipertensión ocular se definió como una PIO  $\geq 21$  mmHg o un incremento de al menos 10 mmHg de su valor base. Se evaluó el cambio en la PIO mensual durante 6 meses de seguimiento y la relación con el diagnóstico previo de glaucoma. **Resultados:** Se revisaron 37 casos, con PIO inicial entre 9 y 22 mmHg. Se presentó hipertensión durante los 6 meses de seguimiento con requerimiento antihipertensivo tópico en 21 casos (56.7%). En 11 casos (29.7%) aumentó la PIO a  $\geq 21$  mmHg, en 6 (16.2%) aumentó a  $\geq 25$  mmHg y en 4 aumentó  $\geq 10$  mmHg (10.8%) por encima de la PIO basal después del primer mes. Así mismo, después del primer mes se presentó una variación promedio de  $3.8 \pm 6$  mmHg ( $p = 0.001$ ) y al segundo mes de  $1.67 \pm 5.6$  mmHg ( $p = 0.002$ ). No hubo diferencias estadísticas en los pacientes con y sin glaucoma previo. El mayor aumento de la PIO al primer mes se encontró en los casos con edema por coriorretinopatía serosa central crónica y por enfermedad de Vogt-Koyanagi-Harada, con un promedio de 23 y 21 mmHg, respectivamente; sin embargo, no tuvieron significancia estadística. **Conclusión:** Un amplio porcentaje de pacientes que reciben Ozurdex® presentan hipertensión ocular (56.7%), que requiere manejo con antihipertensivos oculares tópicos, independientemente del antecedente de glaucoma y de la etiología del edema. El mayor aumento se presentó al primer mes de tratamiento, y se mantuvo durante el segundo y cuarto mes, con una menor significancia hacia el sexto mes después del tratamiento.

**Palabras clave:** Presión Intraocular. Hipertensión ocular. Glaucoma. Implante de dexametasona.

### Abstract

**Purpose:** To analyze the effects on intraocular pressure (IOP) of the sustained-release dexamethasone implant (Ozurdex®, Allergan Inc., Irvine, CA, USA) for the treatment of macular edema. **Methods:** Retrospective study of patients receiving at least one dose of the sustained-release dexamethasone implant between January 2012 and June 2016 in the private retinal

### Correspondencia:

\*Carlos Abdala-Caballero

Carrera 52 N84-98 Cons. 205

Barranquilla, Colombia

E-mail: cabdala@unidadlaserdelatlantico.com

Fecha de recepción: 18-09-2017

Fecha de aceptación: 01-06-2018

DOI: 10.24875/RMO.M18000037

Disponible en internet: 05-09-2018

Rev Mex Oftalmol. 2018;92(5):233-238

[www.rmo.com.mx](http://www.rmo.com.mx)

0187-4519/© 2018 Sociedad Mexicana de Oftalmología. Publicado por Permanyer México. Este es un artículo Open Access bajo la licencia CC BY-NC-ND (<http://creativecommons.org/licenses/by-nc-nd/4.0/>).

practice of a referral center in Barranquilla, Colombia. Ocular hypertension was defined as an IOP  $\geq 21$  mmHg or an increase of at least 10 mmHg from baseline. The monthly change in IOP during 6 months of follow-up and the relationship with a previous diagnosis of glaucoma was evaluated. **Results:** Thirty-seven cases were reviewed, with an initial IOP between 9 and 22 mmHg. Hypertension during the 6 months of follow up with topical antihypertensive requirement was observed in 21 cases (56.7%). In 11 cases (29.7%) IOP increased to  $\geq 21$  mmHg, in 6 (16.2%) it increased  $\geq 25$  mmHg and, in four cases to  $\geq 10$  mmHg (10.8%) above the baseline IOP after the 1<sup>st</sup> month. Likewise, after the 1<sup>st</sup> month there was an average variation of  $3.8 \pm 6$  mmHg ( $p = 0.001$ ) and of  $1.67 \pm 5.6$  mmHg ( $p = 0.002$ ) after the 2<sup>nd</sup> month. There were no statistical differences in patients with and without previous glaucoma. The highest increase in IOP at the first month was observed in cases with edema due to central serous chorioretinopathy (CSC) and Vogt-Koyanagi-Harada (VKH), with a mean of 23 and 21 mmHg respectively; however, this was not statistically significant. **Conclusion:** A large percentage of patients receiving Ozurdex® have ocular hypertension (56.7%), requiring management with topical antihypertensive drugs, independently of the history of glaucoma and the etiology of the edema. The highest increase occurred at the 1<sup>st</sup> month of treatment, remaining at the 2<sup>nd</sup> and 4<sup>th</sup> months, with a lower significance in the 6<sup>th</sup> month after treatment.

**Key words:** Intraocular pressure. Ocular hypertension. Glaucoma. Dexamethasone implant.

## Introducción

Los corticoides han sido una terapia importante en las enfermedades retinianas durante décadas por su papel en la prevención de la migración leucocitaria, estabilización de las uniones endoteliales estrechas e inhibición del factor de crecimiento vascular endotelial, prostaglandinas y citocinas. Las vías de administración son variadas: se puede administrar vía oral, intravenosa, tópica, periocular e intravítrea<sup>1,2</sup>.

Uno de los efectos secundarios al tratamiento con corticoides es la hipertensión ocular, esta puede ser causada por todas las formas de administración de los mismos. El mecanismo que contribuye a la elevación de la presión intraocular (PIO) es complejo, en dicho mecanismo participa la modificación o el bloqueo de la ultraestructura de la malla trabecular, mediante la inhibición de proteasas y la fagocitosis de las células trabeculares, lo cual incrementa la resistencia al drenaje del humor acuoso, que genera una reducción en la filtración, y así, se incrementa la PIO<sup>3</sup>.

El Ozurdex® (DEX implant 0.7 mg, Ozurdex, Allergan Inc., Irvine, CA, USA) es un implante biodegradable de liberación lenta de dexametasona que provee 700 µg de dexametasona libre de preservantes. Está hecho de un polímero biodegradable sólido que permite una farmacocinética dual, una fase aguda de liberación de dexametasona para alcanzar rápidamente una concentración terapéutica, seguida de una liberación más sostenida. La Food and Drug Administration (FDA) ha aprobado su uso en el tratamiento del edema macular (EM) asociado a oclusión venosa retiniana, EM diabético y uveítis no infecciosas<sup>1,2</sup>.

El implante de dexametasona tiene un perfil de efectos secundarios a considerar, principalmente la progresión

de cataratas e hipertensión ocular. También se ha reportado desprendimiento de retina y endoftalmitis como complicaciones raras<sup>1,2</sup>.

## Objetivo

Analizar los efectos del implante de Ozurdex® en la PIO en una cohorte de pacientes tratados por EM de diferentes etiologías en una práctica privada de retina y vítreo de un centro de referencia de Barranquilla, Colombia, incluyendo pacientes con antecedente de glaucoma con adecuado control de la PIO. Así mismo, analizar la variación de la PIO durante un periodo de 6 meses de seguimiento.

## Métodos

Estudio retrospectivo descriptivo en el que se evaluaron los registros de la base de datos de la consulta privada de retina y vítreo de la Clínica Unidad Láser del Atlántico de Barranquilla, Colombia, en el periodo de enero de 2012 a junio de 2016. Se analizaron los casos de pacientes con diagnóstico clínico e imagenológico de EM, que recibieron al menos una dosis de Ozurdex®, con un periodo de seguimiento de al menos 6 meses.

## Criterios de inclusión y exclusión

Se registraron las siguientes variables: edad, sexo, ojo tratado, comorbilidades asociadas, tipo de EM, historia previa de glaucoma o hipertensión ocular controlada con monoterapia antihipertensiva ocular. La PIO fue medida antes de la primera dosis y del mes 1 al 6 posterior a la colocación.

**Tabla 1.** Nos muestra las características de la población estudiada, las patologías asociadas al uso del Ozurdex® intravítreo y la necesidad del uso de terapia antihipertensiva tópica

	N	%
Número de casos	37 ojos	100.0
Edad (X ± DE) años	68 ± 11	R (44-90)
Sexo		
Femenino	21	56.76
Masculino	16	43.24
Ojo		
OD	18	49
OI	19	51
Etiologías del edema macular		
Postoperatorio de pelaje de membrana epirretiniana	13	35.2
Edema macular diabético	5	13.5
DMRE húmeda multitratada con anti-VEGF	5	13.5
Oclusión de vena retiniana	3	8.1
Edema macular pseudofáquico	3	8.1
Enfermedad de Vogt Koyanagi Harada	2	5.4
Postoperatorio de cirugía vitreoretiniana: DR	2	5.4
Coriorretinopatía serosa central	2	5.4
Secundario a vasculitis retiniana	2	5.4
Necesidad de antihipertensivos tópicos		
No requirieron antihipertensivos tópicos	16	31.9
Requirieron antihipertensivos tópicos (1 y 2 medicamentos)	21	68.1

anti-VEGF: factor de crecimiento vascular endotelial anti-angiogénico.

La hipertensión ocular se definió como una PIO de por lo menos 21 mmHg o un incremento de al menos 10 mmHg de su valor base, de acuerdo a la definición de hipertensión ocular de la Academia Americana de Oftalmología.

Se analizó el cambio en la PIO mensual desde el mes 1 hasta el mes 6 de seguimiento, se relacionaron estos datos con los valores iniciales de PIO, así como la relación entre esta y el tipo de EM.

Las variables cualitativas fueron estudiadas en porcentajes y frecuencias y las cuantitativas en media y desviación estándar. Se analizaron los datos con el software SPSSv20.

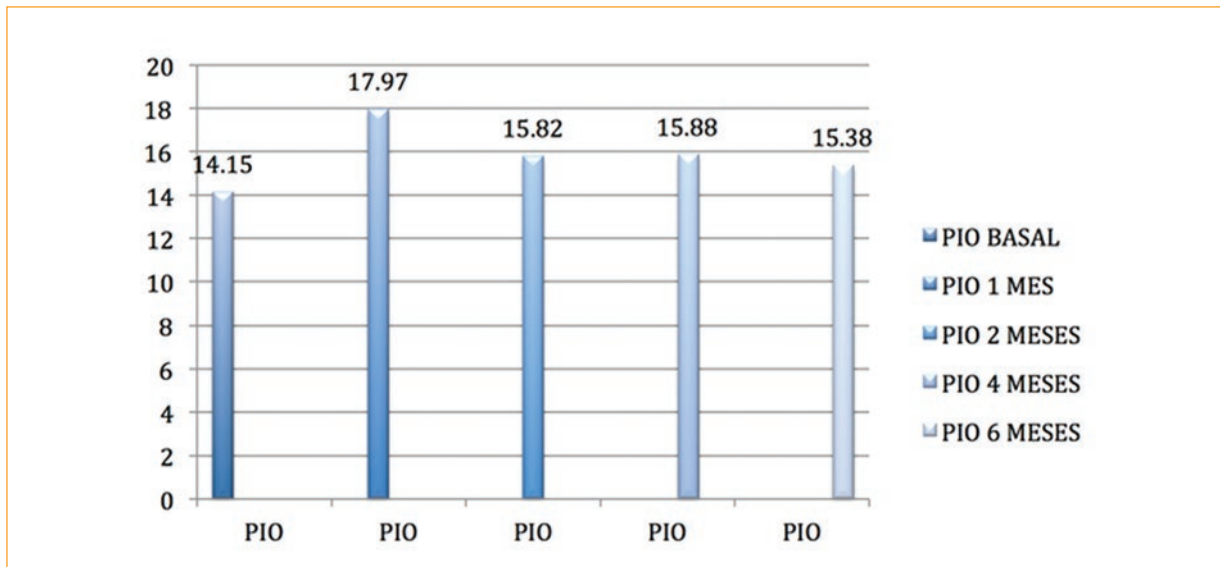
## Resultados

Se revisaron 68 historias clínicas, de las cuales 40 tenían diagnóstico de EM tratado con al menos una dosis de Ozurdex®. Fueron excluidos 3 casos por no contar con los valores de PIO durante algunos seguimientos. Fueron incluidos 37 ojos en el estudio.

El rango de edades fue de 44 a 90 años (media ± DE, 68 ± 11), de los cuales 21 ojos (56.76%) correspondieron a pacientes femeninos y 16 (43.24%) a

masculinos, con igual porcentaje de ojos derechos e izquierdos. La principal comorbilidad encontrada fue la hipertensión arterial (41.2%), seguida de diabetes *mel-litus* (20.2%), hipotiroidismo (12%), cardiopatía (8.6%) y otras (18%). Todos los casos fueron pseudofáquicos. Entre las indicaciones de la terapia con Ozurdex®, se encontraron el EM postoperatorio por pelaje de membrana epirretiniana en 13 casos (35.2%), EM diabético (13.5%), degeneración macular (DMRE) húmeda multitratada (13.5%), EM secundario a oclusión de vena central de retina (OVCR) y EM pseudofáquico (8.1% cada uno), EM secundario a vasculitis retiniana, coriorretinopatía serosa central crónica (CSC), enfermedad de Vogt-Koyanagi-Harada (VKH) y postoperatorio de desprendimiento de retina, presentes en solo dos casos cada uno (5.4% cada uno) (Tabla 1).

La PIO inicial tuvo un rango de 9 a 22 mmHg (media ± DE, 14 ± 2.8), al mes 1 se encontró un promedio de 18 ± 5.4 mmHg, al mes 2 de 16 ± 4 mmHg y al mes 6 de 15 ± 3 mmHg (Fig. 1). De los ojos manejados con Ozurdex®, 21 (56.7%) requirieron terapia antihipertensiva ocular en algún momento de los 6 meses de seguimiento. En 11 casos (29.7%), la PIO fue ≥ 21 mmHg, en 6 casos (16.2%), la presión aumentó a valores



**Figura 1.** Muestra la variación de la PIO en los meses 1, 2, 3 y 6 en la población estudiada  
PIO: presión intraocular.

**Tabla 2.** Muestra la variación de PIO en los meses 1, 2 y 6 en la población total y la diferencia con respecto a la PIO inicial promedio

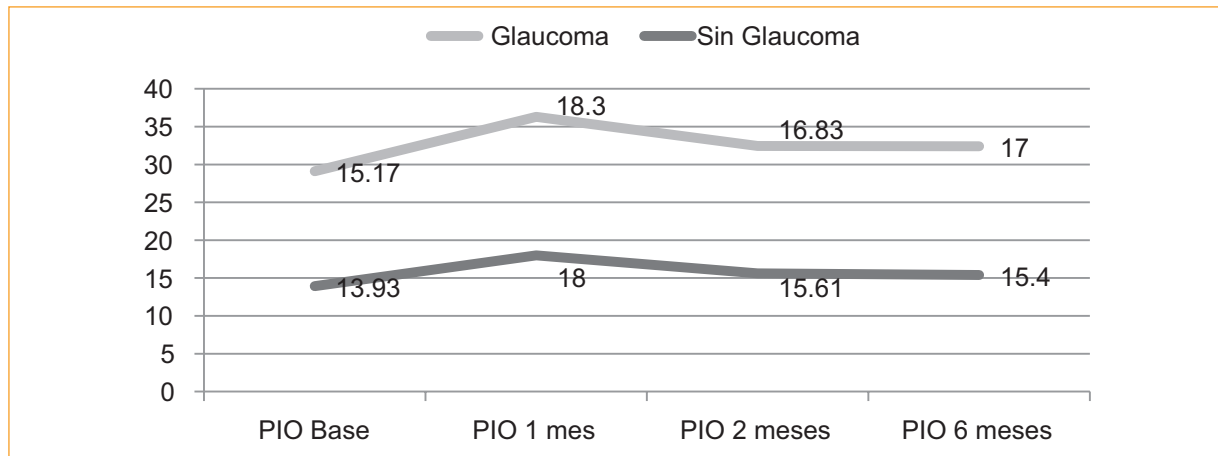
PIO (mmHg)	Todos	Diferencia con PIO inicial	Valor p-IC
N de ojos	37		100%
PIO inicial	14.5	0	
PIO 1 mes	17.97	$3.8 \pm 6$ mmHg	$p = 0.001$ ; IC 95%: $-5.9$ a $-1.8$
PIO 2 meses	15.82	$1.67 \pm 5.6$ mmHg	$p = 0.002$ ; IC 95%: $-3.1$ a $-0.25$
PIO 6 meses	15.38	$1.23 \pm 3.7$ mmHg	$p = 0.63$ ; IC 95%: $-2.54$ a $0.1$

PIO: presión intraocular.

$\geq 25$  mmHg, y en 4 casos se presentó un aumento de  $\geq 10$  mmHg (10.8%) al valor basal de PIO después del primer mes de tratamiento. Al primer mes de tratamiento, la PIO presentó una variación promedio de  $3.8 \pm 6$  mmHg ( $p = 0.001$ ; IC 95%:  $-5.9$  a  $-1.8$ ), oscilando en valores entre 10 a 28 mmHg ( $18 \pm 5.4$  mmHg), al segundo mes la variación media fue de  $1.67 \pm 5.6$  mmHg ( $p = 0.002$ ; IC 95%:  $-3.1$  a  $-0.25$ ), y al sexto mes del implante de Ozurdex®, la variación en la PIO con respecto a los valores iniciales fue de  $1.23 \pm 3.7$  mmHg ( $p = 0.63$ ; IC 95%  $-2.54$  a  $0.1$ ) (Tabla 2).

De los pacientes tratados, 6 (16.2%) presentaron antecedente de glaucoma previo al inicio del tratamiento y se encontraban recibiendo terapia antihipertensiva ocular en monoterapia y terapia combinadas (timolol 5 mg/ml y dorzolamida/timolol 20 mg/ml/5 mg/ml). El

promedio de PIO inicial en pacientes con glaucoma fue de 15 mmHg y en los pacientes sin glaucoma previo de 14 mmHg. En los pacientes con glaucoma previo se encontró un mayor aumento de la PIO en el primer, tercer y sexto mes, con una variación de 2.6 mmHg ( $p = 0.252$ ; IC 95%: 7.96-2.62), 1.6 mmHg ( $p = 0.459$ ; IC 95%: 7.0-3.67) y 1.8 mmHg ( $p = 0.177$ ; IC 95%: 4.83-1.16), respectivamente, y fue mayor en los pacientes sin glaucoma, en los que se encontró un mayor aumento durante el primer mes, en promedio de 4 mmHg ( $p = 0.002$ ; IC 95%: 6.44-1.7), un promedio de variación de 1.7 mmHg a partir del segundo mes que se mantiene hasta el quinto mes ( $p = 0.33$ ; IC 95%: 3.2-0.149) y de 1 mmHg al sexto mes ( $p = 1.49$ ; IC 95%: 2.6-0.42) (Fig. 2). Solo un caso con antecedente de glaucoma presentó aumento de la PIO  $\geq 10$  mmHg de



**Figura 2.** Muestra la variación de la PIO en los meses 1, 2, 3 y 6 en la población con antecedente de glaucoma y sin antecedente de glaucoma  
PIO: presión intraocular.

su valor base, que se presentó al mes de tratamiento. Así mismo, encontramos 4 casos en el mes 1, 1 caso en el mes 3, 2 casos en el mes 4 y 1 caso en el mes 5, en quienes la PIO aumentó  $\geq 10$  mmHg de su valor base después del tratamiento.

En relación con el tipo de edema, no hubo diferencias estadísticamente importantes en los valores de PIO inicial. El mayor aumento de PIO al primer mes se encontró en los casos con edema por CSC, VKH, con un promedio de 23 y 21 mmHg, respectivamente; sin embargo, no fueron estadísticamente significativos.

## Discusión

En nuestro estudio encontramos una incidencia de hipertensión ocular (valores de PIO  $\geq 21$  mmHg o elevación de la PIO  $\geq 10$  mmHg de la PIO basal)<sup>4</sup> posterior al tratamiento con Ozurdex® del 56.7%, similar a lo reportado por Maturi, et al., quienes reportan una incidencia de 41.5%<sup>5</sup>, y muy por encima de lo reportado por Mazzarella, et al. y Chin et al., así como por Haller, et al., quienes observaron que el 32.6%, 26.9% y el 24% de los pacientes, respectivamente, presentaron hipertensión ocular<sup>6-8</sup>.

Nuestro estudio muestra que el 16.2% de los pacientes tratados tuvieron una PIO  $\geq 25$  mmHg, muy similar a lo reportado en el estudio GENEVA, uno de los estudios principales sobre el uso de Ozurdex®, que mostró una incidencia del 16% para estos casos, así mismo, nuestros resultados difieren de los reportados por Huron, et al., donde  $< 10\%$  presentaron estos valores de PIO, también, difiere de lo reportado por Malcles, et al., en uno de los estudios con mayor cantidad

de casos reportados, en donde reportan una incidencia de 31% de casos con PIO  $\geq 25$  mmHg que requirieron antihipertensivos oculares tópicos<sup>8-10</sup>. La ganancia de PIO  $\geq 10$  mmHg observada en nuestro estudio fue del 10.8%, similar a lo encontrado por Schmitz, et al. (9%) y muy por debajo de lo reportado por Maturi, et al. (27.7%), así como por Meyer, et al. (50%) y Maicles, et al. (27%), por lo que consideramos que un estudio con mayor número de casos en una población como la nuestra sería necesario<sup>5,11-13</sup>.

El pico máximo en la mayoría de reportes se ha observado a los 2 meses, con una regresión a los valores basales alrededor de los 6 meses<sup>5,8,14</sup>. Nosotros observamos una mayor elevación de la PIO después del primer mes de tratamiento con Ozurdex®, con valores de  $18 \pm 5.4$ , que varió ligeramente en el segundo mes ( $16 \pm 4$ ), y de igual forma regresó a valores casi basales al sexto mes, concordando con lo reportado por Chin, et al.<sup>7</sup>.

En nuestro estudio no se ha encontrado diferencia estadísticamente significativa en las medidas de PIO finales entre los pacientes con y sin historia previa de glaucoma, similar a lo reportado por Schmitz, et al. así como por Jiménez, et al.,<sup>13,14</sup> y, difiere con lo reportado por Mazzarella, et al. quienes encontraron una incidencia de hipertensión ocular de 21.5% en su población no glaucomatosa versus un 59.3% en su población glaucomatosa<sup>6</sup>. Nuestro estudio mostró que la población no glaucomatosa tuvo mayores picos de PIO posterior al tratamiento con Ozurdex®, lo cual podría verse asociado a la mayor población que representa nuestro grupo no glaucomatoso, recomendamos estudios de naturaleza prospectiva con mayor número de casos por parte de ambas poblaciones.

En relación al tipo de edema, se ha visto una mayor relación del edema asociado a OVR y uveítis, en comparación al diabético y el postquirúrgico, con el aumento de la hipertensión ocular en los pacientes tratados con Ozurdex®.

## Conclusión

Un amplio porcentaje de pacientes que reciben Ozurdex® presentaron hipertensión ocular, un 56.7% en nuestro estudio, que requirió manejo con antihipertensivos oculares tópicos, con una buena respuesta al tratamiento y pocos desenlaces adversos, independientemente del antecedente de glaucoma y la etiología del edema. En nuestro estudio, el mayor aumento de la PIO se presentó al primer mes de tratamiento, se mantuvo en el segundo y cuarto mes, con una disminución importante hacia el sexto mes después del tratamiento.

Consideramos importante el seguimiento de la PIO de los pacientes que reciben tratamiento con Ozurdex® durante los primeros 4 meses posteriores al mismo, así como el uso pertinente de antihipertensivos oculares tópicos para su manejo.

De importante consideración, las limitaciones de nuestro estudio son su naturaleza retrospectiva, un número de pacientes y periodo de seguimiento limitado.

Recomendamos realizar estudios de carácter prospectivos, multicéntricos, con mayor número de casos en nuestra población.

## Responsabilidades éticas

**Protección de personas y animales.** Los autores declaran que para esta investigación no se han realizado experimentos en seres humanos ni en animales.

**Confidencialidad de los datos.** Los autores declaran que han seguido los protocolos de su centro de trabajo sobre la publicación de datos de pacientes.

**Derecho a la privacidad y consentimiento informado.** Los autores declaran que en este artículo no aparecen datos de pacientes.

## Bibliografía

1. London N, Chiang A, Haller J. The dexamethasone drug delivery system: indications and evidence. *Adv Ther.* 2011;28(5):336-51.
2. Kapoor K, Wagner M, Wagner A. The sustained release dexamethasone implant: expanding indications in vitreoretinal disease. *Semin Ophthalmol.* 2015;30(30):5-6.
3. Mansour F. Effect of Corticosteroids Fluid Dynamics. *Arch Ophthalmol.* 1963;70:482-91.
4. Ophthalmology AA of. Glaucoma. In: *Basic and Clinical Science Course.* p. 33-50.
5. Maturi RK, Pollack A, Uy HS, Varano M, Gomes AM V., Li X-Y, et al. Intraocular Pressure in Patients With Diabetic Macular Edema Treated With Dexamethasone Intravitreal Implant in the 3-Year Mead Study. *Retina.* 2016;1.
6. Mazzei S, Mateo C, Freixes S, Burés-Jelstrup A, Rios J, Navarro R, et al. Effect of Intravitreal Injection of Dexamethasone 0.7 mg (Ozurdex®) on Intraocular Pressure in Patients with Macular Edema. *Ophthalmic Res.* 2015;54(3):143-9.
7. Chin E, Almeida D, Velez G, Xu K, Peraire M, Corbella M, et al. Ocular Hypertension After Intravitreal Dexamethasone (Ozurdex) Sustained-Release Implant. *Retina.* 2016;0(0):1-7.
8. Haller JA, Bandello F, Belfort R, Blumenkranz MS, Gillies M, Heier J, et al. Randomized, Sham-Controlled Trial of Dexamethasone Intravitreal Implant in Patients with Macular Edema Due to Retinal Vein Occlusion. *Ophthalmology.* 2010;117(6):1134-1146.e3.
9. Malclès A, Dot C, Voirin N, Vié A, Agard É, Bellocq D, et al. Safety of Intravitreal Dexamethasone Implant (Ozurdex). *Retina.* 2017;37(7):1352-9.
10. Lowder C. Dexamethasone Intravitreal Implant for Noninfectious Intermediate or Posterior Uveitis. *Arch Ophthalmol.* 2011;129(5):545.
11. Meyer LM, Schönfeld C-L. Secondary Glaucoma After Intravitreal Dexamethasone 0.7mg Implant in Patients with Retinal Vein Occlusion: A One-Year Follow-Up. *J Ocul Pharmacol Ther.* 2013;29(6):560-5.
12. Malclès A, Dot C, Voirin N, Agard É, Vié A, Bellocq D, et al. Real-life study in diabetic macular edema treated with dexamethasone implant: The Reldex Study. *Retina.* 2016;1-8.
13. Schmitz K, Maier M, Clemens CR, Höhn F, Wachtlin J, Lehmann F, et al. Zuverlässigkeit und Sicherheit von intravitrealen Ozurdex-Injektionen: Die ZERO-Studie. *Ophthalmologie.* 2014;111(1):44-52.
14. Jiménez-Gómez B, González-Montpetit M, Fonollosa Caldach A, Orive Bañuelos A, Valsero Franco S. Efectos de ozurdex en la presión intraocular. Estudio en la práctica clínica. *Arch Soc Esp Oftalmol.* 2015;90(9):421-5.