

Inyección inadvertida de toxina botulínica subretiniana

Inadvertent subretinal injection of botulinum toxin

Jorge A. Sánchez-Ramos^{1*}, Ezequiel Díaz-Benítez¹, Ángeles Y. Hernández-Vázquez¹,
Carla R. Pérez-Montaño¹, Sergio Rojas-Juárez¹, Juan A. Ramírez-Estudillo¹ y Fernando Zavaleta-Herrera²

¹Departamento de Retina y Vítreo; ²Departamento de Estrabismo. Fundación Hospital Nuestra Señora de la Luz, Ciudad de México, México

Resumen

Caso clínico: Se trata de un paciente masculino de 19 años con paresia bilateral del músculo recto externo secundario a un traumatismo craneoencefálico. Durante su tratamiento se produjo una inyección intraocular inadvertida de toxina botulínica, ocasionando un desgarro retiniano y desprendimiento de retina localizado. Ambas lesiones fueron delimitadas con láser, observándose una resolución espontánea del desprendimiento sin presentar deterioro visual durante el seguimiento.

Discusión: A pesar de que la toxina botulínica intraocular no genera toxicidad a nivel retiniano, la inyección intraocular inadvertida debe ser vigilada de manera estrecha para evitar complicaciones secundarias a la perforación.

Palabras clave: Toxina botulínica. Inyección intraocular inadvertida. Desgarro retiniano.

Abstract

Case Report: This is a 19-year-old male with bilateral external rectus muscle palsy secondary to trauma. During treatment, an inadvertent intraocular injection of botulinum toxin was present, causing a retinal tear and localized retinal detachment. Both lesions were delimited with laser observing a spontaneous resolution of the detachment without presenting visual impairment during the follow-up. **Discussion:** Although intraocular botulinum toxin does not generate retinal toxicity, inadvertent intraocular injection should be closely monitored to avoid complications secondary to perforation.

Key words: Botulinum toxin. Inadvertent intraocular injection. Retinal tear.

Correspondencia:

*Jorge Arturo Sánchez Ramos
E-mail: jorgesr84@hotmail.com

Fecha de recepción: 13-03-2017

Fecha de aceptación: 07-05-2017

DOI: 10.1016/j.mexoft.2017.05.004

Disponible en internet: 01-05-2019

Rev Mex Oftalmol. 2019;93(3):153-156

www.rmo.com.mx

0187-4519/© 2017 Sociedad Mexicana de Oftalmología. Publicado por Permanyer México SA de CV. Este es un artículo Open Access bajo la licencia CC BY-NC-ND (<http://creativecommons.org/licenses/by-nc-nd/4.0/>).

Introducción

La toxina botulínica es una neurotoxina producida por *Clostridium botulinum*, que actúa selectivamente en las terminales nerviosas colinérgicas, bloqueando la salida de acetilcolina, dando lugar a una disminución en la conducción del estímulo, y por ende a la actividad muscular postsináptica¹.

El empleo de la toxina botulínica en el tratamiento de estrabismo es ampliamente conocido desde 1973, cuando Scott et al. realizaron los primeros estudios experimentales para posteriormente utilizarse en humanos^{2,3}.

La utilidad de la toxina botulínica en estrabismos paralíticos consiste en evitar la contractura del músculo que antagoniza al parético por un aproximado de 6 a 8 semanas, lo que mejorará la visión binocular en la mirada al frente y dará tiempo a la recuperación de la función del músculo afectado^{1,4}.

Al tratarse de un procedimiento invasivo, la inyección de los músculos extraoculares puede tener algunas complicaciones como la perforación escleral, la hemorragia vítrea y el desprendimiento de retina^{4,5}.

Caso clínico

Es un paciente masculino de 19 años de edad con paresia del sexto nervio craneal bilateral secundario a traumatismo craneoencefálico severo 4 meses antes a su visita. Acude por presentar diplopía horizontal con endodesviación de 50 dioptrías prismáticas (DP). Su visión es de 20/25 en el ojo derecho y 20/40 en el izquierdo. Debido a las características del cuadro clínico se decide aplicar 15 unidades de toxina botulínica en cada recto medial. Dos semanas después, muestra mejoría de la desviación horizontal, presentando una exotropía consecutiva de 6 DP, lo que traduce una buena respuesta al tratamiento, sin embargo, 3 meses después regresa la endodesviación a 30 DP por lo que se indica nuevamente 10 unidades de toxina a cada recto medial.

Inmediatamente después de la aplicación de la toxina en el recto medial del ojo izquierdo, el paciente refiere miodesopsias y un escotoma relativo en sector temporal; se explora el fondo de ojo bajo midriasis farmacológica y se observa un desgarro retiniano en el sector nasal junto a una burbuja subretiniana de al menos 10 diámetros de disco (Fig. 1), con una presión intraocular de 12 mmHg y una visión conservada. En ese momento el paciente es evaluado por el departamento de retina y se decide aplicar láser alrededor del desgarro y de la burbuja.

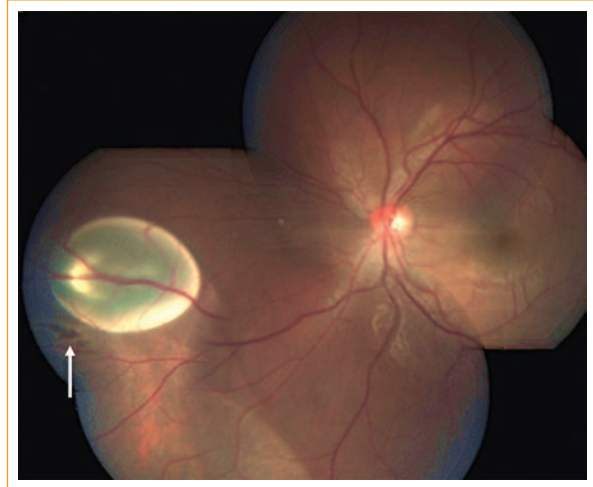


Figura 1. Composición fotográfica del fondo de ojo izquierdo en donde se observa la burbuja de toxina a nivel subretiniano en el sector nasal, debajo de la cual se encuentra un desgarro retiniano (flecha).

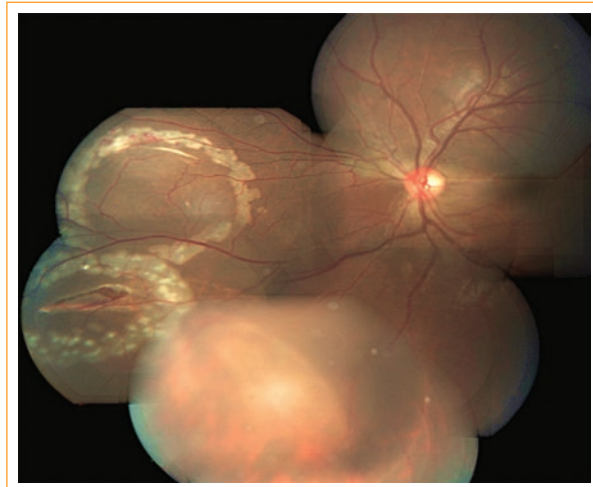


Figura 2. Imagen clínica del fondo de ojo en la que se observan las huellas del láser alrededor del desgarro y del sitio en donde se encontraba la burbuja de toxina la cual se reabsorbió de manera espontánea 48 h después de la inyección.

A las 48 h de la inyección se observó reabsorción completa de la burbuja subretiniana, sin otros cambios a nivel retiniano (Fig. 2). La presión intraocular se mantuvo normal y la visión sin cambios. Dos meses después del evento se realizó un electroretinograma, encontrándose normalidad en el sistema cono-bastón (Fig. 3). Al tercer mes completa el seguimiento de las lesiones tratadas, donde se observa la retina aplicada con pigmentación de las huellas de láser y una visión de 20/40.

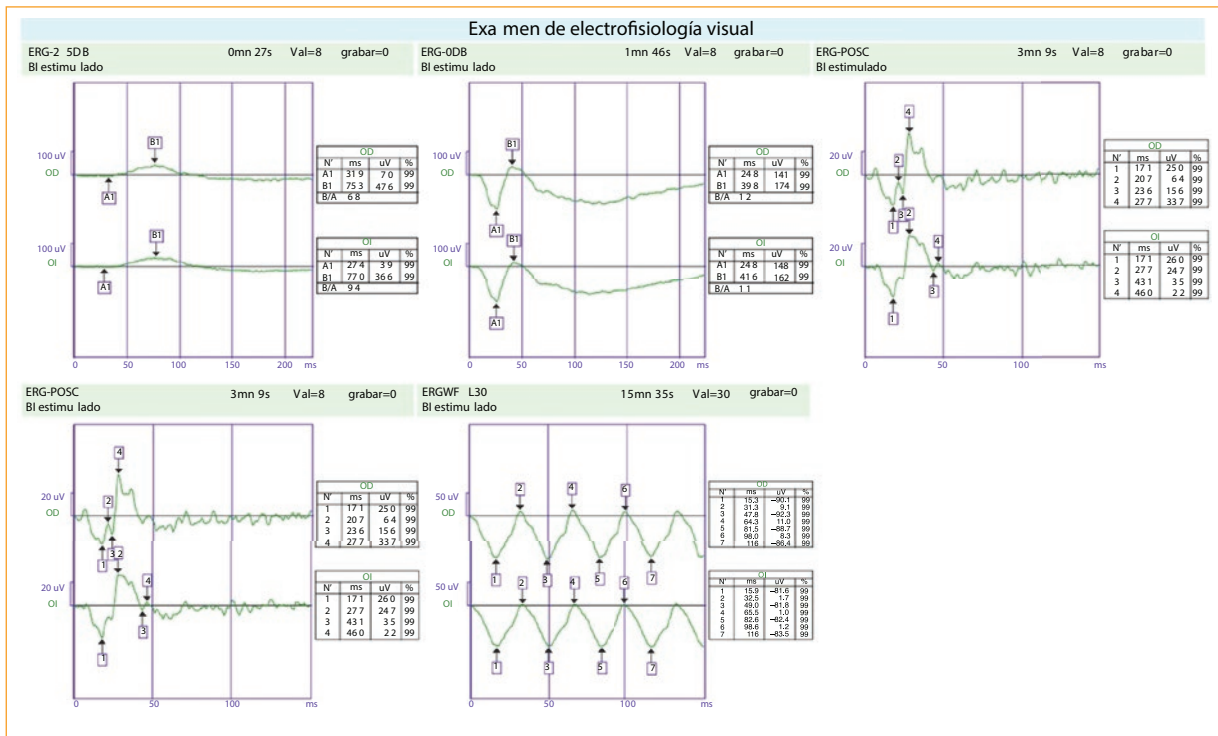


Figura 3. Electrorretinograma del paciente 2 meses después del procedimiento en donde se observa una adecuada respuesta tanto del sistema de conos como de bastones.

Discusión

El uso de la toxina botulínica en estrabismo se difundió y aprobó por la Food and Drug Administration (FDA) posterior a los trabajos realizados por Scott, con 8300 inyecciones de toxina en músculos extraoculares, solo se observaron 9 casos de perforación escleral y una hemorragia vítrea⁶.

Una de las complicaciones menos frecuente en este tipo de terapia es la perforación ocular. Existen pocos reportes similares al nuestro, en los cuales no se ha observado toxicidad de la toxina a nivel intraocular^{4,5,7}.

En cuanto a las complicaciones agudas de mayor relevancia reportadas en la literatura destaca el aumento súbito de la presión intraocular acompañado de la disminución significativa de la agudeza visual. A este respecto, Liu et al.⁴ optaron por realizar una paracentesis en la cámara anterior, a diferencia de Leung et al.⁵ quienes dieron tratamiento con hipotensores tópicos y sistémicos logrando disminuir la presión intraocular de manera adecuada en ambos casos.

En el caso que presentamos, las alteraciones visuales referidas por el paciente se justifican por los hallazgos clínicos en la retina sin presentar disminución de

la agudeza visual, además que no cursó con cambios significativos en la presión intraocular debido probablemente a que la cantidad de toxina que logró penetrar en el ojo fue pequeña.

Ante la presencia de un desgarro retiniano, consideramos necesario la aplicación de láser perilesional para evitar en un futuro el desarrollo de un desprendimiento de retina regmatógeno; la aplicación de láser alrededor de la burbuja de toxina botulínica se realizó para evitar que esta migrara hacia el área macular ya que desconocíamos el comportamiento que pudiera tener a nivel subretiniano, aunque pudimos observar una rápida reabsorción 48 h después de la inyección.

Una preocupación latente es el efecto tóxico que puede tener la toxina botulínica a nivel intraocular. A este respecto, diversos estudios realizados en conejos a los cuales se les inyectó toxina botulínica intraocular a diferentes dosis, no detectaron deterioro de la función retiniana durante el seguimiento que se les dio mediante oftalmoscopia, electrorretinograma y potenciales visuales evocados⁸⁻¹⁰.

La evolución clínica de nuestro paciente es similar a los casos reportados en la literatura al no presentar afectación visual al final del seguimiento ni tampoco datos de toxicidad intraocular demostrado por electrorretinograma,

sin embargo, es necesario el seguimiento estrecho en estos pacientes para evitar el desarrollo de complicaciones significativas como puede ser el daño al nervio óptico por un aumento sostenido de la presión intraocular o el desprendimiento de retina secundario a la lesión regmatógena ocasionada.

Conclusiones

La toxina botulínica intraocular puede ser bien tolerada al no presentar efectos tóxicos a nivel retiniano, sin embargo, es necesario dar seguimiento estrecho a estos pacientes para evitar complicaciones secundarias a la perforación como son la hipertensión ocular y el desprendimiento de retina regmatógeno.

Responsabilidades éticas

Protección de personas y animales. Los autores declaran que para esta investigación no se han realizado experimentos en seres humanos ni en animales.

Confidencialidad de los datos. Los autores declaran que en este artículo no aparecen datos de pacientes.

Derecho a la privacidad y consentimiento informado. Los autores declaran que en este artículo no aparecen datos de pacientes.

Financiamiento

Los autores no recibieron patrocinio para llevar a cabo este artículo.

Conflicto de intereses

Los autores declaran no tener ningún conflicto de intereses.

Bibliografía

1. Crouch ER. Use of botulinum toxin in strabismus. *Curr Opin Ophthalmol.* 2006;17:435-40.
2. Scott AB, Rosenbaum A, Collins CC. Pharmacologic weakening of extraocular muscles. *Invest Ophthalmol.* 1973;12:924-7.
3. Scott AB. Botulinum toxin injection into extraocular muscles as an alternative to strabismus surgery. *J Pediatr Ophthalmol Strabismus.* 1980;17:21-5.
4. Liu M, Lee HC, Hertle RW, et al. Retinal detachment from inadvertent intraocular injection of botulinum toxin A. *Am J Ophthalmol.* 2004;137:201-2.
5. Leung AK, Keyhani K, Ashenurst M. Retinal tear and raised intraocular pressure following unintentional intraocular botulinum toxin type A injection. *Can J Ophthalmol.* 2007;42:746-7.
6. Scott AB. Botulinum toxin treatment of strabismus. *Focal points 1989: Clinical modules for ophthalmologists, Vol VII, Module 12.* San Francisco: American Academy of Ophthalmology; 1989. p.1-11.
7. Peheré N, Jalali S, Mathai A, et al. Inadvertent intraocular injection of botulinum toxin A. *J Pediatr Ophthalmol Strabismus.* 2011;48:e1-3.
8. Wienkers K, Helveston EM, Ellis FD, et al. Botulinum toxin injection into rabbit vitreous. *Ophthalmic Surg.* 1984;15:310-4.
9. Hoffman RO, Archer SM, Zirkelbach SL, et al. The effect of intravitreal botulinum toxin on rabbit visual evoked potential. *Ophthalmic Surg.* 1987;18:118-9.
10. Kutluk S, Akar S, Topcu M, et al. Effect of botulinum toxin injections into the rabbit eye. *Strabismus.* 1999;7:221-6.