

Enfisema periorbitario secundario a procedimiento dental: reporte de un caso y revisión de la literatura

Periorbital emphysema following dental procedure: A case report and literature review

Mario Rodríguez-Calzadilla^{1*}, Mercedes García-Vázquez², María Contreras-Espuny¹, Alejandro Soto-Guerrero¹, Alejo Honesto Rodríguez-Suárez¹, Francisco Javier Benítez-del-Castillo-Sánchez¹ y Manuel García-Íñiguez¹

¹Servicio de Oftalmología, Hospital de Jerez, Jerez de la Frontera, Cádiz; ²Servicio de Oftalmología, Hospital Virgen del Rocío, Sevilla. España

Resumen

Caso clínico: Mujer de 57 años acude a urgencias remitida por su odontóloga por haber presentado súbitamente un cuadro de tumefacción periorbitaria izquierda durante el transcurso de una endodoncia. Al examinar a la paciente apreciamos a dicho nivel una tumefacción a modo de rodete sobrelevado, sin inflamación asociada, blanda, tersa y crepitante a la palpación. El resto de la exploración es rigurosamente normal. No se realizaron pruebas de imagen. **Discusión:** El enfisema subcutáneo ha sido descrito como una complicación infrecuente en la práctica odontológica habitual. La forma de afectación periorbitaria es excepcional y no suele revestir gravedad. En este trabajo aprovechamos la descripción de un nuevo caso para revisar la literatura al respecto, repasando la fisiopatología del proceso y los cambios que intuimos en su epidemiología. Además, se establecen recomendaciones para su manejo.

Palabras clave: Enfisema subcutáneo. Enfisema periorbitario. Enfisema orbitario. Endodoncia. Complicación endodoncia. Complicación odontología.

Abstract

Clinical Case: The case concerns a 57-year-old woman who came to the Ophthalmology Emergency Service referred by her dentist after presenting a left periorbital swelling during a root canal treatment. A complete examination only revealed a soft, smooth periorbital tumefaction, crackling on palpation, with no associated inflammation. No radiological exams were performed. **Discussion:** Subcutaneous emphysema has been described as a rare complication in the usual dental practice. Periorbital involvement is exceptional and usually has a good prognosis. In this paper we describe a new case, reviewing the literature on the subject, analyzing the pathophysiology of the process and the changes in its epidemiology. Furthermore, recommendations for their management are established.

Key words: Subcutaneous emphysema. Periorbital emphysema. Orbital emphysema. Endodontics. Endodontics complication. Dentistry complication.

Correspondencia:

*Mario Rodríguez-Calzadilla

E-mail: mario.rodriguez.calzadilla.sspa@
juntadeandalucia.es

Fecha de recepción: 06-12-2016

Fecha de aceptación: 22-05-2017

DOI: 10.1016/j.mexoft.2017.05.006

Disponible en internet: 24-06-2017

Rev Mex Oftalmol. 2019;93(5):254-257

www.rmo.com.mx

0187-4519/© 2017 Sociedad Mexicana de Oftalmología. Publicado por Permanyer México SA de CV. Este es un artículo Open Access bajo la licencia CC BY-NC-ND (<http://creativecommons.org/licenses/by-nc-nd/4.0/>).

Introducción

El enfisema subcutáneo consiste en la aparición de una cavidad rellena de aire u otro gas bajo piel o mucosa tras la infiltración del mismo en los tejidos a través de una vía patológica. Dicha irrupción gaseosa puede verse inducida naturalmente mediante un traumatismo, tos o maniobra de Valsalva, así como contar con un origen iatrogénico: principalmente durante diversos procedimientos en cabeza y cuello o técnicas anestésicas¹. El enfisema subcutáneo ha sido descrito como una complicación infrecuente de los procedimientos dentales llevados a cabo en la práctica clínica diaria. En concreto, la forma de presentación periorbitaria de dicho enfisema ha sido definida como un hallazgo excepcional². De entre las referencias publicadas hasta la fecha tan solo existen 13 casos descritos de afectación periorbitaria, siendo el nuestro el 14.º de la bibliografía al respecto.

Caso clínico

Una mujer previamente sana de 57 años de edad acude a nuestra consulta de urgencias de oftalmología, remitida por su odontóloga, al haber presentado súbitamente un cuadro de tumefacción periorbitaria izquierda durante el transcurso de una endodoncia. Aporta un informe en el que reza que la complicación surgió mientras se empleaba aire a presión utilizando una jeringa triple sobre la pieza dental número 27 de la paciente (2.º molar superior izquierdo). La odontóloga aplicó entonces una obturación provisional y aconsejó consultar con el oftalmólogo de guardia del hospital más cercano.

En la exploración a visu se aprecia a nivel periorbitario izquierdo una tumefacción a modo de rodete sobreelevado, sin inflamación asociada (fig. 1). A la palpación, de acuerdo al signo clásico, la masa es blanda, tersa y crepita, por lo que se confirma el diagnóstico de enfisema subcutáneo. No existe proptosis, dolor, alteración de la motilidad ocular, déficit visual, diplopía ni ningún otro dato sugestivo de compromiso orbitario, por lo que se desestima la necesidad de una prueba de imagen. La agudeza visual es de 1 en ambos ojos, la presión intraocular de 16/17 mmHg y tanto la biomicroscopia como el fondo de ojo se muestran rigurosamente normales. Dada la ausencia de datos de complicación nos limitamos a prescribir antibioterapia oral contra la flora bucofaringea (amoxicilina-clavulánico 875/125 mg/8 h); esto valdrá de profilaxis frente a posibles infecciones orbitarias secundarias a la vehiculización de dichos

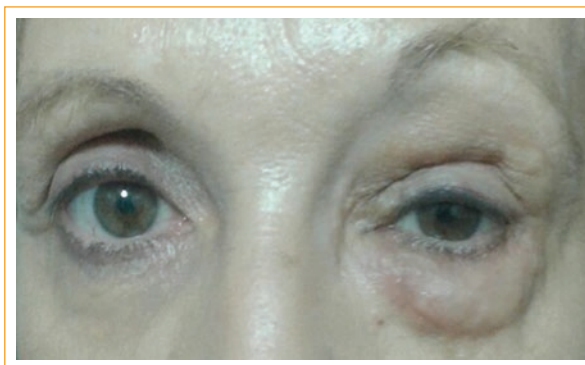

Figura 1. Aspecto al diagnóstico.

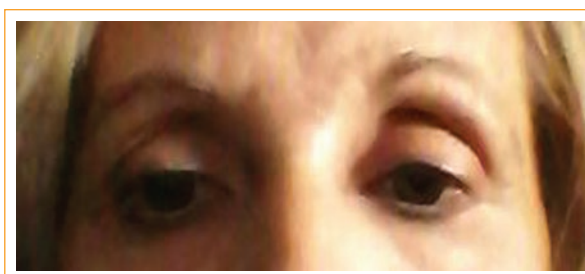


Figura 2. Enfisema resuelto.

microorganismos desde la cavidad oral por el flujo de aire. Añadimos un antiinflamatorio no esteroideo (ibuprofeno 600 mg/8 h) en pauta corta para contrarrestar las molestias locales. Tras varias horas el enfisema comienza a autolimitarse, reabsorbiéndose completamente pasados 7 días (Fig. 2).

Discusión

El enfisema subcutáneo secundario a procedimientos dentales tiene como mecanismo desencadenante un aumento de la presión intraoral. Fue descrito a principios del siglo xx por Turnbull y desde entonces y durante décadas los casos reportados han resultado anecdóticos ya que se asociaban exclusivamente con acciones del paciente que pudieran elevar la presión en la cavidad oral^{1,2}. Con la introducción en los últimos tiempos en la práctica odontológica diaria de dispositivos que emplean aire a presión era de esperar que la incidencia del enfisema subcutáneo aumentase, dado que son capaces de producir de forma artificial y autónoma aumentos considerables de presión a nivel intraoral independientes de la actitud del paciente. Pese a que efectivamente se ha experimentado un incremento

en la incidencia de este tipo de enfisema, este ha permanecido siendo una complicación rara dada su baja frecuencia relativa, constituyendo más específicamente el enfisema periorbitario una forma de presentación anecdótica².

En 2013 Mishra et al. informaron de un nuevo caso aprovechando además para revisar retrospectivamente la bibliografía. Desde el primer artículo que ellos encuentran referido a enfisema periorbitario secundario a procedimiento dental (Shoveton, 1957), apenas hallan otras 5 publicaciones más al respecto, siendo la suya la 6.^{a,2,3}.

En 2016 nuestro equipo, aprovechando el reporte de caso que motiva este trabajo, ha vuelto a revisar la literatura descubriendo un aumento significativo de la incidencia de esta entidad. En apenas 3 años han surgido varias referencias que suman junto a las anteriores un total de 13, constituyendo nuestra publicación el caso número 14 de los existentes hasta la fecha⁴⁻⁹.

El enfisema subcutáneo periorbitario parece estar estableciéndose por tanto como una complicación emergente en la práctica odontológica moderna⁴⁻⁹. Pese a ello su frecuencia relativa es mínima y, dada la benignidad del cuadro, su impacto clínico resulta prácticamente nulo.

En este tipo de enfisema subcutáneo secundario el aire suele tener como vía de entrada patológica la abertura que ha causado el procedimiento dental sobre la dentina. Desde ese punto irrumpe en la pulpa situada en los canales de la raíz y la atraviesa hasta dar con los procesos alveolares del maxilar (piezas superiores) o de la mandíbula (piezas inferiores), en los cuales abre una falsa vía hacia su fortuito destino. Este camino arbitrario sigue sin embargo ciertas reglas anatómicas básicas, como por ejemplo que las piezas superiores dirigen el aire hacia espacios faciales, orbitarios, pterigomaxilares y a veces cervicales, mientras que las inferiores lo conducen hacia espacios retrofaríngeo, mediastínico, pericárdico y torácico². Del mismo modo y como es lógico, el aire suele encaminarse hacia espacios homolaterales a la pieza tratada. Las piezas más frecuentemente implicadas, por su tamaño y anatomía, son el primer, segundo y tercer molar¹⁰. Un claro ejemplo de estas reglas de distribución anatómica es nuestra paciente, quien sufrió un enfisema orbitario izquierdo mientras se le realizaba una endodoncia sobre la pulpa de su pieza dental número 27 (2.º molar superior izquierdo). Es lógico deducir, además, que los enfisemas subcutáneos derivados de procedimientos sobre piezas dentales superiores

revestirán habitualmente menor gravedad que aquellos debidos a técnicas realizadas sobre piezas inferiores, cuyas vías de propagación pueden comprometer regiones de riesgo vital.

Conclusiones

Dado el excelente pronóstico y la tendencia natural a la autorresolución del enfisema periorbitario, las medidas terapéuticas comentadas se demuestran más que suficientes para su manejo en ausencia de datos de complicación. De acuerdo a nuestro protocolo interno no es necesaria la realización de pruebas de imagen en ausencia de otra clínica. La tomografía computarizada ha sido practicada de rutina por algunos autores; nosotros estimamos que ante un cuadro paucisintomático como el que presentamos y mientras no existan signos de alarma, las pruebas de imagen podrían no ser necesarias para el manejo de esta patología¹⁰.

Esta recomendación adquiere especial relevancia en el contexto epidemiológico actual, dado el creciente aumento de la incidencia de esta entidad que se ha experimentado en los últimos años⁴⁻⁹. Reservar las pruebas de imagen para casos seleccionados que cuenten con clínica sugestiva de complicación nos hará evitar irradiaciones innecesarias y optimizar los recursos. Cabe suponer además que en los próximos tiempos seremos testigos de un aumento todavía mayor de la incidencia de esta dolencia, paralelo al avance tecnológico en los equipos: estos irán adquiriendo progresivamente más potencia y con ello mayor capacidad de inducir enfisema. Por su parte el cuerpo humano –la otra pieza de este ajedrez de presiones– seguirá siendo el mismo, al menos por ahora... y esto hará que se mantenga vulnerable a esas «balas perdidas» de aire.

Financiamiento

No existe fuente de financiación alguna.

Conflicto de intereses

Los autores niegan cualquier conflicto de intereses.

Responsabilidades éticas

Protección de personas y animales. Los autores declaran que para esta investigación no se han

realizado experimentos en seres humanos ni en animales.

Confidencialidad de los datos. Los autores declaran que han seguido los protocolos de su centro de trabajo sobre la publicación de datos de pacientes.

Derecho a la privacidad y consentimiento informado. Los autores han obtenido el consentimiento informado de los pacientes y/o sujetos referidos en el artículo. Este documento obra en poder del autor de correspondencia.

Bibliografía

1. Uyanık LO, Aydın M, Buhara O, et al. Periorbital emphysema during dental treatment: A case report. *Oral Surg Oral Med Oral Pathol Oral Radiol Endod.* 2011;112:94-6.
2. Mishra L, Patnaik S, Patro S, et al. Iatrogenic subcutaneous emphysema of endodontic origin - case report with literature review. *J Clin Diagn Res.* 2014;8:279-81.
3. Shoveton DS. Surgical emphysema complications of dental operations. *Brit Dental J.* 1957;102:25.
4. Parkar A, Medhurst C, Irbash M, et al. Periorbital oedema and surgical emphysema, an unusual complication of a dental procedure: A case report. *Cases J.* 2009;2:8108.
5. Haitz KA, Patel AJ, Baughman RD. Periorbital subcutaneous emphysema mistaken for unilateral angioedema during dental crown preparation. *JAMA Dermatol.* 2014;150:907-9.
6. An GK, Zats B, Kunin M. Orbital, mediastinal, and cervicofacial subcutaneous emphysema after endodontic retreatment of a mandibular premolar: A case report. *J Endod.* 2014;40:880-3.
7. Fleischman D, Davis RM, Lee LB. Subcutaneous and periorbital emphysema following dental procedure. *Ophthal Plast Reconstr Surg.* 2014;30:43-5.
8. Al-Qudah A, Amin F, Hassona Y. Periorbital emphysema during endodontic retreatment of an upper central incisor: A case report. *Br Dent J.* 2013;215:459-61.
9. Khandelwal V, Agrawal P, Agrawal D, Nayak PA. Subcutaneous emphysema of periorbital region after stainless steel crown preparation in a young child. *BMJ Case Rep.* 2013, <http://dx.doi.org/10.1136/bcr-2013-009952>
10. Hsu HL, Chang CC, Liu KL. Subcutaneous emphysema after dental procedure. *QJM.* 2011;104:545.