

## Glomerulonefritis crescética secundaria a consumo de cocaína adulterada con levamisol. Reporte de un caso y revisión de la literatura

*Crescentic glomerulonephritis associated with levamisole-adulterated cocaine. A case report and a review of the literature*

Carlos Gómez-Calcetero<sup>1</sup>, Lina Paola Castro-Castillo<sup>2</sup>, Rafael Salazar-Reggeti<sup>3</sup>, Iván Aivasovsky-Trotta<sup>3</sup>, Luis Gustavo Celis<sup>3</sup>

### RESUMEN

**Introducción:** El levamisol es un fármaco antihelmíntico, también conocido por su uso como inmunomodulador el cual, como consecuencia de sus efectos tóxicos, fue retirado a finales del siglo XX. En el 2005, producto de un incremento en el diagnóstico de vasculitis pauci-inmune entre la población usuaria de sustancias psicoactivas, se documentó la adulteración con fines comerciales de la cocaína combinándola con levamisol, a partir de un aumento de manifestaciones reumáticas asociadas al consumo de dicha droga. **Reporte de caso:** Se presenta el caso de un adulto joven con antecedentes de síndrome de Alport y consumo reciente de sustancias psicoactivas. Se realiza biopsia renal demostrándose la presencia de glomerulonefritis crescética pauci-inmune. Por lo anterior, se relacionó este tipo de vasculitis de pequeño vaso con afectación renal y depósito de complejos inmunes al consumo de cocaína adulterada con levamisol. **Discusión:** El levamisol, medicamento aprobado por la FDA en 1991, actúa como inmunomodulador, antiparasitario y coadyuvante en quimioterapia. El levamisol produce un síndrome reumático caracterizado por la presencia de glomerulonefritis, hemorragia alveolar, púrpura retiforme, neutropenia y agranulocitosis en relación con la presencia de anticuerpos anticitoplasma de neutrófilo.

**Conclusión:** El levamisol es conocido por sus propiedades antihelmínticas e inmunomoduladoras, adicionalmente puede producir efectos tóxicos ostensibles. Dado el alto consumo de cocaína entre la población indigente, la presencia de este adulterante constituye un problema de salud pública creciente.

**PALABRAS CLAVES:** vasculitis asociada a anticuerpos citoplasmáticos antineutrófilos; cocaína; levamisol; glomerulonefritis pauci-inmune

### ABSTRACT

**Introduction:** Levamisole is an anthelmintic drug, also known for its use as an immunomodulator which, because of its toxic effects, was withdrawn at the end of the 20<sup>th</sup> century. In 2005, because of an increase in the diagnosis of pauci-immune vasculitis among the population that uses psychoactive substances, the adulteration of cocaine for commercial purposes by combining it with levamisole was documented. **Case Report:** The case of a young adult with a history of Alport Syndrome and recent consumption of psychoactive substances is presented. A renal biopsy is performed, demonstrating the presence of pauci-immune crescentic glomerulonephritis. Therefore, this type of small vessel vasculitis with kidney involvement and immune complex deposition

1) Hospital Santa Clara E.S.E, Bogotá, Colombia

2) Subred Integrada de Servicios de Salud Norte, Centro de Servicios Especializados Suba, Bogotá, Colombia

3) Facultad de Medicina, Universidad de La Sabana, Chía, Cundinamarca, Colombia

#### Correspondencia:

Dr. Iván Aivasovsky-Trotta  
ORCID: 0000-0003-0320-2735  
ivanaitr@unisabana.edu.co

#### Financiamiento:

Ninguno.

#### Conflicto de intereses:

Ninguno que declarar.

Recibido: 11-11-2020

Corregido: 19-02-2021

Aceptación: 19-02-2021

was associated with the use of cocaine adulterated with levamisole. **Discussion:** Levamisole, a drug approved by the FDA in 1991, acts as an immunomodulator, antiparasitic and adjuvant in chemotherapy. Levamisole produces a rheumatic syndrome characterized by the presence of glomerulonephritis, alveolar hemorrhage, retinal purpura, neutropenia, and agranulocytosis in association with the presence of anti-neutrophil cytoplasmic antibodies. **Conclusion:** levamisole is known for its anthelmintic and immunomodulatory properties, additionally it can produce ostensible toxic effects. Given the high consumption of cocaine among the indigent population, the presence of this adulterant constitutes a growing public health problem.

**KEYWORDS:** anti-neutrophil cytoplasmic antibody-associated vasculitis; cocaine; levamisole; glomerulonephritis paucimmune

## INTRODUCCIÓN

El levamisol es un fármaco antihelmíntico descubierto a principios de la década de los sesenta. Hoy en día sigue, siendo utilizado por algunos países para el tratamiento de infecciones parasitarias en animales, sin embargo, desde la realización de los primeros ensayos clínicos, se descubrió su capacidad como inmunopotenciador al modular la inmunidad celular y aumentar la formación de anticuerpos, por lo cual se adicionó en ciertos casos como terapia adyuvante en el manejo con quimioterapias o en el control de ciertas patologías reumáticas.<sup>(1)</sup> No obstante, se documentaron series de casos que reportaron la aparición de leucopenia, agranulocitosis y trombocitopenia, secundario al uso de este fármaco. De igual forma, se describieron casos de vasculitis leucocitoclástica y pauci-inmune con manifestaciones renales (síndrome nefrótico) y cutáneas (lesiones purpúricas y necrotizantes). Por lo anterior, fue retirado para uso en humanos a finales del siglo XX.<sup>(2)</sup>

La cocaína, por su parte, es una droga estimulante que actúa mediante el aumento de la actividad de neurotransmisores monoaminérgicos excitatorios, es por ello que ha sido utilizada como sustancia recreativa de forma ilícita desde su síntesis.<sup>(3)</sup> Según el *World Drug Report 2020* de UNDOC es la sustancia estimulante más utilizada, con un aproximado de 19 millones de

consumidores en 2018.<sup>(4)</sup>

A principios del siglo XXI se empezó a documentar la presencia de levamisol en incautaciones de cocaína. Una de las teorías que explica esta combinación es el aumento de los efectos estimulantes dopaminérgicos de la cocaína dados por el levamisol. Por otro lado, se cree que otra explicación a la presencia de levamisol como adulterante responde a la posibilidad de aumentar su volumen y así tener mayor provecho comercial de su venta informal.<sup>(5)</sup>

Lo cierto es que el consumo crónico de esta sustancia recreativa adulterada ha producido un aumento en el número de casos de síndromes autoinmunitarios dados principalmente por vasculitis de predominio cutáneo, asociado además a agranulocitosis y glomerulonefritis extracapilar.<sup>(6-7)</sup> Por otro lado, y de forma más reciente, se han visto y documentado casos de concomitancia entre otras glomerulonefritis como, por ejemplo, glomerulonefritis membranosa (GM) asociada a semilunas celulares en este grupo de pacientes, estableciendo que esto puede deberse a una respuesta inmune adaptativa, estimulada de forma sinérgica por ambas sustancias, lo que llevaría a la liberación de anticuerpos anti-citoplasma de neutrófilos (ANCA) derivando en la formación de glomerulonefritis crescénica o extracapilar pauci-inmune, aunque esta asociación entre GM y presencia de ANCA no está bien dilucidada.<sup>(7)</sup>

Presentamos el caso de un paciente de 18 años, con antecedente de síndrome de Alport confirmado mediante biopsia y en manejo de larga data por Nefrología. Se realizó manejo de urgencias por injuria renal aguda (IRA) registrando, además, mediante nueva biopsia, hallazgos de glomerulonefritis rápidamente progresiva asociado a presencia de ANCA positivos. Lo anterior, en el contexto de consumo crónico de “bazuco” o pasta de cocaína inhalada.

## REPORTE DE CASO

Se presenta el caso de un adulto joven, de 18 años, con antecedente de larga data de epilepsia focal sintomática controlada y hallazgo antiguo en biopsia renal de cambios ultraestructurales, con anomalía estructural del colágeno de la membrana basal capilar y sin depósitos de inmunocomplejos, de tipo nefritis hereditaria/síndrome de Alport, confirmado mediante reporte de secuenciación exómic: mutación del Gen COL4A3. Presentó

control por Servicio de Nefrolog a de nuestra instituci n tres meses, previo al reingreso por el Servicio de Urgencias con adecuado control de azoados y patolog a renal de base controlada.

Ingres a al Servicio de Urgencias al ser hallado inconsciente en v a p blica como consecuencia

al consumo de sustancias psicoactivas y agua insalubre durante la semana anterior al ingreso, document ndose laboratorio de ingreso que suger a IRA, en comparaci n con estudios previos. (Tabla 1)

**Tabla 1.** Laboratorios 3 meses previos vs laboratorios documentados en el ingreso a urgencias

PARACL�NICOS	Control ambulatorio por Nefrolog�a (3 meses previos al ingreso)	De ingreso a urgencias
<b>Electrolitos, Iones y Azoados</b>		
<b>Bun</b>	15,5	63
<b>Creatinina</b>	0,6	4,73
<b>Potasio</b>	5,15	5,33
<b>Calcio</b>	no solicitado	7,8
<b>Sodio</b>	139,2	132
<b>Glicemia</b>	95	83
<b>Cuadro hem�tico</b>		
<b>Recuento de blancos</b>	7.200	6.600
<b>Neutr�filos</b>	5.100	4200
<b>Linfocitos</b>	1.600	1100
<b>Eosin�filos</b>	100	200
<b>Hemoglobina</b>	14,1	10,1
<b>Hematocrito</b>	41,8 %	30,6 %
<b>Plaquetas</b>	290.000	360.000
<b>Ecograf�a renal y de v�as urinarias</b>		
R�iones de tama�o normal y moderado aumento difuso de su ecogenicidad parenquimatosa, espacios para renales libres, adecuada diferenciaci�n c�rtico medular, ri�n derecho: 105 x 44 x 43 mm, ri�n izquierdo: 99 x 48 x 48 mm, grosor cortical de 12.4 mm		

Dichos hallazgos, en correlaci n con el examen f sico del paciente, quien se encontraba en mal estado general, con edema en miembros inferiores, en regi n facial e inguinal; quien adem s refer a ortopnea, nicturia, polaquiuria con m ltiples deposiciones diarreicas. Basado en lo anterior, se orienta el diagn stico de IRA multifactorial, secundaria a t xicos y necrosis tubular aguda, por lo que se solicita y realiza nueva biopsia renal, la que reporta:

1. Cambios ultraestructurales compatibles con anomal a estructural del col geno de la membrana

basal capilar del tipo nefritis hereditaria/s ndrome de Alport.

2. Glomerulonefritis cresc ntica con evidencia de semilunas extracapilares sobrepuesta a patolog a renal de base, con inmunofluorescencia negativa.

3. Fibrosis intersticial y atrofia tubular severa.

Por lo anterior, y partiendo del contexto, se consider  paciente con cuadro de glomerulonefritis r pidamente progresiva tipo 3, asociada a hallazgo de ANCA positivo y compromiso renal secundario al consumo de coca na adulterada con levamisol.

En el tratamiento de este paciente se utiliz 

como esquema de inducción de remisión metilprednisona 500 mg intravenosos por 3 días, continuando con prednisona a 1 mg/kg, con posterior descenso progresivo de la dosis, y ciclofosfamida 700 mg en la primera dosis. Luego de tres meses el paciente no obtuvo recuperación de la función renal y continuó con requerimiento de terapia de reemplazo renal, por lo que no se administraron las dosis restantes de ciclofosfamida.

## DISCUSIÓN

El levamisol, medicamento antihelmíntico, aprobado por la FDA en 1991, actúa como inmunomodulador, antiparasitario y coadyuvante en quimioterapia. Sin embargo, producto de los efectos adversos, especialmente la agranulocitosis, fue retirado del mercado y desaconsejado su uso en humanos.<sup>(8)</sup> No obstante, a finales del 2000 fue aprovechado como base para potenciar los efectos psicoactivos de la cocaína, de tal manera que, en 2009 el 69% de las muestras de cocaína en las calles de los Estados Unidos estaban adulteradas con este fármaco.<sup>(2,5)</sup>

El levamisol *per se* y como efecto adverso, produce un síndrome reumático, caracterizado por la presencia de glomerulonefritis, hemorragia alveolar, púrpura retiforme, neutropenia y agranulocitosis en relación con la presencia de ANCA. Este espectro de síntomas ha sido reportado en algunas ocasiones como consecuencia del consumo de cocaína adulterada<sup>(7,9-21)</sup> encontrando que en algunos reportes no se evidencia compromiso renal aparente, sino más bien vasculitis asociada a hallazgos cutáneos de forma aislada, siendo estos los más reportados por la literatura.<sup>(11-17)</sup>

En el caso de nuestro paciente, se registraron resultados positivos mediante inmunofluorescencia indirecta para anticuerpos antineutrófilos citoplasmáticos perinucleares contra MPO (p-ANCA contra MPO) asociados a la presencia clínica y paraclínica de indicadores de IRA (elevación de azoados, hiperkalemia, edema en miembros inferiores, ortopnea, polaquiuria, nicturia). Una nueva biopsia renal determinó los hallazgos patológicos descritos en relación a los antecedentes del paciente y, además, con descubrimiento en biopsia de glomerulonefritis crescénica que podría estar en relación al consumo de bazuco adulterado con levamisol.

Llamó fuertemente la atención que, a pesar

de lo expuesto por la literatura, no se observaron manifestaciones cutáneas, siendo estas son distintivas del síndrome inducido por cocaína adulterada con levamisol.<sup>(22)</sup>

La glomerulonefritis extracapilar difusa suele presentarse clínicamente como IRA de rápida progresión. En un paciente con historia reciente de consumo de cocaína y serología consistente con exposición al levamisol, adicionalmente, se debe hallar otro indicador clínico de exposición al levamisol (púrpura, neutropenia, necrosis digital) para certificar el diagnóstico.<sup>(6,22)</sup>

En este caso se determinó el consumo crónico de pasta de cocaína, sin embargo, no fue posible adquirir pruebas serológicas que confirmaran la presencia de levamisol por no tener disponibilidad de dicho recurso en la institución.

Existen estudios que demuestran que, aproximadamente, el 39% de los pacientes no presentan manifestaciones cutáneas típicas como, por ejemplo, púrpura retiforme que compromete la zona extensora de las extremidades, glúteos, cara y abdomen.<sup>(24)</sup> Asimismo, una serie de casos publicada en Colombia con once pacientes mostró que solo el 27% de ellos presentaba leucopenia, el 73% linfopenia y el 9% neutropenia.<sup>(28)</sup> Estos estudios demuestran que, aunque el paciente no presentaba manifestaciones cutáneas ni neutropenia, anemia o linfopenia, no es posible descartar el diagnóstico. Sin embargo, en casos similares al presentado, la confirmación del consumo de cocaína mediante estas pruebas se omitió y no excluyó su relación con el diagnóstico de trabajo dadas las características clínicas y paraclínicas de los pacientes.<sup>(7,25-27)</sup>

En cuanto a la evolución del paciente, a pesar del manejo con ciclofosfamida y corticoides, no hubo recuperación de la función renal y continuó en diálisis peritoneal. En relación con el abordaje de los casos, no existe un consenso sobre los criterios diagnósticos, por lo que para el diagnóstico se han asociado hallazgos clínicos y paraclínicos (**Tabla 2**) para determinar la presencia de dicho síndrome. No obstante y soportado por los hallazgos registrados, de forma sistemática en los distintos reportes y series de casos, se ha determinado imperativa la presencia de títulos sustancialmente elevados de p-ANCA, acompañados de agranulocitosis, lesiones cutáneas y signos clínicos de nefritis, confirmados mediante biopsia. Todo lo anterior en presencia del factor precipitante, consumo de cocaína.<sup>(7,22-27)</sup>

La **Figura 1** permite determinar el enfoque diagn stico de las vasculitis con compromiso de peque o vaso. Nuestro caso corresponde a una vasculitis no mediada por inmunocomplejos, que presenta marcadores ANCA positivos en ausencia

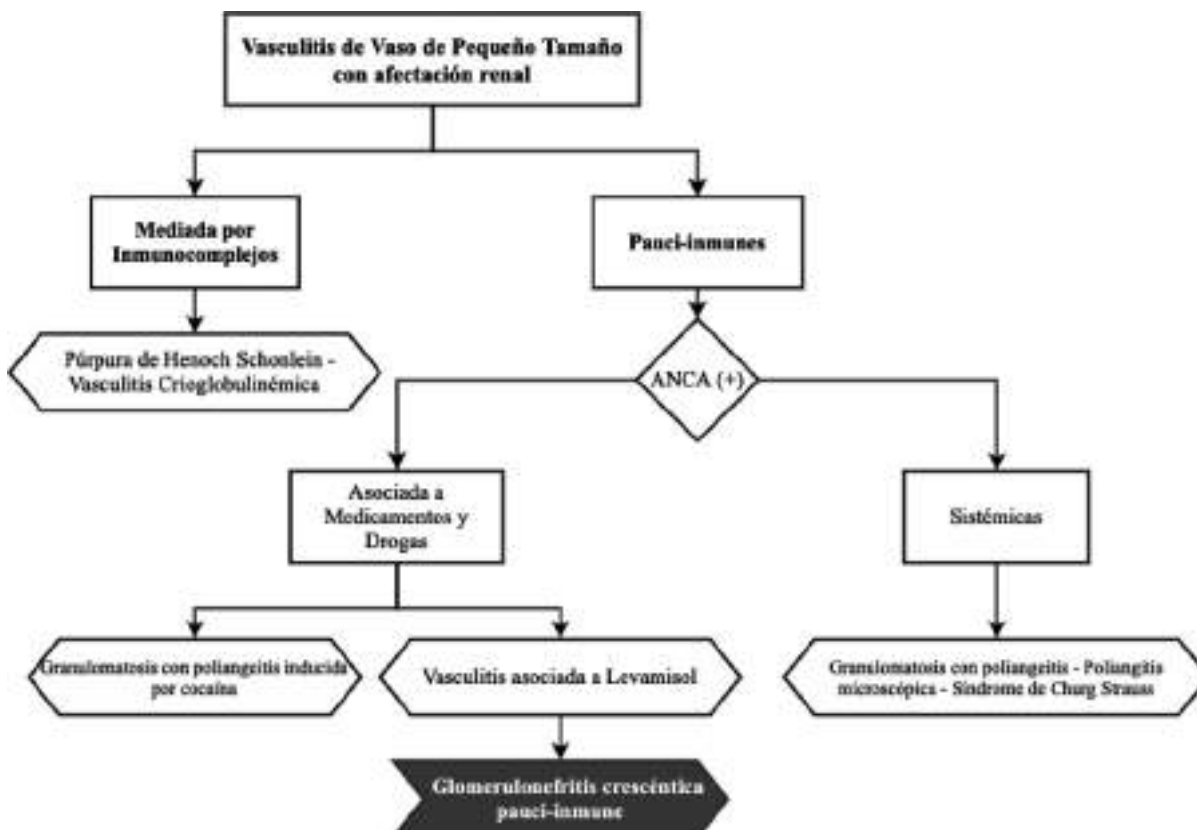
de hallazgos sugestivos de otro tipo de vasculitis de peque o vaso. Ante la exposici n a la coca na por el paciente cobra validez la presunci n diagn stica de glomerulonefritis r pidamente progresiva asociada a consumo de coca na adulterada con levamisol.

**Tabla 2.** Determinantes cl nicos, serol gicos y sist micos para el diagn stico de s ndrome pauci-inmune por consumo de coca na adulterada<sup>(22)</sup>

Hallazgos	
<b>Cl�nicos</b>	- Agranulocitosis - Isquemia/Necrosis digital - Lesiones cut�neas - Neutropenia - Proteinuria/Hematuria
<b>Serol�gicos</b>	- p-ANCA (+++) - c-ANCA (+ o -) - Anticuerpos antifosfol�pidos (+ o -)
<b>Org�nicos / Sist�micos</b>	- <b>Renales:</b> Proteinuria + Hematuria Injuria renal aguda Glomerulonefritis Pauci-inmune - <b>Pulmonares:</b> Hemorragia Alveolar Difusa Hipertensi�n pulmonar

\* La presencia de niveles altos de pANCA es indispensable para el diagn stico de Glomerulonefritis Pauci-inmune secundaria a levamisol

**Figura 1.** Aproximaci n diagn stica de Vasculitis de Vaso Peque o con afectaci n renal





Actualmente no existen estudios que definan la prevalencia del compromiso renal-glomerular en esta población. Algunos trabajos han buscado esclarecer este tema, Nolan AL *et al.* determinó, mediante un análisis retrospectivo en una cohorte de 30 pacientes con títulos elevados de p-ANCA, una prevalencia significativa de compromiso renal, en la cual 8 pacientes presentaron signos clínicos de nefritis y 2 de ellos cursaron con IRA, como en el caso del paciente expuesto en el presente reporte.<sup>(22)</sup> Es importante resaltar que no se conocía el estado la función renal basal de estos pacientes, mientras que en nuestro caso el paciente contaba con diagnóstico previo mediante biopsia de síndrome de Alport y cambios estructurales en el colágeno de la membrana basal compatibles con dicho síndrome, sin embargo, la presencia de proliferación extracapilar en la biopsia renal asociado a ANCA (+) hace pensar en vasculitis de pequeño vaso secundaria a uso de levamisol.<sup>(29)</sup>

## CONCLUSIONES

El levamisol, conocido por sus propiedades antihelmínticas, puede producir efectos tóxicos, desde neutropenia y agranulocitosis hasta púrpura retiforme y glomerulonefritis pauci-inmune. Dado el alto consumo de cocaína en la población indigente, los efectos deletéreos, producto de la toxicidad debido a la forma adulterada de esta sustancia, son un problema de salud pública creciente. Asimismo, se ha determinado una asociación, cada vez más clara, entre el consumo crónico de cocaína adulterada con levamisol y el compromiso orgánico, especialmente renal, aunque esta no ha sido determinada con claridad a pesar de los más recientes reportes.

Finalmente, es importante tener presente que el abuso de sustancias ilícitas, en este caso de cocaína, generan una amplia gama de síntomas, por lo que el estudio integral de estos pacientes, enfocado en los posibles sistemas afectados permitirá un mejor control de daños y, en consecuencia, mejorar el pronóstico clínico de dichos pacientes.

## BIBLIOGRAFÍA

- 1) Amery WK, Bruynseels JP. Levamisole, the story and the lessons. *Int J Immunopharmacol.* 1992;14(3):481-6. doi: 10.1016/0192-0561(92)90179-o.
- 2) Larocque A, Hoffman RS. Levamisole in cocaine: unexpected news from an old acquaintance. *Clin*

- Toxicol.* 2012;50(4):231-41. doi: 10.3109/15563650.2012.665455.
- 3) Kudlacek O, Hofmaier T, Luf A, Mayer FP, Stockner T, Nagy C, *et al.* Cocaine adulteration. *J Chem Neuroanat.* 2017;83-84:75-81. doi: 10.1016/j.jchemneu.2017.06.001.
- 4) 2020 World Drug Report. Drug use and health consequences. Vienna: report, 2020. 49 p.
- 5) Chang A, Osterloh J, Thomas J. Levamisole: a dangerous new cocaine adulterant. *Clin Pharmacol Ther.* 2010;88(3):408-11. doi: 10.1038/clpt.2010.156.
- 6) George TC, Freet DJ, Cross JM, Huzar TF. Levamisole-induced vasculitis. *JAAPA.* 2019;32(1):23-7. doi: 10.1097/01.JAA.0000547746.08181.f7.
- 7) Moinuddin I, Madhrira M, Bracamonte E, Thajudeen B, Sussman A. Membranous nephropathy with crescents associated with levamisole-induced MPO-ANCA vasculitis. *Pathol Res Pract.* 2016;212(7):650-3. doi: 10.1016/j.prp.2016.03.008.
- 8) Karch SB, Mari F, Bartolini V, Bertol E. Aminorex poisoning in cocaine abusers. *Int J Cardiol.* 2012;158(3):344-6. doi: 10.1016/j.ijcard.2011.06.105.
- 9) Kumar D, Batal I, Jim B, Mendez B, Anis K. Unusual case of levamisole-induced dual-positive ANCA vasculitis and crescentic glomerulonephritis. *BMJ Case Rep.* 2018;2018:bcr2018225913. doi: 10.1136/bcr-2018-225913.
- 10) Collister D, Sathianathan C, Ryz K, Karpinski M, Bernstein K, Gibson IW. ANCA associated vasculitis secondary to levamisole-adulterated cocaine with associated membranous nephropathy: a case series. *Am J Nephrol.* 2017;45(3):209-16. doi: 10.1159/000456553.
- 11) Dherange PA, Beatty N, Al-Khashman A. Levamisole-adulterated cocaine: a case of retiform purpura, cutaneous necrosis and neutropenia. *BMJ Case Rep.* 2015;2015:bcr2015211768. doi: 10.1136/bcr-2015-211768.
- 12) Miner J, Gruber P, Perry TL. Early excision and grafting, an alternative approach to the surgical management of large body surface area levamisole-adulterated cocaine induced skin necrosis. *Burns.* 2015;41(3):e34-40. doi: 10.1016/j.burns.2014.10.032.
- 13) Kopp SA, High WA, Green JJ. Levamisole-induced Wegener's granulomatosis following contaminated cocaine abuse. *Skinmed.* 2012;10(4):254-6.
- 14) Gulati S, Donato AA. Lupus anticoagulant and ANCA associated thrombotic vasculopathy due to cocaine contaminated with levamisole: a case report and review of the literature. *J Thromb Thrombolysis.* 2012;34(1):7-10. doi: 10.1007/s11239-012-0711-0.
- 15) Ullrich K, Koval R, Koval E, Bapojce S, Hirsh JM.

- Five consecutive cases of a cutaneous vasculopathy in users of levamisole-adulterated cocaine. *J Clin Rheumatol*. 2011;17(4):193-6. doi: 10.1097/RHU.0b013e31820e6822.
- 16) Walsh NM, Green PJ, Burlingame RW, Pasternak S, Hanly JG. Cocaine-related retiform purpura: evidence to incriminate the adulterant, levamisole. *J Cutan Pathol*. 2010;37(12):1212-9. doi: 10.1111/j.1600-0560.2010.01613.x.
- 17) Khan TA, Cuchacovich R, Espinoza LR, Lata S, Patel NJ, Garcia-Valladares I, et al. Vasculopathy, hematological, and immune abnormalities associated with levamisole-contaminated cocaine use. *Semin Arthritis Rheum*. 2011;41(3):445-54. doi: 10.1016/j.semarthrit.2011.04.010.
- 18) Graf J, Lynch K, Yeh CL, Tarter L, Richman N, Nguyen T, et al. Purpura, cutaneous necrosis, and antineutrophil cytoplasmic antibodies associated with levamisole-adulterated cocaine. *Arthritis Rheum*. 2011;63(12):3998-4001. doi: 10.1002/art.30590.
- 19) Poon SH, Baliog CR Jr, Sams RN, Robinson-Bostom L, Telang GH, Reginato AM. Syndrome of cocaine-levamisole-induced cutaneous vasculitis and immune-mediated leukopenia. *Semin Arthritis Rheum*. 2011;41(3):434-44. doi: 10.1016/j.semarthrit.2011.05.009.
- 20) Veronese FV, Dode RS, Friderichs M, Thom  GG, da Silva DR, Schaefer PG, et al. Cocaine/levamisole-induced systemic vasculitis with retiform purpura and pauci-immune glomerulonephritis. *Braz J Med Biol Res*. 2016;49(5):e5244. doi: 10.1590/1414-431X20165244.
- 21) Friedman DR, Wolfsthal SD. Cocaine-induced pseudovasculitis. *Mayo Clin Proc*. 2005;80(5):671-3. doi: 10.4065/80.5.671.
- 22) Nolan AL, Jen KY. Pathologic manifestations of levamisole-adulterated cocaine exposure. *Diagn Pathol*. 2015;10:48. doi: 10.1186/s13000-015-0279-z.
- 23) Czuchlewski DR, Brackney M, Ewers C, Manna J, Fekrazad MH, Martinez A, et al. Clinicopathologic features of agranulocytosis in the setting of levamisole-tainted cocaine. *Am J Clin Pathol*. 2010;133(3):466-72. doi: 10.1309/AJCPOPQNB5THKP1.
- 24) McGrath MM, Isakova T, Rennke HG, Mottola AM, Laliberte KA, Niles JL. Contaminated cocaine and antineutrophil cytoplasmic antibody-associated disease. *Clin J Am Soc Nephrol*. 2011;6(12):2799-805. doi: 10.2215/CJN.03440411.
- 25) Carrara C, Emili S, Lin M, Alpers CE. Necrotizing and crescentic glomerulonephritis with membranous nephropathy in a patient exposed to levamisole-adulterated cocaine. *Clin Kidney J*. 2016;9(2):234-8. doi: 10.1093/ckj/sfv141.
- 26) Roca-Argente L, Moll-Guillen JL, Esp -Reig J, Blanes-Julia M, Garc a-Mart nez AM, Pujol-Marco C, et al. Membranous glomerulonephritis and cellular crescents induced by levamisole-adulterated cocaine abuse: a case report. *Ann Transl Med*. 2015;3(18):271. doi: 10.3978/j.issn.2305-5839.2015.10.29.
- 27) Carlson AQ, Tuot DS, Jen KY, Butcher B, Graf J, Sam R, et al. Pauci-immune glomerulonephritis in individuals with disease associated with levamisole-adulterated cocaine: a series of 4 cases. *Medicine (Baltimore)*. 2014;93(17):290-7. doi: 10.1097/MD.0000000000000090.
- 28) Munoz CH, Vanegas AL, Arbelaz A, Restrepo M, Vasquez GM, Correa LA, et al. FRI0366 cocaine-levamisole induced vasculitis: a series of 11 cases. *Ann Rheum Dis*. 2016;75(Suppl. 2):567. doi: 10.1136/annrheumdis-2016-eular.2477.
- 29) Geetha D, Jefferson JA. ANCA-associated vasculitis: core curriculum 2020. *Am J Kidney Dis*. 2020;75(1):124-37. doi: 10.1053/j.ajkd.2019.04.031.