

## Hernia diafragmática en paciente con diálisis peritoneal crónica ambulatoria

### *Diaphragmatic hernia in a chronic ambulatory peritoneal dialysis patient*

César Sánchez-Sánchez<sup>3c</sup>, Melissa Palacios-Guillén<sup>1a2b</sup>, Lissette Rivero-Robles<sup>1a</sup>, Jossy Cuentas - Vela<sup>14</sup>, Maricela Céspedes - Valdez<sup>14</sup>, Enrique Hernández-Obando<sup>1a2</sup>

#### RESUMEN

**Introducción:** La diálisis peritoneal (DP) podría generar hernias como complicaciones propias de la terapia, siendo muy poco frecuente las hernias diafragmáticas. **Caso:** Paciente varón de 71 años, con múltiples comorbilidades, en hemodiálisis (HD) durante 10 años. Acude sin accesos venosos para HD, por lo que se plantea la DP. La radiografía de pulmones muestra elevación del hemidiafragma derecho, y hernia diafragmática corroborada por tomografía, cirugía opta por manejo conservador, inicia DP de urgencia y luego en domicilio con 2 litros de volumen, soluciones de dextrosa al 2.5%, cuatro recambios al día, y peritoneo seco en la noche. Por un año no hubo complicaciones respiratorias ni derivadas de la terapia de DP. Paciente ingresa por emergencia por cuadro de Shock Cardiogénico secundario a cardiopatía Isquémica, falleciendo a las 48 horas. **Conclusión:** Es posible brindar calidad de vida a un paciente con hernia diafragmática en diálisis peritoneal.

**PALABRAS CLAVE:** hernia diafragmática; diálisis peritoneal; diálisis renal

#### ABSTRACT

**Introduction:** Peritoneal dialysis (PD) could generate hernias as complications of the therapy, being diaphragmatic hernias very rare. **Case:** A 71-year-old male patient, with multiple comorbidities, on hemodialysis (HD) for 10 years. He comes without venous

access for HD, so PD is considered. The lung X-ray shows elevation of the right hemidiaaphragm, and diaphragmatic hernia corroborated by tomography, surgery opts for conservative management, starts emergency PD and then at home with 2 liters of volume, dextrose solutions of 2.5%, four changes a day, and a dry peritoneum at night. For one year there were no respiratory complications or those derived from PD therapy. Patient is admitted for emergency due to Cardiogenic Shock secondary to ischemic heart disease, dying after 48 hours. **Conclusion:** It is possible to provide quality of life to a patient with diaphragmatic hernia on peritoneal dialysis.

**KEYWORDS:** diaphragmatic hernia; peritoneal dialysis; renal dialysis

#### INTRODUCCIÓN

El diafragma es una estructura musculotendinosa fundamental para la respiración, separa la cavidad torácica y abdominal. Las hernias diafragmáticas corresponden a la migración de estructuras abdominales hacia el tórax a través de un defecto del diafragma favorecido por el gradiente de presiones y la movilidad diafragmática. Pueden tener origen congénito (Morgagni y Bochdalek) o adquirido (traumáticas o de hiato).<sup>(1)</sup>

La hernia diafragmática congénita presenta una incidencia global aproximada de 1 de cada 2.000 a 5.000 nacidos vivos. Lo más frecuente

- 1) Hospital Nacional Daniel Alcides Carrión, a. Médico Nefrólogo
- 2) Universidad Peruana Cayetano Heredia, b. Magister en Epidemiología
- 3) Universidad Nacional Mayor de San Marcos, c. Médico Residente de Nefrología
- 4) Licenciada en Enfermería

*Correspondencia:*  
César Abraham Sánchez Sánchez  
ORCID:  
0000-0002-4784-3385  
habras7@hotmail.com

*Financiamiento:*  
Ninguno.

*Conflicto de intereses:*  
Ninguno que declarar.

Recibido: 18-11-2021  
Aceptado: 21-01-2022

(95% de los casos) es que el defecto este localizado posterolateralmente (hernia de Bochdalek) y que se localice en el lado izquierdo. En 2% de casos, el defecto diafragmático es anteromedial y la herniación se produce a través del foramen de Morgagni, que se sitúa adyacente al apéndice xifoide del esternón, siendo el lado derecho el afectado con mayor frecuencia. Las vísceras contenidas habitualmente en el saco herniario son colon, epiplón, estómago e hígado.<sup>(2)</sup> Las hernias diafragmáticas son en su mayoría congénitas; hubo un estudio que reportó compromiso de la cara anterior, en el espacio de Larrey, requiriendo en su mayoría tratamiento por laparoscopia.<sup>(3)</sup>

La presentación clínica muestra mayor afectación respiratoria como tos, sin esputo, disnea; el sexo masculino es el más afectado, y el abordaje laparoscópico es el más usado para su corrección.<sup>(4)</sup> Las manifestaciones clínicas, se relacionan con el tamaño del agujero de salida de la hernia, el contenido y el tamaño del contenido, que en su mayoría es intestinal, pudiendo generar desplazamiento de los órganos torácicos, y ocasionar clínica respiratoria.<sup>(5)</sup>

En algunos casos, el diagnóstico es incidental, por radiografía y tomografía de tórax, en pacientes con dolor abdominal y dificultad respiratoria crónica.<sup>(6)</sup>

En una revisión del tratamiento de 10 casos clínicos de pacientes con hernia diafragmática, se utilizó el abordaje quirúrgico, mediante cirugía abierta o laparoscópica, con puntos de sutura simples asociado al uso o no de malla, sin evidencia de recidivas.<sup>(7)</sup> Otro reporte informó abordaje laparoscópico, mediante la técnica de anudado externo, presentando evolución favorable, y comienzo rápido de la dieta, y solucionando de esta manera el defecto diafragmático, como aporte se informó que no es indispensable la abertura del saco herniario al momento de la reparación.<sup>(8)</sup>

Los reportes de pacientes en DP con hernia diafragmática son escasos. En uno de ellos se reporta una paciente de 59 años, con requerimiento de diálisis crónica, que inició DP con 1 recambio de 2 litros de volumen al día, con soluciones de dextrosa al 1,5%, que cursó con dispepsia, dolor abdominal, edema de miembros inferiores, y disnea. La radiografía de tórax evidenció una tumoración paracardiaca derecha que no estuvo presente en la radiografía de inicio de DP. Se programó la reparación quirúrgica laparoscópica y la paciente pasó a

hemodiálisis durante un mes, para retornar a DP.<sup>(9)</sup>

Otro caso reportado fue el de una paciente de 70 años, quien, a la semana de inicio de DP, presentó disminución del drenaje, por estreñimiento; la radiografía de tórax mostró una lesión paracardiaca derecha que no se evidenció en la radiografía de control post colocación de catéter. Se administró tratamiento para la constipación mejorando el cuadro clínico; el defecto del diafragma no se modificó.<sup>(10)</sup>

El objetivo del presente reporte fue demostrar la posibilidad de realizar la terapia de diálisis peritoneal en pacientes con diagnóstico de hernia diafragmática y que no tengan posibilidad de realizar hemodiálisis, con una calidad de vida aceptable.

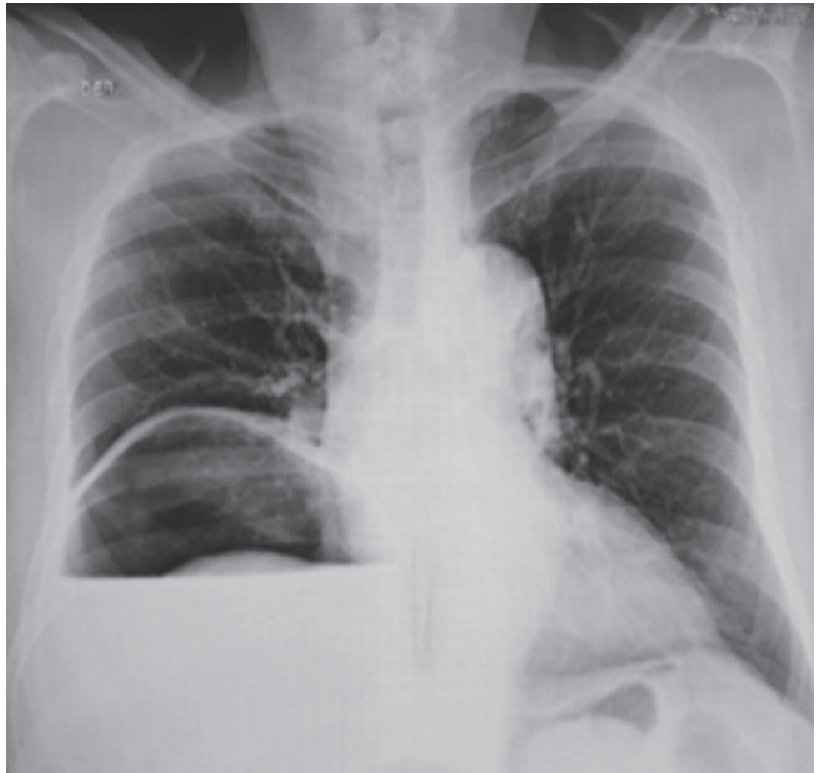## REPORTE

Paciente varón de 71 años, con antecedente de hipertensión, gota, litiasis renal, falla cardiaca y enfermedad renal crónica estadio 5 en terapia de hemodiálisis durante 10 años; acudió a la consulta con falta de accesos venosos, por lo que se planteó el ingreso a diálisis peritoneal. Clínicamente estable, la radiografía de tórax evidenció aumento del nivel del hemidiafragma derecho, y en la tomografía se constató hernia diafragmática derecha. El caso fue evaluado por cirugía de tórax y cirugía general, quienes contraindicaron la corrección quirúrgica de la hernia. Se informó al paciente y familiar, y se decidió colocar catéter permanente para diálisis peritoneal.

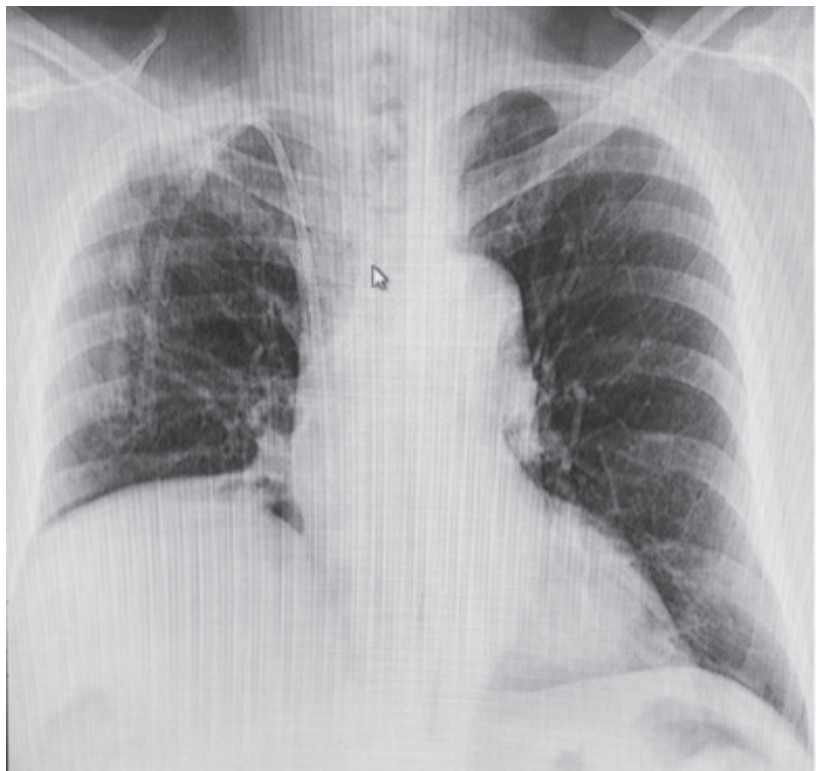
Se inició terapia de urgencia con DPA intermitente, y luego en domicilio con DPCA, con volumen de infusión de 2 litros por recambio, con soluciones de dextrosa al 2.5% efectuando cuatro recambios al día, con peritoneo seco durante la noche. El test de equilibrio peritoneal (PET) indicó tipo de membrana: Transportador promedio bajo.

Durante un año no presentó complicaciones respiratorias ni derivadas de la terapia de DP. Ingresó por emergencia, por cuadro de Shock Cardiogénico secundario a cardiopatía Isquémica, realizándosele colocación de STENT y Bomba de contrapulsación Intra aórtica por oclusión de arteria carótida derecha con presencia de trombos. Durante la hospitalización el paciente estuvo en unidad de cuidados intensivos con diálisis peritoneal automatizada, pero a pesar de manejo hemodinámico y cardiaco intensivo falleció luego de las 48 horas posteriores al ingreso.

**Figura 1.** Radiografía de tórax post colocación de catéter Tenckhoff 23/06/15



**Figura 2.** Radiografía de tórax por disnea 26/05/16



## DISCUSIÓN

La DP permite la extracción de volumen de manera más lenta que la HD, siendo esto favorable

para pacientes con diagnóstico de insuficiencia cardíaca con fracción de eyección disminuida, disminuyendo la incidencia de hospitalizaciones.<sup>(9)</sup>

La hernia diafragmática congénita es poco común que se diagnostique en la edad adulta; la clínica, en la mayoría de los casos, muestra sintomatología respiratoria y gastrointestinal. Los reportes de pacientes con hernia diafragmática en diálisis peritoneal (DP) son escasos.<sup>(8)</sup>

Carlos Santos *et al.* en su reporte muestran el caso de una paciente usuaria de DP de manera electiva durante un año sin complicaciones, que acude por dispepsia y edema en miembros inferiores, a quien se le diagnosticó hernia diafragmática de Morgagni; pasó a HD por un mes, y luego retorno a DP. En nuestro caso el paciente cursó asintomático, fue evaluado por el servicio de cirugía y contraindicaron el cierre quirúrgico, iniciándose DP; además el paciente contaba con antecedentes de múltiples accesos venosos, por lo cual continuó de manera permanente con la terapia de DP.

Aránzazu Sastre y col.<sup>(10)</sup> reportaron una paciente que a la semana de haber iniciado DP, presentó alteraciones en el drenaje de líquido peritoneal y estreñimiento, fibrilación auricular, tos crónica y el aumento de presión al infundir la sustancia dializable a la cavidad peritoneal, ocasionados por la presencia de una hernia diafragmática, decidiendo el cierre definitivo del defecto y pasando la paciente a HD de manera permanente, a diferencia de nuestro paciente que en ningún momento presentó alteración con los drenajes ni sintomatológica asociada a la hernia durante todo el tiempo que fue usuario de DP.

## CONCLUSIÓN

Presentamos el caso de un paciente con hernia diafragmática, que a pesar de que su defecto anatómico no fue corregido, pudo mantenerse en terapia sin presentar mayores complicaciones durante el tiempo que fue usuario de la terapia.

## BIBLIOGRAFÍA

- 1) Bernad Vallés M, Pérez Vázquez C, Casado Huerga J. Hernia diafragmática adulto. *Atención Primaria Práctica*. 2020; 2 (3): 100051.
- 2) Abad Tallada G, de Benito Arévalo JL. Hernia diafragmática de Morgagni en el adulto: a propósito de un caso. *Radiología*. 2009; 51 (5): 536–7.
- 3) Arikian S, Dogan MB, Kocakusak A, Ersoz F, Sari S, Duzkoylu Y, et al. Hernia de Morgagni: Análisis de 21 pacientes con nuestra experiencia clínica en diagnóstico y tratamiento. *Indian J Surg*. 2018; 80 (3): 239–44.

- 4) Horton JD, Hofmann LJ, Hetz SP. Presentación y manejo de las hernias de Morgagni en adultos: una revisión de 298 casos. *Surg Endosc*. 2008; 22 (6): 1413–20.
- 5) Kohli N, Mitreski G, Yap CH, Leong M. Hernia de Bochdalek derecha sintomática masiva en un hombre adulto. Representante de caso. *BMJ*. 2016; 2016: bcr2016217432.
- 6) Colakoğlu O, Hacıyanli M, Soytürk M, Colakoğlu G, Simşek I. Morgagni hernia in an adult: atypical presentation and diagnostic difficulties. *Turk J Gastroenterol*. 2005;16(2):114–6.
- 7) Rodríguez Hermosa JI, Tuca Rodríguez F, Ruiz Feliu B, Gironès Vilà J, Roig García J, Codina Cazador A, et al. Hernia diafragmática de Morgagni-Larrey en el adulto: análisis de 10 casos. *Gastroenterol Hepatol*. 2003;26(9):535–40.
- 8) Angrisani L, Lorenzo M, Santoro T, Sodano A, Tesaro B. Hernia of foramen of Morgagni in adult: case report of laparoscopic repair. *JSLS*. 2000;4(2):177–8
- 9) Santos Alonso C, Cabrita da Silva A, Ossorio González M, Del Peso Gilsanz G, Maldonado Martín M, Racionero González P, et al. Hernia de Morgagni en diálisis peritoneal incremental: ¿es posible continuar con la técnica? *Nefrol (Engl Ed)*. 2020;40(6):685–6.
- 10) Sastre A, Mariño S, Barnés C, Lucas C, Monfá E, Stifan G, et al. Hernia diafragmática de Morgagni en diálisis peritoneal. *Nefrología*. 2018;10(1):91–2.