

## Tumor estromal gastrointestinal (GIST) como causa de hemoperitoneo en paciente en diálisis peritoneal

*Gastrointestinal stromal tumor (GIST) as a cause of hemoperitoneum in a patient on peritoneal dialysis*

Iliana Porta <sup>1</sup>, Alaciel Palacios <sup>2</sup>, Enrique Hernández <sup>3</sup>, Lissette Rivero <sup>4</sup>, Martín Chang<sup>5</sup>

### ABSTRACT

**Introduction:** Hemoperitoneum (PH) in peritoneal dialysis (PD) is rare, the most described cause is related to menstruation or catheter trauma. **Case:** A 56-years-old female patient with chronic kidney disease, two years on PD, presented abdominal pain during peritoneal fluid infusion and evidence of bloody drainage, empiric antibiotic therapy was started due to suspected peritonitis; she had surgery for exploratory laparotomy due to unfavorable clinical course. There was evidence of a bleeding tumor dependent on the back of the stomach, which was resected. **Biopsy:** benign gastrointestinal stromal tumor (GIST) of the stomach, spindle cell subtype. The patient had an unfavorable post-surgical evolution, persistence of bleeding, and deterioration of the clinical state, dying three weeks later. **Conclusion:** GIST should be considered in the differential diagnosis of hemoperitoneum in patients on peritoneal dialysis.

**KEYWORDS:** Gastrointestinal stromal tumor, hemoperitoneum, peritoneal dialysis.

### RESUMEN

**Introducción:** El hemoperitoneo (HP) en diálisis peritoneal (DP) es

poco frecuente, la causa más descrita está relacionada con la menstruación o con traumatismos del catéter. **Caso:** Paciente mujer de 56 años con enfermedad renal crónica, dos años en DP, cursó con dolor abdominal a la infusión de líquido peritoneal y evidencia de líquido sanguinolento al drenaje, se inicia antibioticoterapia empírica por sospecha de peritonitis; ingresa a laparotomía exploratoria por evolución clínica desfavorable. Se evidenció tumor sangrante dependiente de la pared posterior de estómago, siendo resecado. **Resultado Anatomopatológico:** tumor estromal gastrointestinal (GIST) benigno de estómago, subtipo fusocelular. La paciente cursó con evolución postquirúrgica desfavorable, persistencia de sangrado y deterioro del estado clínico, falleciendo 3 semanas después. **Conclusión:** El GIST debe ser considerado como diagnóstico diferencial de hemoperitoneo en pacientes en diálisis peritoneal

**PALABRAS CLAVE:** Tumor estromal gastrointestinal, hemoperitoneo, diálisis peritoneal.

### INTRODUCCIÓN

El hemoperitoneo (HP) en diálisis peritoneal (DP) es una complicación

#### Correspondencia:

Iliana Porta  
ORCID:  
0000-0001-7911-1034  
ilianaporta7@gmail.com

#### Financiamiento:

Ninguno.

#### Conflicto de intereses:

Ninguno que declarar.

Recibido: 05-4-2022  
Corregido: 02-11-2022  
Aceptado: 20-01-2023

- 1) Hospital Nacional Daniel Alcides Carrión.
- 2) Hospital Nacional Daniel Alcides Carrión, Magister en epidemiología
- 3) Universidad Peruana Cayetano Heredia, Médico Nefrólogo
- 4) Hospital Nacional Daniel Alcides Carrión, Médico Nefrólogo
- 5) Médico egresado de la Universidad Peruana de Ciencias Aplicadas

cuya incidencia oscila entre 6,1% y 8,4% <sup>(1,2)</sup>. La presencia de sangre en la cavidad abdominal puede tener implicaciones en la viabilidad de la técnica debido al efecto inflamatorio y fibrótico de la propia sangre <sup>(3)</sup>.

La causa más frecuente de HP es el sangrado relacionado con la menstruación o la ovulación, por lo que es más común en mujeres <sup>(4)</sup>. El HP puede ser leve, moderado o grave, siendo éstas últimas causadas principalmente por quistes ováricos, hepáticos o renales rotos, además de traumatismos relacionados con el catéter de DP <sup>(1)</sup>. Menos frecuente es la presentación de HP de origen retroperitoneal; estas presentaciones son el resultado de inflamación y sangrado peritoneal subsiguiente o patología de la cavidad retroperitoneal <sup>(5)</sup>.

El tumor estromal gastrointestinal (GIST) benigno de estómago, de subtipo fusocelular, es una neoplasia mesenquimal CD117 positiva <sup>(6)</sup> que se localiza principalmente en el estómago (60 - 70 %), seguida del duodeno (20 - 30 %), colon o recto (< 5 %), y esófago (< 2 %); sin embargo, pueden ser encontrados en todo el tracto gastrointestinal, <sup>(7)</sup> así como en omento, mesenterio o retroperitoneo <sup>(8)</sup>.

Se ha reportado que los GIST tienen una prevalencia del 1% de todos los tumores gastrointestinales, pero representan al 80% de los sarcomas de este sistema. Sin embargo, se plantea que su prevalencia es mayor, debido al largo tiempo de evolución y diagnóstico tardío <sup>(9)</sup>. Estos tumores tienden a ser asintomáticos, motivo por el cual, su diagnóstico es generalmente incidental, al realizar una endoscopia o prueba de imágenes al paciente <sup>(8)</sup>.

En Barcelona, España, <sup>(3)</sup> se revisaron los casos de HP en pacientes en DP, no relacionados con la colocación del catéter peritoneal ni con cirugía abdominal, en un periodo aproximado de 14

años, encontrándose una incidencia de 17%. Otro estudio en Hong Kong <sup>(10)</sup>, reportó una incidencia de HP del 8.4%, en un periodo de 10 años. En ambos estudios, la causa más frecuente fue la menstruación retrógrada en mujeres y desconocida en hombres.

Un estudio realizado en Illinois, EE. UU., <sup>(11)</sup> menciona otras causas menos frecuentes, como patologías intraperitoneales y de origen retroperitoneal, como hematoma del músculo psoas, ruptura de várices retroperitoneales en la cavidad peritoneal en cirróticos, ruptura de los ganglios linfáticos retroperitoneales por metástasis o durante la quimioterapia, o ruptura de un aneurisma aórtico. En diversos estudios reportados, no se menciona al GIST como causa de hemoperitoneo en pacientes en DP.

Se presenta el caso de una paciente en diálisis peritoneal, con GIST, como diagnóstico diferencial de hemoperitoneo, que cursó con evolución desfavorable.

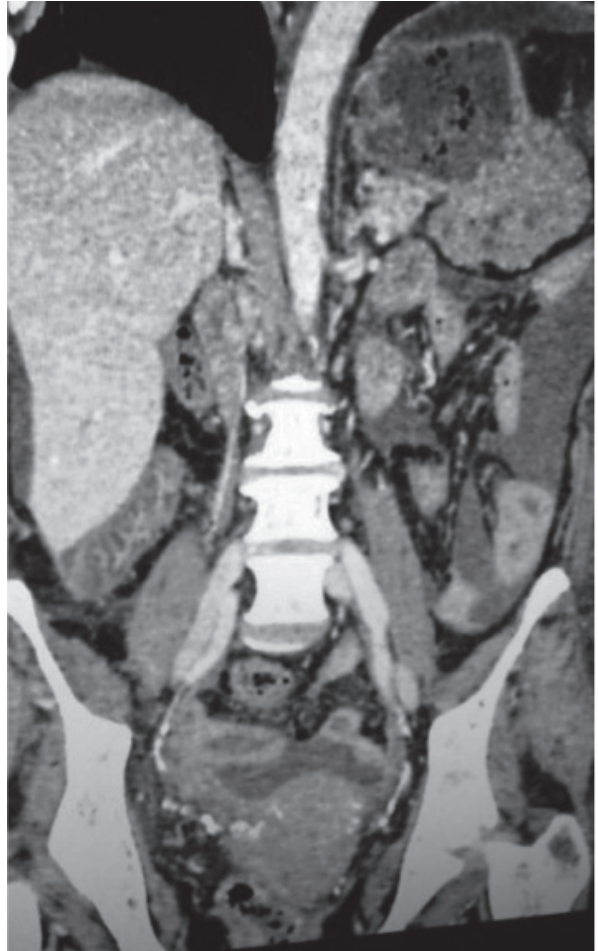
## CASO

Paciente mujer de 56 años, con antecedente de Enfermedad Renal Crónica (ERC) en (DP) continua ambulatoria durante 2 años. Ingresó a emergencia por dolor abdominal, náuseas, vómitos y disminución en el drenaje de líquido peritoneal de 5 días de evolución. Se evidenció incremento del dolor abdominal al infundir líquido de DP, además de drenaje sanguinolento, sospechándose peritonitis, por lo que se procedió a la toma de muestras (**Tabla 1**) y se inició tratamiento con antibióticoterapia empírica, además de cambio de modalidad de terapia de reemplazo renal a hemodiálisis.

**Tabla 1.** Resultados de los diversos exámenes aplicados al paciente.

Examen citoquímico de líquido ascítico	Células Polimorfonucleares (PMN) Cultivo	1134 85% negativo
Ecografía y tomografía abdominal ( <b>Figura 1</b> )	Masa lobulada en cola de páncreas, posterior a fondo y cuerpo gástrico sin infiltración	
Endoscopia digestiva alta y colonoscopia	Compresión extrínseca en fondo gástrico	

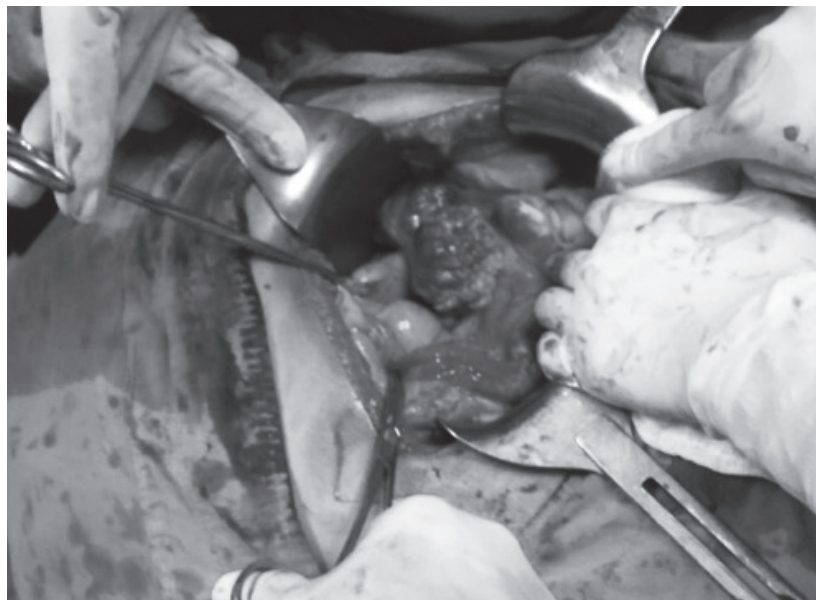
**Figura 1.** Tomografía abdominal. Se observa masa lobulada en cola de páncreas, posterior a fondo y cuerpo gástrico sin infiltración. (59x44x64 cm)



Por persistencia del dolor y evolución clínica desfavorable, la paciente ingresó a laparotomía exploratoria, donde se evidenció tumor sangrante,

dependiente de la pared posterior de estómago, de bordes bien definidos y delimitados, por lo que se procedió a la resección del mismo (**Figura 2**).

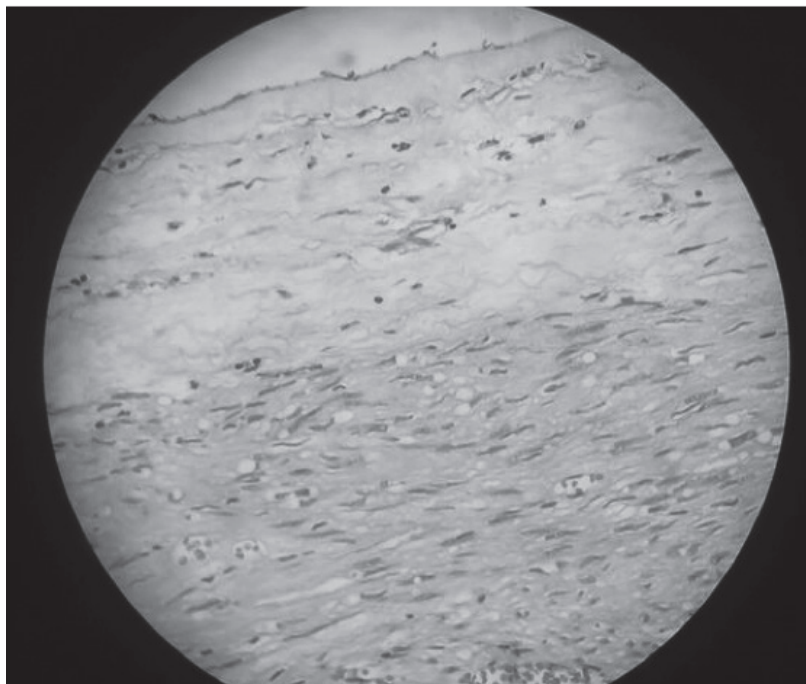
**Figura 2.** Resección del tumor de la pared posterior del estómago para posterior estudio



El resultado anatomopatológico (**Figura 3**) fue: tumor gastrointestinal (GIST) benigno de estómago de subtipo fusocelular, con inmunohistoquímica:

CD117 (+), actina de músculo liso (positivo focal), S100 (negativo).

**Figura 3.** Biopsia de la pared posterior del estómago.



La evolución postquirúrgica de la paciente fue desfavorable, con requerimiento de transfusiones sanguíneas por persistencia de sangrado. Presentó deterioro progresivo del estado nutricional, mala tolerancia a hemodiálisis con inestabilidad hemodinámica, empeoramiento del estado clínico, por lo que tres semanas después de su ingreso la paciente falleció.

## DISCUSIÓN

Los tumores estromales gastrointestinales (GIST) constituyen el grupo más común de tumores mesenquimales, pero no son de frecuente presentación. Tienen un amplio espectro de manifestaciones clínicas, cursando también como asintomáticos <sup>(12)</sup>. La mayoría de estos tumores tienen mutación en el protooncogén cKIT (CD117), cuya detección confirma el diagnóstico <sup>(13)</sup>, como en el presente caso.

Barreda et al (en Perú) <sup>(14)</sup>, reportan al GIST con una prevalencia de 0,6%, mayor en mujeres, siendo una causa poco común de hemoperitoneo; mencionan, además que la resección total del tumor se asocia a mejor pronóstico de sobrevivida.

En otro estudio, Valenzuela et al <sup>(3)</sup>, describieron que los pacientes en DP que desarrollan HP moderado y grave cursaron con alguna patología intraabdominal como causa, sin que se haya descrito al GIST como una de ellas, como en el caso presentado.

Tse <sup>(2)</sup>, presentó una serie de casos de 549 pacientes, de los cuales 21 (3.8%) cursaron con episodios de HP recurrente; sin embargo, concluye que no presentaron efectos significativos a largo plazo en la supervivencia del paciente, episodios de peritonitis o falla de la ultrafiltración.

Manrique <sup>(12)</sup>, describe una serie de casos con 131 pacientes GIST, encontrando dentro de los factores de mejor pronóstico: haber recibido tratamiento quirúrgico, menor tamaño tumoral, así como estadio tumoral localizado, entre otros.

Greenberg et al <sup>(4)</sup>, reportan dos casos de hemoperitoneo de causa poco frecuente, y describieron el grado de repercusión clínica de acuerdo con la causa de HP, sin que se mencione al GIST. En la paciente que reportamos, el HP tuvo implicancia clínica de gravedad, con evolución desfavorable y desenlace fatal.

Se concluye que, a pesar de no ser una causa frecuente de HP, el tumor estromal gastrointestinal debería ser considerado como parte del diagnóstico diferencial en pacientes en DP, así como en la población general.

## BIBLIOGRAFÍA

- 1) Lew S. Hemoperitoneum: bloody peritoneal dialysate in ESRD patients receiving peritoneal dialysis. *Perit Dial Int.* 2007; 27:226-233.
- 2) Tse K, Yip P, Lam M, Li F, Choy B, Chan T, Lai K. Recurrent hemoperitoneum complicating continuous ambulatory peritoneal dialysis. *Perit Dial Int.* 2002;22: 488-491.
- 3) Valenzuela M., Ponz E., Martínez J., Blasco C., Marquina D., Mañé N., García M. Significado pronóstico del hemoperitoneo en diálisis peritoneal *Nefrología* 2008; 28 (1) 73-76
- 4) Greenberg A, Bernardini J, Piraino B., Johnston J., Perlmutter J. Hemoperitoneum complicating chronic peritoneal dialysis: single-center experience and literature review. *Am J Kidney Dis.* 1992 Mar;19(3):252-6.
- 5) Balsera C., Guest S. Hemoperitoneum in a Peritoneal Dialysis Patient from a Retroperitoneal Source. *Adv Perit Dial* 2013; 29:69-72.
- 6) Izquierdo O, Robaina H, Peña G, Oliva H, González Y. Tumor de GIST como causa infrecuente de hemoperitoneo. *Rev cubana de Cir* 2019; 58 (1)
- 7) Eizaguirre B, Burgos J. Tumores GIST. Revisión de la literatura. *Rev Esp Patol* 2006; 39(4):209-218.
- 8) Acosta Y., Lantigua O., Escaig R., Vega M., Tumor del estroma gastrointestinal de localización gástrica. Presentación de un caso. *Rev.Med. Electrón.* 2017; 39 (Suppl1):781-790.
- 9) Bórquez P, Neveu R. Tumores del estroma gastrointestinal (GIST), un particular tipo de neoplasia. *Rev Méd Chile.* 2008; 136:921-929.
- 10) Jaakkola H, Tornoth T, Groop PH, Honkanen E. Renal failure and nephritic syndrome associated with gastrointestinal stromal tumour (GIST)-a rare cause of AA amyloidosis. *Nephrol Dial Transplant* 2001; 16:1517-8.
- 11) Balsera C., Guest S., *Hemoperitoneum in a Peritoneal Dialysis Patient from a Retroperitoneal Source Advances in Peritoneal Dialysis*, Vol. 29, 2013
- 12) Manrique N., Soriano C., Yábar A., Frisancho O., Palacios A., Tumores Estromales Gastrointestinales: Evaluación Clinicopatológica y Sobrevida en el Hospital Rebagliati. *Rev. Gastroenterol. Perú;* 2012; 32-4: 357-365
- 13) Fresno M. F. Determinación inmunohistoquímica de CD117/c-kit en el GIST (tumor estromal gastrointestinal). *Oncología (Barc.);* 27 (4): 114-117.
- 14) Barreda F., Liu H., Sánchez J., Landeo I., Sánchez A., Factores de Sobrevida en 152 Pacientes con Tumores Estromales Gastrointestinales. *Rev. Gastroenterol. Perú;* 2010; 30-4: 305-323