

**Quiste de epidídimo en paciente de 14 años**

**Epididymal cyst in a 14-year-old patient**

Omar Miguel Pérez-Perdomo<sup>1</sup>  , Jorge Luis Soriano-Lorenzo<sup>1</sup> 

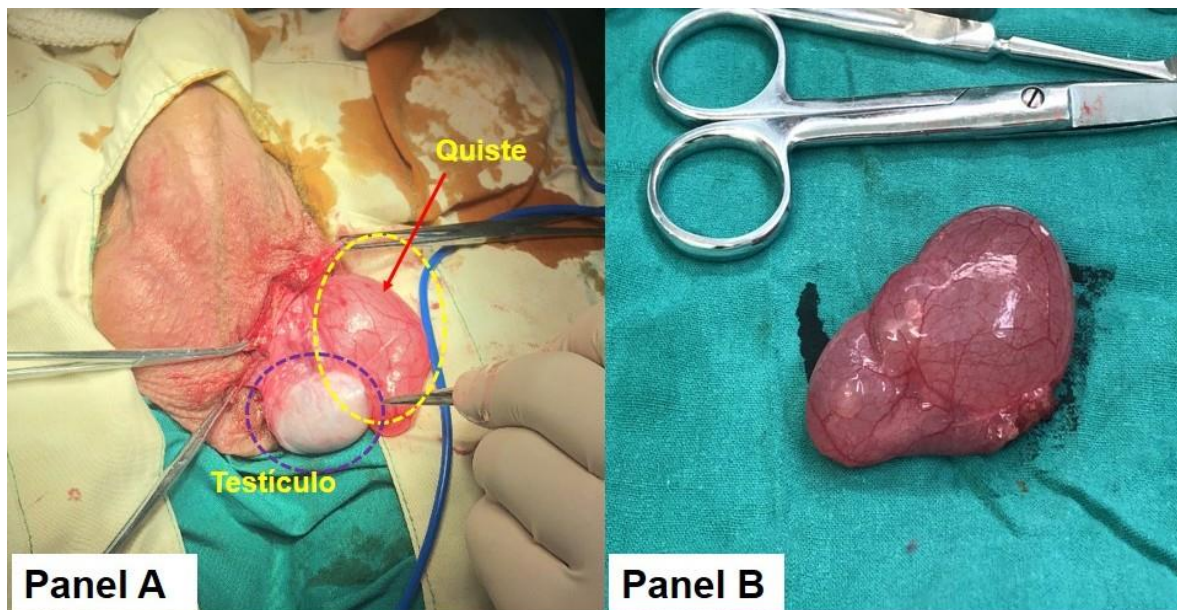
<sup>1</sup>Universidad de Ciencias Médicas de La Habana. Facultad de Ciencias Médicas “Manuel Fajado”. La Habana, Cuba.

**Recibido:** 17 de abril de 2019 | **Aceptado:** 27 de julio de 2019 | **Publicado:** 1 de enero de 2020

**Citar como:** Pérez-Perdomo OM, Soriano-Lorenzo JL. Quiste de epidídimo en paciente de 14 años. [Internet]. 2020 [citado: fecha de acceso]; 16(1): e388. Disponible en: <http://www.revgaleno.sld.cu/index.php/ump/article/view/388>

**Estimados lectores:**

Paciente masculino de 14 años, sin antecedentes patológicos personales ni familiares, que acude a consulta de cirugía pediátrica remitido de su área de salud por presentar aumento de volumen de testículo izquierdo de un mes de evolución que se acompañaba de dolor que aumentaba con los movimientos y esfuerzos. Al examen físico se aprecia una masa consistente y dolorosa a la palpación de alrededor 6 cm. Se realiza el diagnóstico presuntivo inicial de quiste de epidídimo. Se programa realización de escrotomía (figura 1). Se envía muestra de la lesión para análisis patológico el cual revela un quiste multilocular del epidídimo.



**Figura 1.** Escrotomía y quiste multilocular del epidídimo. °

### **Conflicto de intereses**

Los autores declaran que no existe conflicto de intereses.

### **Contribución del autor**

Los autores redactaron, revisaron y aprobaron el manuscrito y su versión final.

### **Financiación**

Los autores no recibieron financiación para el desarrollo del presente artículo.