www.medigraphic.org.mx

Rev. Mex. Anest.
Vol. 22, Nº 6, 1973

Cateterización percutánea de la vena Subclavia, vía infraclavicular derecha

Dr. Fernando Rodríguez y de la Fuente**
Dr. Armando Sandoval Camacho*
Dr. Humberto Gómez Mondragón*
Dr. Eduardo Rodríguez y Roa*
Dr. Eduardo Rodríguez Posada*

El número creciente de complicaciones tanto en Cirugía como en Obstetricia, impone al anestesiólogo la obligación de tener mayor conocimiento y habilidad; complicaciones durante las cuales la cateterización venosa central puede salvar la vida de muchas de estas pacientes cuando presentan hemorragia aguda o estado de choque. La cateterización del corazón derecho por vía infraclavicular ha demostrado ser de gran valor en aquellas pacientes en las que, debido a la severa vasoconstricción periférica, al colapso vascular, o a la punción múltiple fallida, el acceso a las venas periféricas y aún la venodisección (indeseable) se vuelve difícil o imposible. Una vía venosa segura para la infusión de líquidos y el "monitoreo" de la presión venosa central debe ser el primer paso en estas pacientes en estado crítico, como lo ha señalado Wilson [13] hace casi 10 años.

La técnica que recomendamos ha sido establecida por Gulde [5] en 1965, teniendo siempre presente las estructuras que pueden ser dañadas, como son la arteria subclavia, la pleura, el plexo braquial o el conducto torácico.

Las referencias que recomendamos son: un punto a la mitad de la distancia entre el pliegue axilar anterior y el acromion; un punto a la mitad de la base del triángulo formado por los dos haces del esternocleidomastoideo en su inserción sobre la clavícula. (Fig. 1). La aguja se dirige según la dirección que sigue la línea que une estos dos puntos. (Fig. 2). El paciente en posición supina y en Trendelenburg para elevar la presión venosa y evitar la posibilidad de embolismo por aire. La piel se embroca con solución antiséptica. Si la punción se hace bajo anestesia local, ésta se inyecta, previo botón dérmico, siguiendo la trayec-

* Anestesiólogo de base.
** Profesor y Jefe del Servicio. Departamento de Anestesiología. Hospital de Gineco-Obstetricia No. 2, Centro Médico Nacional I.M.S.S. Junio de 1973.
Presentado en septiembre de 1973. XVI Congreso Mexicano de Anestesiología.

toria que seguirá la aguja, incluyendo el periosteo clavicular. El equipo es sencillo y poco costoso: catéter "Intracath"® de 36 pulgadas con aguja 14, jeringa de 10 cc, solución salina, pinzas y adaptadores. (Fig. 3).

Fig. 1

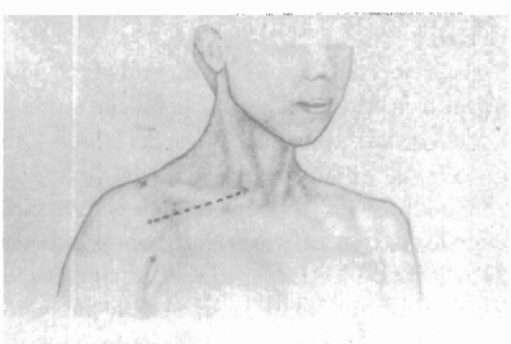

Fig. 2

La aguja que trae el catéter es la que empleamos para la punción, es de 2 pulgadas de largo o del número 14, de paredes delgadas, se conecta a la jeringa cargada con la solución salina. La punción de la piel se hace infraclavicular, aproximadamente a la mitad de la línea de trayectoria y después

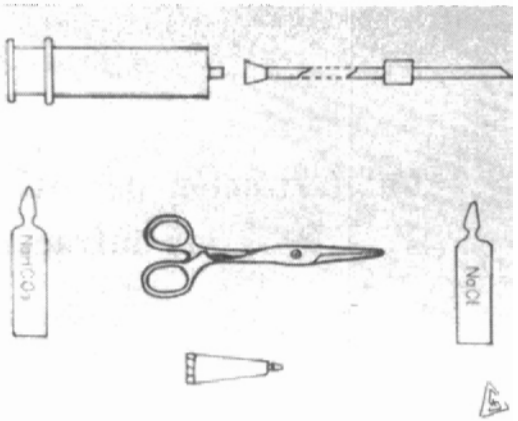

Fig. 3

de pasar la piel, se inyecta una pequeña cantidad de la solución para asegurar la permeabilidad de la luz y se empuja lentamente haciendo al mismo tiempo succión con la jeringa. Hay que tener cuidado en no distorsionar la anatomía externa, para que, al introducir el catéter, éste siga una línea recta desde la piel hasta la vena, de esta manera, su manejo será excelente ya que se ha evitado el trayecto sinuoso de la vena desde el brazo al corazón.

La aguja camina por abajo de la cara posterior de la clavícula mientras que la jeringa se mantiene adosada a la pared toráxica, de esta manera se evitan las estructuras adyacentes a la vena subclavia. La punción de esta vena está indicada por la súbita y libre aspiración de sangre. La aguja se inmoviliza y sostiene con la pinza mientras se desconecta la jeringa y el catéter se introduce a través de la luz de la aguja en la longitud adecuada. La aguja se extrae y el catéter se maneja en la forma usual. Si el catéter no pasa fácilmente a través de la aguja, es necesario corregir la

posición de esta para evitar la colocación del catéter fuera de la vena. NO debe extraerse el catéter a través de la aguja, pues existe el peligro de que el bisel lo corte. Una vez que se ha introducido el catéter, es indispensable asegurar y cerciorarse de que la sangre fluye fácilmente al hacer la succión con la jeringa. Para conocer el sitio de permanencia del extremo del catéter, preferimos la electrocardiografía intracavitaria siguiendo la técnica de Zohmann [14] o de Martin [15], autores que además describen los patrones del electrocardiograma, tomado a diferentes niveles de permanencia.

Este procedimiento de cateterización de la vena subclavia derecha con la técnica por vía subclavicular, es rápido, la incomodidad del paciente disminuye y el catéter es tolerado perfectamente bien por varios días.

RESULTADOS

Durante los últimos 4 años hemos hecho más de 500 punciones de la vena subclavia derecha bajo anestesia local como lo hemos descrito o bajo anestesia general endotraqueal, dependiendo de la urgencia y de si la operación debe ser inmediata. Ocasionalmente la hemos hecho durante ella. Hemos tenido el 10% de fracasos, la mayoría de ellos durante el lapso de familiarización con la técnica del procedimiento. En el resto de los casos, nos ha facilitado el manejo de pacientes en estado crítico y nos ha proporcionado una vía venosa inmejorable para nuestros propósitos.

COMPLICACIONES

Entre las complicaciones que hemos tenido, podemos contar con:

1 punción de la arteria subclavia, sin mayores complicaciones.

1 punción pleural. No se introdujeron líquidos. Pleuritis dolorosa durante 6 días.

1 neumotórax (vía supraclavicular de Yoffa) con duración de 1 semana. No se introdujeron líquidos.

No hubo infección o muertes atribuibles a la técnica o a la cateterización.

DISCUSIÓN

La importancia de la cateterización venosa central ha sido señalada por muchos autores [4,6,8,13] como un medio muy útil para la medición continua de la presión venosa central como un índice de volumen sanguíneo circulante con relación a la capacidad de bomba del corazón, para la administración segura de líquidos y de medicamentos, toma de muestras de sangre, flebotomía, introducción de marcapasos, etc.

Se han recomendado otras vías como la yugular externa o interna, la supraclavicular (Yoffa,[12]). Encontramos que la vía infraclavicular derecha es la mejor tolerada y la más segura [5,6,7,8,9,13]. En el lado izquierdo se encuentra el conducto toráxico que puede ser lesionado.

Los fracasos que tuvimos, además de lo ya dicho, se debieron también a que algunas veces es muy difícil localizar la vena, quizá debido al colapso de las venas centrales. En estos casos cambiamos el sitio de la punción o recurrimos a la venodisección.

Es importante enfatizar el cuidado que debemos tener en el sitio de la punción cutánea, a través del cual se introdujo el ca-

téter. Debe manejarse como toda herida quirúrgica y emplear antibióticos locales.[16]

Esta técnica debe realizarse con mucho cuidado debido a las complicaciones como lo anota Smith.[11]

CONCLUSIONES

Creemos que esta técnica debe ser hecha por los anestesiólogos que se interesen en el manejo de los pacientes en estado crítico puesto que la cateterización venosa central es la llave para el buen éxito del tratamiento y que la vía percutánea infraclavicular derecha es la más segura y la mejor tolerada.

La paciente obstétrica amerita el mejor cuidado anestesiológico debido al aumento en el número de ellas que presentan complicaciones que ponen en peligro su vida, durante las cuales, el cateterismo de la vena subclavia puede significar la salvación de la vida como en aquellos casos que presentan hemorragia aguda y estado de choque. La importancia del catéter venoso central es bien conocida. A veces su colocación es difícil debido a la venoconstricción o a la punción múltiple fallida verificada por otro personal. En estos casos es en donde la punción percutánea de la vena subclavia adquiere su gran importancia.

Empleamos la técnica que recomienda Gulde, que describimos en este trabajo, la que nos ha dado los mejores resultados. Para localizar el sitio de permanencia del extremo del catéter, hemos escogido el electrocardiograma intracavitario con 2 cc de solución de bicarbonato de sodio con la derivación precordial conectada al catéter.

RESUMEN

Durante los últimos 4 años hemos hecho más de 500 punciones de la vena subclavia, algunas bajo anestesia local y otras bajo anestesia general con intubación traqueal, antes de la operación o al final de ella, dependiendo de la urgencia.

Esta técnica nos ha dado el 10% de fallas. Como complicaciones hemos tenido:

1 punción de la arteria subclavia, sin mayores consecuencias.

1 punción pleural confirmada por rayos X, sin que se le hayan perfundido líquidos o haya pasado aire; pleuritis dolorosa por 6 días.

1 punción pleural con neumotórax de 10 días de evolución sin mayores consecuencias (vía supraclavicular).

Creemos que en la actualidad es muy importante que los anestesiólogos adquieran experiencia en estas técnicas y procedimientos que en un momento dado pueden salvar la vida. Llevadas a cabo con cuidado, no presentan complicaciones de gravedad.

REFERENCIAS

1. Ashbaugh, D., MD., Thomson, J. W. W. MD. Subclavian Vein Infusion. *Lancet* 2:1138-1139, 1963.
2. Davison, J. T. MD., Ben Hur, N. MD. Subclavian Vein Puncture. *Lancet* 2:1139-1140, 1963.
3. Defalque, R. J. MD. Subclavian Venipuncture: a review. *Anest. & Analg. Curr. Res.* 47: 677-682, No. 6, 1968.
4. Eastridge, C. E., Huges, F. A., Prather, J. R. MD., Clemmons, E. E. MD. Use of Central Venous Pressure in the Management of Circulatory Failure. Revieuw of Indications and Technic. *Amer. Surg.* 32:121-126; 1966.

5. Gulde, R. E. MD., Malinak, L. R. MD., McMullen, F. F. MD., Turell, J. D. MD., Hanson, H. H. MD. Percutaneous Subclavian Catheterization of the Right Heart and Pulmonary Arteries. *Amer. Heart J. 70:*481-485; No. 4, 1965.
6. Longerbeam, J. K. MD., Vannix, R. MD., Wagner, W. MD., Joergenson, E. MD. Central Venous Pressure Monitoring: a useful guide to fluid therapy during shock and other forms of cardiovascular stress. *Amer. J. Surg. 110*s220-230; 1965.
7. Loskot, F. MD., Michaljanis, A. MD., Musil, J. MD. Right and Left Heart Catheterization Via the Subclavian Veins. Cardiología (Basel) *46:*114-128; 1965.
8. Malinak, L. R. MD., Gulde, R. E. MD., Faril, A. M. MD. Percutaneous Subclavian Catheterization for Central Venous Pressure Monitoring. Application in Obstetrical and Gynecological problems. *Amer. J. Obstet. and Gynecol. 92:*477-482; 1965.
9. Mogil, R. A. MD., DeLaurentis, D. A. MD., Rosemond, J. P. MD. The Infraclavicular Venipuncture. Value in Various Clinical Situations Including Central Venous Pressure Monitoring. *Arch. Surg. 95:*320-324; 1967.
10. Rodríguez de la F. F. Dr., Cárdenas, V. S. Dr., Arévalo, R. J. Dr. Algunas características hemodinámicas de los estados de choque. Revisión de 13 casos. *Ginec. Obstet. de México. 26*s493-511: 1969.
11. Smith, B. MD., Modell, J. H. MD., Gaub, M. L. MD., Moya, F. MD. Complications of Subclavian Vein Catheterization. *Arch. Surg. 90:* 228-229; 1965.
12. Joffa, D. MD. Supraclavicular Subclavian Vein Venipuncture and Catheterization. *Lancet 2:* 614-617; 1965.
13. Wilson, J. N. MD., Grow, J. B. MD., Demong, C. V. MD., Prevedel, A. E. MD., Owens, J. C. MD. Central Venous Pressure in Optimal Blood Volume Maintenance. *Arch. Surg. 85:* 563-578; 1962.
14. Zohman, L. R. MD., Williams, H. Jr. MD. Percutaneous Right Heart Catheterization Using a Polyethilene Tubing. *Amer. J. of Card. 4*s373-378; 1959.
15. Martin, John, T. MD. Neuroanesthetics Adjoints for Patients in the Sitting Position. III. Intravascular Electrocardiography. *Anest. & Analg. Curr. Res. 49:*793-808; No. 5. Sept.-Oct. 1970.
16. Henzel, J. H. MD., and D. E. Weese, M. S. MD. Morbid and Mortal Complications Associated with Prolonged Central Venous Cannulation. Awareness, recognition and prevention. *Amer. J. Surg. 121:*600-605; May 1971.