

TALLER:  
ELECTROCARDIOGRAFÍA BÁSICA  
PARA ANESTESIOLOGOS  
Vol. 40. Supl. 1 Abril-Junio 2017  
pp S210-S213

## Descripción del electrocardiograma normal y lectura del electrocardiograma

Dr. José Alfredo Zavala-Villeda\*

\* Anestesiólogo Cardiovascular, Instituto Nacional de Cardiología «Ignacio Chávez», CDMX.

El electrocardiograma no es más que un conjunto de ondas que Einthoven denominó P, Q, R, S, T y U de acuerdo con el orden de aparición en el tiempo.

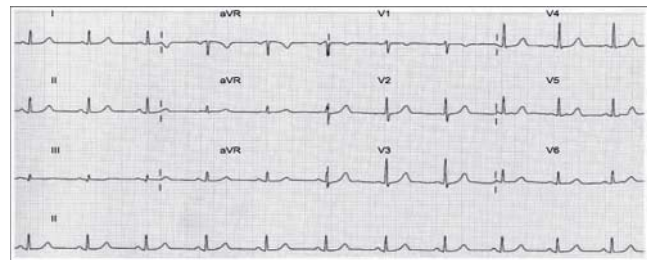
Debemos recordar que la onda P se inscribe como resultado de la activación auricular y que, de inmediato, aparecen Q, R y S, integrando el complejo ventricular por la propagación de la onda de excitación a la musculatura de ambos ventrículos y al tabique interventricular. Terminando el proceso de despolarización de toda la masa muscular auricular y ventricular, acaece una pequeña pausa (que luego conoceremos como segmento S-T) y más tarde se inscribe la onda T, la expresión del restaurador proceso de repolarización onda T, que corresponde a la expresión.

Los equipos con los que se realiza el electrocardiograma vienen dotados de un selector de derivaciones, de modo que éstas se toman siempre en el mismo orden, son: D1, D2, D3, VR, VL, VF y las seis precordiales: V1, V2, V3, V4, V5 y V6. Se encontrarán las primeras derivaciones identificadas mediante una marca que se hace por un dispositivo indicador que acompaña al propio equipo, si falta esa marca, la derivación VR es una buena guía, ya que todos sus grafoelementos son de signo negativo (VR). Las tres derivaciones que la preceden son D1, D2 y D3. Le siguen por su orden VL y VF, y a continuación las seis precordiales.

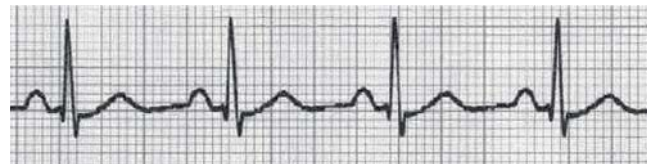La interpretación del electrocardiograma no consiste en hacer un análisis aislado de una determinada derivación. El electrocardiograma es una representación de un conjunto de 12 derivaciones, que nos da una información global y espacial de la actividad eléctrica cardíaca. Debe ser analizado en un conjunto y siempre considerando el estado clínico del enfermo, así como teniendo en cuenta datos que pueden parecer tan banales como la edad y el sexo. Para el estudio del electrocardiograma debemos hacer un análisis secuencial y sistemático.

En condiciones normales se reúnen las siguientes reglas:

Regla # 1. En cada derivación, los latidos que se registran se suceden en forma regular y todos tienen una morfología similar.

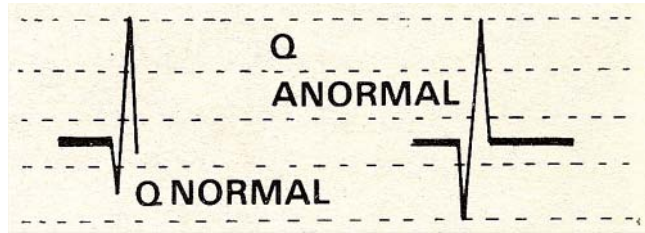
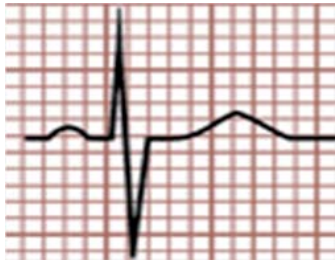


Regla # 2. Cada complejo QRS es precedido de una onda P, positiva en todas las derivaciones excepto en AVR, la onda P se encuentra separada de cada complejo en forma clara por no menos de un cuadro pequeño y no más de tres cuadros pequeños.



Regla # 3. El complejo QRS es predominantemente positivo en las derivaciones DI, DII, DIII, AVL y AVF, excepto en AVR en que es negativo, en AVL puede ser equifásico (una positividad y una negatividad de igual tamaño).

Este artículo puede ser consultado en versión completa en <http://www.medigraphic.com/rma>



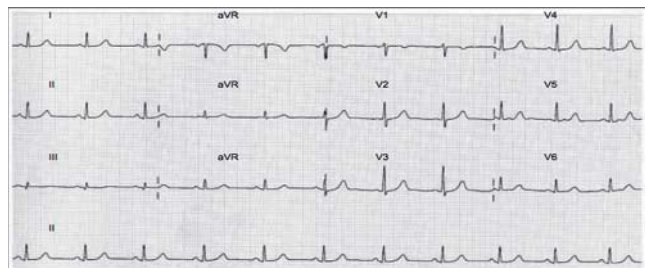
Regla # 6. El ancho del QRS no debe ser mayor de 2 ½ cuadritos (0.10”).



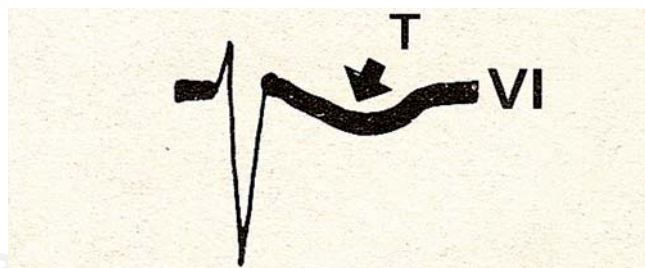
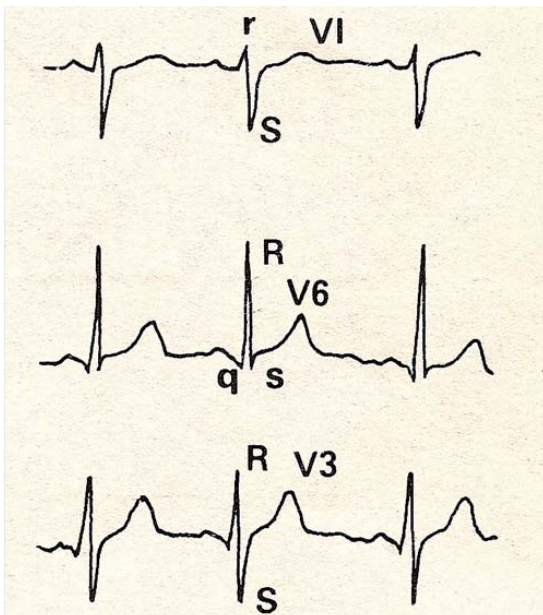
Regla # 7. La onda T es positiva en todas las derivaciones periféricas excepto AVR en que es negativa.

Regla # 4.

- a) En las derivaciones precordiales tiene la morfología rS en V1 (positividad pequeña seguida de una negatividad mayor).
- b) En V6 tiene morfología qR y en ocasiones existe una s pequeña (pequeña negatividad seguida de una gran onda positiva y en ocasiones una segunda positividad pequeña).
- c) Las derivaciones V2 a V5 progresan paulatinamente entre estas dos morfologías, frecuentemente V3 muestra transición intermedia, RS.



Regla # 8. La onda T es frecuentemente negativa en V1 y V2 especialmente en mujeres y niños, pero si es así su porción descendente es más larga que la ascendente (asimétrica).



Regla # 5. No debe existir una onda Q, en ninguna derivación mayor de 1/3 del total de QRS o de más de un cuadrito de ancho.

Regla # 9. El segmento ST debe estar alineado con el segmento PR y con la línea isoeletrica que une la onda T con el siguiente complejo, se toleran como normales desviaciones hacia arriba (desnivel positivo o supradesnivel) o hacia abajo (desnivel negativo o infradesnivel) no mayores de medio cuadrito.

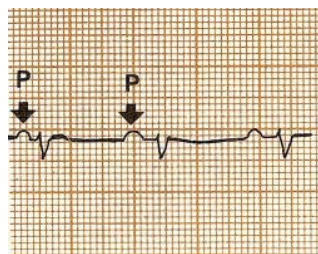
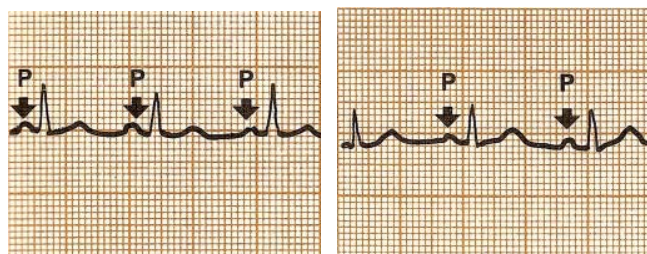
## LECTURA DEL ELECTROCARDIOGRAMA

El electrocardiograma es un método de utilidad diagnóstica basado en el registro de la actividad eléctrica cardíaca. El corazón, para contraerse y ejercer su función de bomba, necesita ser eléctricamente estimable. Estos estímulos eléctricos producen diferencias de potencial, que pueden registrarse. La actividad eléctrica cardíaca se recoge a través de una serie de cables conectados a la superficie corporal del individuo. Esta señal eléctrica se envía a un amplificador que aumentará la pequeña diferencia de potencial que se ha producido en el músculo cardíaco.

Como en todas las cosas, la lectura correcta y completa de un trazado electrocardiográfico es la mejor garantía de que se pueda hacer el diagnóstico correcto. Para ello recomendamos siempre seguir un orden básico que consiste en lo siguiente:

### Determinación del ritmo

Ritmo sinusal: se requiere que cada complejo QRS sea precedido de una onda P, positiva en DI, DII y DIII.



Taquicardia sinusal: ritmo sinusal con frecuencia cardíaca mayor de 100 latidos por minuto.

Bradycardia sinusal: ritmo sinusal con frecuencia cardíaca menor de 60 latidos por minuto.

Arritmia sinusal: todos los complejos son normales, precedidos de onda P, pero la frecuencia cardíaca es irregular, aumenta con la inspiración y disminuye con la expiración, constituye una variante normal.

## Cálculo de la frecuencia cardíaca

Si la velocidad del papel es de 25 mm/seg, cinco cuadros grandes (25 mm) equivalen a un segundo, por lo tanto, cada cuadro grande representa 0.20 de segundo de esta manera:

$$300 \text{ cuadros grandes} = 1 \text{ minuto}$$

a) Para calcular rápidamente la frecuencia cardíaca basta con dividir 300 entre el número de cuadros grandes que separen dos ondas R.

$$300/3 = 100/\text{min}$$

$$300/4 = 75/\text{min}$$

b) O bien recordar:

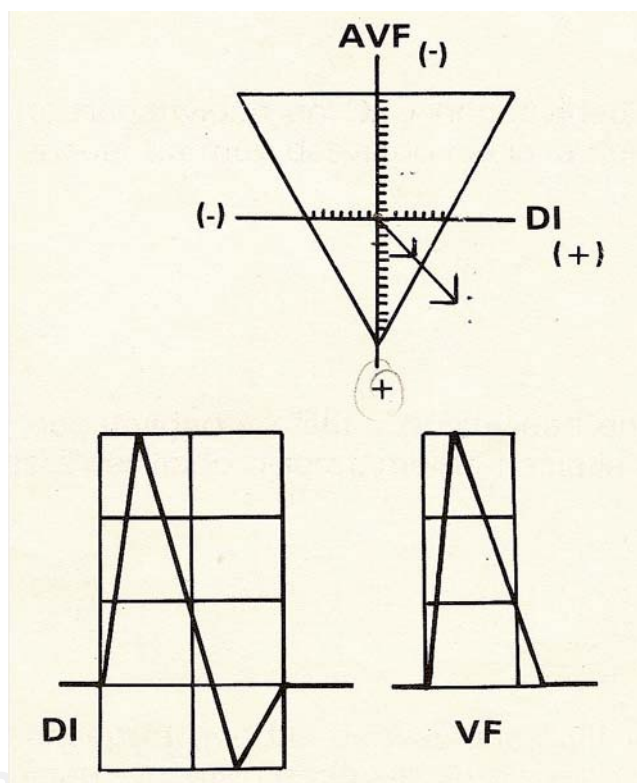
$$1 \text{ cuadro} = 300 \quad 2 \text{ cuadros} = 150 \quad 3 \text{ cuadros} = 100$$

$$4 \text{ cuadros} = 75 \quad 5 \text{ cuadros} = 60 \quad 6 \text{ cuadros} = 50$$

c) La frecuencia exacta se calcula dividiendo:

$$6000/\text{distancia R-R (en centésimas de segundo)}$$

### Eje eléctrico



Por eje eléctrico (AQRS), se entiende la dirección promedio que sigue la actividad ventricular.

Para calcular la posición exacta del eje eléctrico se requiere medir cuidadosamente el QRS en DI y AVF para obtener un punto en el plano frontal que, unido al centro del triángulo nos dé la localización exacta del vector.



Por ejemplo: en DI tres cuadros positivos menos un cuadro negativo igual a dos cuadros positivos, en AVF tres cuadros positivos, el AQRS se sitúa a  $+50^\circ$ .

Método rápido para determinar el eje eléctrico aproximado a simple vista:

Considera las tres derivaciones bipolares (DI, DII y DIII).

a) Si las tres son positivas, el eje se encuentra situado en el cuadrante normal (entre  $+90$  y  $0^\circ$ ).

b) Si existe un predominio de la negatividad en DI, el eje está desviado discretamente hacia la derecha.

c) Si existe negatividad en DI y negatividad en DII, el eje se encuentra muy desviado hacia la derecha.

d) Si hay negatividad en DIII y positividad en DI y DII, el eje está desviado discretamente hacia la izquierda ( $+0^\circ$  a  $-45^\circ$ ).

e) Si se encuentra que las derivaciones DII y DIII son predominantemente negativas, el eje está muy desviado a la izquierda ( $-45^\circ$  a  $-90^\circ$ ).

### LECTURAS RECOMENDADAS

- Alcocer L, González Á. El electrocardiograma. Ediciones Médicas Actualizadas; 1977.
- Castellanos C, Pérez de Juan MA, Attie F. Electrocardiografía clínica. Elsevier; 2004.
- El electrocardiograma. Componentes. Valores normales. Semiología de sus perturbaciones. Capítulo 3. Disponible en: [www.sld.cu/galerias/pdf/sitios/pdvedado/franco\\_03.pdf](http://www.sld.cu/galerias/pdf/sitios/pdvedado/franco_03.pdf)
- Cabrera-Solé R. Semiología del electrocardiograma. 4a edición. España: 2008. Disponible en: [www.chospab.es/libros/ecg/guia\\_ECG.pdf](http://www.chospab.es/libros/ecg/guia_ECG.pdf)
- Dubin D. Electrocardiografía práctica. 3a edición. Interamericana; 1976.
- Márquez-Manlio F, Colín L, Iturralde P, Nava S, González E, Rodríguez G, et al. La ablación criotérmica percutánea directa elimina la conducción a través de la vía lenta intranodal sin inducir ritmos ectópicos. Arch Cardiol Méx. 2005;75:112-117.
- Zavala JA, González L. Arritmias cardíacas en anestesia. En: Carrillo R, Luna P. Clínicas mexicanas de anestesiología (anestesia en el paciente cardiópata para cirugía no cardíaca). México: Alfi; 2015. pp. 21-45.