



# Anestesia del tronco encefálico posterior a bloqueo retrobulbar en cirugía oftalmológica. Reporte de caso

*Brainstem anesthesia after retrobulbar block in ophthalmic surgery. Case report*

Dra. Alejandra Huerta-López\*

**Citar como:** Huerta-López A. Anestesia del tronco encefálico posterior a bloqueo retrobulbar en cirugía oftalmológica. Reporte de caso. Rev Mex Anestesiología. 2024; 47 (1): 46-51. <https://dx.doi.org/10.35366/114097>

**RESUMEN.** La morbimortalidad perioperatoria en cirugía oftalmológica es baja, considerando que la mayor parte de la población que requiere estos procedimientos son pacientes de edad avanzada con múltiples comorbilidades. Embriológicamente el nervio óptico y las capas meníngeas que lo recubren se derivan del ectodermo y están estrechamente relacionadas con las capas meníngeas que recubren al sistema nervioso central, de esta forma la punción inadvertida de las mismas durante los bloqueos orbitarios provocan diseminación del fármaco por medio del líquido cefalorraquídeo a través del espacio subaracnoideo hasta el tronco encefálico. Se reporta el caso de paciente femenino de 61 años de edad, programada para lavado de cámara vítrea en ojo izquierdo. La técnica anestésica fue sedación más bloqueo retrobulbar; posterior a dicho procedimiento, se observa deterioro neurológico, alteraciones cardiovasculares, disminución de la saturación de oxígeno manteniendo ventilación espontánea, pero con obstrucción de la vía aérea; se da apoyo ventilatorio y se administra antihipertensivo, respondiendo favorablemente 40 minutos después del bloqueo retrobulbar. La relación entre un bloqueo orbitario y la aparición de sintomatología neurológica, cardiovascular y/o respiratoria debe suscitar sospechas de anestesia del tronco encefálico. Lo más importante es el reconocimiento y atención temprana de esta complicación para evitar secuelas neurológicas, cardiovasculares o incluso la muerte.

**ABSTRACT.** Perioperative morbidity and mortality in ophthalmic surgery is low, considering that most of the population that requires these procedures are elderly patients with multiple comorbidities. Embryologically, the optic nerve and the meningeal sheaths that cover it originate from the ectoderm, are closely related to the meningeal layers that cover the central nervous system, whereby their inadvertent puncture during orbital blocks causes drug spread by the cerebrospinal fluid through the subarachnoid space to the brainstem. The case of a 61-year-old female patient is reported, programmed for lavage of the left eye vitreous chamber. The anesthetic technique was sedation and retrobulbar block; after this procedure, neurological impairment, cardiovascular alterations, decreased oxygen saturation were observed, maintaining spontaneous ventilation but with airway obstruction; ventilatory support is given and antihypertensive is administered, responding favorably 40 minutes after retrobulbar block. The relationship between an orbital block and the appearance of neurological, cardiovascular or respiratory symptoms should raise suspicion of brainstem anesthesia. The most important thing is early recognition and attention to this complication, to avoid neurological and cardiovascular sequelae or even death.

## INTRODUCCIÓN

La anestesia del tronco encefálico posterior a bloqueo retrobulbar en cirugía oftalmológica es una complicación rara, pero que pone en riesgo la vida del paciente, si no se da una atención adecuada.

La morbilidad y mortalidad perioperatorias relacionadas con una cirugía oftalmológica son bajas, tomando en cuenta que la mayor parte de la población que requiere este tipo de procedimientos son pacientes de edad avanzada con

múltiples comorbilidades. Se han estudiado las muertes asociadas a procedimientos oftalmológicos, obteniendo así una mortalidad de 0.10%, la cual es menor comparada con pacientes sometidos a procedimientos electivos de cirugía general<sup>(1)</sup>.

El control anestésico contribuye al éxito o fracaso de la cirugía. Las técnicas de anestesia regional comúnmente utilizadas en oftalmología incluyen bloqueo intraconal (bloqueo retrobulbar), bloqueo extraconal (bloqueo peribulbar), subtenoniano, subconjuntival o anestesia tópica.

### Palabras clave:

cirugía oftalmológica, bloqueo retrobulbar, anestesia tronco encefálico.

### Keywords:

ophthalmic surgery, retrobulbar block, brain stem anesthesia.

\* Médico Especialista en Anestesiología, egresada del Centro Médico Nacional La Raza, Hospital de Especialidades «Dr. Antonio Fraga Mouret». Anestesióloga adscrita en el Hospital Oftalmológico Nuestra Señora de la Luz I.A.P. y del Hospital de Traumatología y Ortopedia «Dr. Victorio de la Fuente Narváez», Unidad Médica de Alta Especialidad Magdalena de la Salinas. México.

### Correspondencia:

**Dra. Alejandra Huerta-López**

**E-mail:** dra.ale.huerta87@gmail.com / dra.ale.huerta@hotmail.com

Recibido: 26-07-2022

Aceptado: 25-05-2023



En países del primer mundo se ha sustituido el bloqueo retrobulbar por la técnica subtenoniana o peribulbar; sin embargo, ninguna técnica es completamente segura. Debido a la anatomía de la órbita y sus estructuras adyacentes, hay múltiples complicaciones que se pueden presentar posterior a la administración de bloqueo retrobulbar o peribulbar.

La inervación motora de los músculos extraoculares está dada por:

- El nervio motor ocular (III): inerva al recto superior, recto inferior, recto medial y oblicuo inferior.
- El nervio troclear (IV): proporciona control motor al músculo oblicuo superior del ojo.
- El nervio abducens (VI): inerva al músculo recto externo.

Los cuatro músculos rectos delimitan el cono retrobulbar, el cual no tiene membrana intermuscular alguna.

Todos los nervios, excepto el troclear (IV), pasan dentro del cono muscular. Por lo tanto, la inyección de anestésico local dentro del cono suministra anestesia y acinesia del globo ocular y los músculos extraoculares, con excepción del nervio motor del músculo orbicular de los párpados, el cual tiene una trayectoria extraorbitaria y procede de la rama superior del nervio facial (VII).

En posición posterior al ecuador del globo ocular, el espacio extraconal sólo es un espacio virtual porque los músculos rectos están en contacto con las paredes óseas de la órbita<sup>(2)</sup>.

El **bloqueo retrobulbar** se caracteriza por la inyección de 3 a 5 mL de anestésico local dentro del espacio retrobulbar intraconal. Muchas estructuras importantes se localizan dentro del cono muscular, como son el nervio óptico (recubierto por las capas meníngeas), los vasos sanguíneos de la órbita, la inervación por el sistema nervioso autónomo, sensitiva y motora del globo ocular. En consecuencia, en el bloqueo retrobulbar la punta de la aguja se coloca cerca del nervio

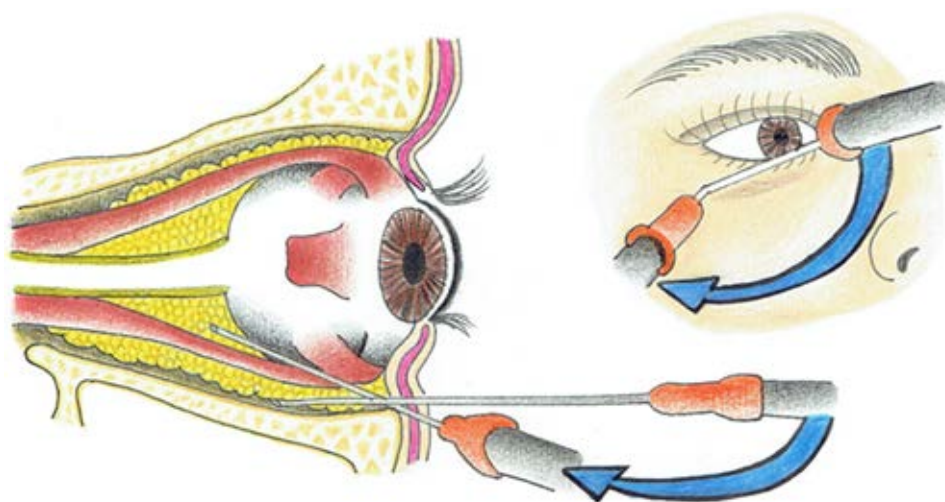
óptico y es razonable pensar que es posible la punción de la duramadre (*Figura 1*).

El **bloqueo peribulbar**, descrito por Davis y Mandel en 1986, fue desarrollado como una opción segura de bloqueo oftálmico, sin disminuir la calidad de la anestesia, el cual se realiza colocando la aguja en el espacio extraconal; por este motivo, el volumen de anestésico administrado debe ser mayor que en el bloqueo retrobulbar, para que pueda difundirse dentro del cono muscular y proporcionar una adecuada anestesia (*Figura 2*)<sup>(3)</sup>.

Las complicaciones de la anestesia retrobulbar pueden resultar en:

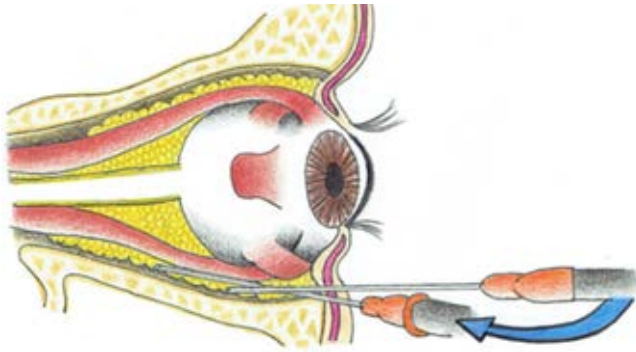
1. Las que se limitan al globo ocular y sus estructuras adyacentes: se categorizan en cuatro grupos distintos «**OPHT**» (las primeras cuatro letras de **OPHT**thalmology)<sup>(4)</sup>.  
**O**: aquellas relacionadas al nervio Óptico.  
**P**: Penetración o Perforación del globo ocular.  
**H**: Hemorragia.  
**T**: mio**T**oxicidad (lesión farmacológica o por la aguja en uno o más de los músculos extraoculares).
2. Sistémicas: secundarias a toxicidad del anestésico local o el vehículo en el que está disuelto el mismo, como son alergia pudiendo llegar a anafilaxia, inyección inadvertida en la vasculatura periorbitaria, inyección en el espacio subaracnoideo provocando anestesia del tronco encefálico, la cual es el objetivo de este artículo.

Embriológicamente el nervio óptico y las vainas meníngeas que lo recubren se derivan del ectodermo y están estrechamente relacionadas con las capas meníngeas que cubren el sistema nervioso central. La punción inadvertida de esta vaina durante los bloqueos orbitarios puede provocar la inyección y diseminación del fármaco por medio del líquido cefalorraquídeo a través del espacio subaracnoideo hasta llegar



**Figura 1:**

Bloqueo retrobulbar.  
Imagen realizada por la autora.



**Figura 2:** Bloqueo peribulbar. Imagen realizada por la autora.

al sistema nervioso central tronco encefálico, en donde se localizan estructuras importantes como el centro respiratorio, el centro cardio-acelerador y la emergencia de algunos pares craneales (*Figura 3*).

La aparición de signos y síntomas secundarios a anestesia del tronco encefálico suelen ocurrir dentro de los primeros 15 minutos posteriores a la administración del bloqueo retrobulbar. Se puede presentar somnolencia, agitación, confusión, amaurosis, midriasis, oftalmoplejía del ojo contralateral, temblor, náusea, vómito, afasia, convulsiones, alteraciones cardiovasculares como hipotensión o hipertensión, bradicardia o taquicardia y, en el peor de los casos, depresión respiratoria, pérdida del estado de consciencia y paro cardiorrespiratorio. También se han reportado casos con manifestaciones clínicas asociadas con la anestesia de los pares craneales que emergen del tronco encefálico, como sordera, disartria, disfonía, disfagia.

### PRESENTACIÓN DEL CASO

Paciente femenino de 61 años de edad con diagnóstico de desprendimiento de retina en ojo izquierdo, programada para lavado de cámara vítrea.

Hipertensión arterial sistémica de cinco años de diagnóstico en tratamiento con losartán 50 mg cada 12 horas, con un adecuado control.

Antecedentes quirúrgicos: cesárea, cirugía de retina en ojo izquierdo hace dos años por desprendimiento de la misma con sedación y anestesia regional oftálmica sin complicaciones.

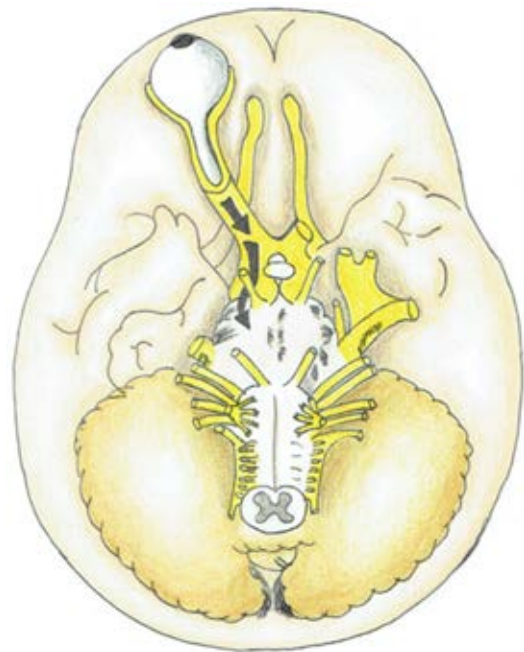
Laboratorios: hemoglobina 13 g/dL, hematocrito 43%, leucocitos 5,200  $\text{cél}/\text{mm}^3$ , plaquetas 302,000  $\text{cél}/\text{mm}^3$ , tiempo de protrombina (TP) 12 s, TTP 30 s, INR 0.9, glucosa 83 mg/dL, urea 31 mg/dL, creatinina 0.8 mg/dL, colesterol 214 mg/dL, triglicéridos 275 mg/dL, hepatitis B no reactiva, VIH no reactivo, examen general de orina (EGO) en parámetros normales.

Electrocardiograma: ritmo sinusal, frecuencia cardíaca (FC) 60, sin datos de hipertrofia de cavidades cardíacas, sin isquemia, lesión o necrosis.

Valoración por medicina interna: hipertensión en control, sin contraindicación para realizar procedimiento quirúrgico, Goldman I, ASA 2, Lee score 0.4% muy bajo riesgo para eventos cardiovasculares mayores.

Ingresa paciente a sala consciente, orientada en las tres esferas, tranquila, cooperadora; se administra tetracaína y TP (tropicamida + fenilefrina 8 mg, 50 mg/mL) vía oftálmica, monitoreo continuo no invasivo (presión arterial no invasiva, oximetría de pulso, saturación de oxígeno, cardioscopia); signos vitales iniciales: presión arterial (TA) 150/85 mmHg, frecuencia cardíaca (FC) 65 lpm, saturación de oxígeno ( $\text{SpO}_2$ ) 95%, frecuencia respiratoria (FR) 15 rpm, oxígeno suplementario por puntas nasales 4 L/min. Se administra sedación y narcosis midazolam 1.5 mg IV + fentanilo 50  $\mu\text{g}$  IV; presión arterial posterior a manejo de ansiólisis 135/82 mmHg, FC: 60 lpm,  $\text{SpO}_2$  99%, FR: 13 rpm. Médico oftalmólogo realiza bloqueo retrobulbar en ojo izquierdo, previa aspiración y verificación de contenido hemático negativo en la jeringa y sin resistencia al paso del anestésico local; se administra volumen 4 ml: 2 ml de lidocaína 1% 40 mg + 2 ml de bupivacaína 0.25% 10 mg.

Posterior a tres minutos de dicho procedimiento, se observa disminución paulatina en la saturación de oxígeno llegando hasta 70%; además, hipertensión arterial sistémica 170/100 mmHg, taquicardia sinusal FC: 110-115 lpm. Se evalúa estado de consciencia respondiendo a estímulo doloroso, midriasis pupilar bilateral, mantiene ventilación espontánea con bradip-



**Figura 3:** Nervio óptico y relación con el tronco encefálico. Imagen realizada por la autora.

nea y disociación toraco-abdominal, se da apoyo ventilatorio, realizando maniobra de subluxación mandibular y colocación de mascarilla facial; se incrementa flujo de oxígeno 8 L/min, recuperando SpO<sub>2</sub> 98%. La frecuencia cardíaca y presión arterial incrementaron paulatinamente TA: 180/105 mmHg, FC 118 lpm (cinco minutos después de bloqueo retrobulbar), TA: 190/110 mmHg, FC: 120 lpm (10 minutos posterior a bloqueo retrobulbar). Ante la ausencia de una evolución favorable y para prevenir complicaciones cardiocerebrovasculares, se administró dinitrato de isosorbide spray sublingual 3.75 mg; a los 15 minutos de la administración del mismo presenta TA 150/85 mmHg, FC 105 lpm, manteniendo ventilación espontánea con apoyo de la misma, pero sin recuperar el estado de alerta.

La cirugía fue cancelada, se mantuvo a la paciente en observación durante 120 minutos; recuperó el estado de consciencia a los 40 minutos posteriores al bloqueo retrobulbar; la presión arterial y la frecuencia cardíaca fueron en decremento llegando hasta 140/82 mmHg, FC 72 lpm, SpO<sub>2</sub> 95-98% con FiO<sub>2</sub> 21%. En el transcurso de este tiempo, no se observaron cambios electrocardiográficos en el cardioscopio, tampoco se presentaron complicaciones cardiocerebrovasculares clínicamente aparentes cuando la paciente recuperó el estado de consciencia. El procedimiento quirúrgico fue realizado una semana después de manera exitosa sin complicación alguna.

## DISCUSIÓN

En un estudio retrospectivo, realizado por Nicoll y colaboradores<sup>(5)</sup>, que involucró 6,000 pacientes a los cuales se administró bloqueo retrobulbar, la incidencia de anestesia del tronco encefálico registrada fue de 0.27%. Hamilton reportó la incidencia de anestesia del tronco encefálico en tres de 1,500 pacientes<sup>(6)</sup>. Algunos otros mencionan uno en 350-500<sup>(7)</sup>. A pesar de que esta complicación tiene una incidencia muy baja, las consecuencias pueden ser mortales si no se da atención oportuna y adecuada.

En un estudio realizado en cadáveres, se inyectó medio de contraste en la vaina del nervio óptico; posterior a esto, se realizaron estudios de imagen, los cuales demostraron que el medio de contraste se difundió a lo largo del espacio subaracnoideo, llegando hasta el mesencéfalo, el cual rodea una parte del centro respiratorio<sup>(8)</sup>.

En otra investigación, se realizó la disección de órbitas en 24 cadáveres, se inyectó 0.5 ml de azul de metileno en la vaina del nervio óptico y se demostró que el tinte azul se desplazó a lo largo del espacio subaracnoideo hasta la cisterna quiasmática en la fosa craneal media. En las órbitas no disecadas de los mismos cadáveres, se realizaron inyecciones retrobulbares; se midió la presión generada por la inyección en la vaina del nervio óptico (138 mmHg), la cual fue tres a cuatro veces mayor que la producida por la inyección en el

tejido adiposo retrobulbar (35 mmHg), documentando así las descripciones anecdóticas de los aumentos de la resistencia tras la inyección en la vaina del nervio óptico<sup>(9)</sup>.

Como ya se ha mencionado, las manifestaciones clínicas pueden ser muy variables: Javitt y asociados estudiaron una serie de ocho pacientes que presentaron síntomas relacionados a anestesia de tronco encefálico posterior a la administración de bloqueo retrobulbar. De estos ocho casos, seis progresaron a apnea que ameritó intubación orotraqueal y ventilación mecánica. Otros hallazgos neurológicos incluyeron dilatación pupilar del ojo contralateral (6:8 pacientes), amaurosis del ojo contralateral (5:8 pacientes), disfagia (4:8 pacientes), parálisis de la mirada del ojo contralateral (2:8 pacientes). Sólo dos casos no ameritaron manejo avanzado de la vía aérea. El inicio de los síntomas fue desde los 2-5 minutos, llegando a su punto clímax a los 10 minutos. Los pacientes que presentaron apnea, recuperaron la ventilación espontánea a los 30-60 minutos. En todos los casos los hallazgos se resolvieron dentro de las primeras 12 horas<sup>(10)</sup>.

Kostadinov y su grupo reportan el caso de un paciente femenino de 82 años de edad, programada para láser de micropulsado transescleral que ocho minutos posteriores al bloqueo retrobulbar presentó Glasgow de 3, bradicardia 40 latidos por minuto (lpm), hipotensión 50/30 mmHg, paro respiratorio con SpO<sub>2</sub> 54%. Se da apoyo con vasopresores y manejo avanzado de la vía aérea. La paciente fue trasladada a la Unidad de Cuidados Intensivos en donde tuvo una recuperación adecuada sin dejar secuelas<sup>(11)</sup>.

Calleja y su equipo registraron un caso de paresia del III par craneal posterior a bloqueo retrobulbar en un paciente sometido a cirugía de catarata de ojo derecho. Ocho minutos después de administrado el anestésico local, presentó midriasis, ptosis palpebral, limitación de la función del recto interno y superior del ojo contralateral, agitación, desorientación, cianosis, diaforesis, disminución de la saturación de oxígeno, elevación de cifras de presión arterial, taquicardia y ausencia de la respuesta a estímulos<sup>(12)</sup>.

Howard y colaboradores presentan un caso de anestesia de tronco encefálico con síntomas atípicos como son sordera y disartria, lo cual hace notar que los nervios craneales afectados fueron el VIII (N. acústico) y el XII (N. hipogloso). Este fue el caso de un paciente masculino sometido a colocación de injerto de membrana amniótica corneal en ojo izquierdo por un trauma ocular penetrante. Se administró bloqueo retrobulbar, el cual se llevó a cabo sin complicaciones aparentes; sin embargo, 10 minutos después, el paciente presentó somnolencia, pero respondía al estímulo verbal, taquicardia de 140 lpm, hipertensión 240/110 mmHg, la cual fue inmediatamente tratada con nicardipino y labetalol, siendo estabilizada cinco minutos después. No presentó depresión respiratoria, la SpO<sub>2</sub> se mantuvo en 98%. El paciente fue egresado a la Unidad de Cuidados Postanestésicos en donde se realizó una exploración

nerológica, observando parálisis facial izquierda, disartria e incapacidad para protruir la lengua. El paciente sólo tenía apertura ocular e indicó, mediante señas, que no podía escuchar. Nunca perdió el estado de consciencia<sup>(13)</sup>.

En la anestesia del tronco encefálico posterior a bloqueo retrobulbar el anestésico local penetra en el espacio subaracnoideo a nivel craneal (las fibras nerviosas del sistema parasimpático emergen a nivel craneal y sacro) por lo cual un bloqueo parasimpático es evidente manifestándose hipertensión, taquicardia, pérdida del estado de consciencia y apnea por afectación del centro respiratorio a nivel del tallo cerebral.

Cuando la administración accidental de grandes volúmenes de anestésico en el espacio subaracnoideo es a nivel lumbar, hay signos de bloqueo simpático (las fibras nerviosas simpáticas emergen a nivel toracolumbar), hipotensión arterial y bradicardia, los cuales pueden ser seguidos de apnea por afectación del centro respiratorio a nivel del tallo cerebral.

Hamilton y colegas reportaron el caso de una paciente que tras la anestesia retrobulbar presentó de manera inicial disfagia, lo cual indica que hubo una afectación temprana del nervio glossofaríngeo (par craneal IX), provocando una abolición del reflejo del seno carotídeo que está inervado por este par craneal, explicando así el mantenimiento de la actividad simpática sostenida (hipertensión y taquicardia), las cuales normalmente se estabilizarían con el ajuste del reflejo del barorreceptor carotídeo<sup>(6)</sup>.

Nuestra paciente no presentó manifestaciones clínicas atípicas, como alteraciones específicas de los pares craneales o graves como paro cardiorrespiratorio; sin embargo, tuvo deterioro neurológico, hipertensión y taquicardia, con lo cual podemos pensar que hubo un bloqueo en la actividad vagal y, como consecuencia, sobreexpresión del sistema nervioso simpático.

A pesar de que se ha sustituido el bloqueo retrobulbar por la técnica subtenoniana o peribulbar, ninguna técnica es segura; cabe mencionar que una desventaja de la anestesia peribulbar es que la posición final de la punta de la aguja en relación con el cono muscular no está confirmada, puesto que es una técnica a ciegas. Como ejemplo, Maciel y colaboradores reportan el caso de paciente femenino de 60 años de edad, sometida a cirugía de catarata, con bloqueo peribulbar. De manera inmediata a la administración del mismo, presenta apnea y pérdida del estado de consciencia; inicialmente se da ventilación manual asistida con mascarilla facial con SpO<sub>2</sub> 94%, y posteriormente manejo avanzado de la vía aérea; los signos vitales TA: 200/120 mmHg, FC: 150 lpm, midriasis bilateral. Se administró captopril sublingual 25 mg; 20 minutos después de la administración del antihipertensivo, las cifras tensionales fueron 130/80 mmHg, FC 90 lpm, SpO<sub>2</sub> 99%. Se realizó el procedimiento quirúrgico; la paciente fue extubada al término del mismo, sin complicaciones y sin presentar déficit neurológico<sup>(14)</sup>.

## CONCLUSIONES

La anestesia del tronco encefálico es una posible complicación posterior a bloqueo retrobulbar, por lo que todos los pacientes sometidos a cirugía oftalmológica deben ser vigilados por un anestesiólogo con un monitoreo continuo no invasivo: oximetría de pulso, trazo electrocardiográfico y frecuencia cardíaca por medio de cardioscopio, presión arterial no invasiva, administración de oxígeno suplementario por puntas nasales o mascarilla facial y tener una vía venosa periférica permeable.

Se debe tener presente que la relación entre un bloqueo ocular y la aparición de sintomatología neurológica, cardiovascular y/o respiratoria debe suscitar sospechas de anestesia del tronco encefálico.

Para evitar complicaciones durante la técnica anestésica retrobulbar, se debe tomar en cuenta lo siguiente:

1. Conocer la anatomía del globo ocular y de la órbita.
2. Conocer la técnica del procedimiento para anestesia retrobulbar.
3. Asesoramiento preoperatorio del paciente acerca del procedimiento y mantenimiento de la mirada en una posición neutral (el paciente debe estar mirando hacia enfrente).
4. Usar una aguja apropiada (25 G, 31 mm de longitud, sin bordes cortantes).
5. Posición apropiada de la aguja, verificar aspirando si no se está en el espacio intravascular.
6. No insertar la aguja más de 31 mm.
7. No continuar administrando el anestésico local si se presenta resistencia al inyectar el mismo.

Lo más importante es el reconocimiento temprano de esta complicación. En primera instancia debemos observar con mayor atención el estado de consciencia del paciente, así como los signos vitales los primeros 15 minutos posteriores a la administración de la anestesia retrobulbar; sin embargo, el período de latencia entre el bloqueo y la aparición de los síntomas es muy variable y puede estar influenciado por muchos factores, incluida la anatomía de la órbita, el volumen del anestésico local administrado, la velocidad de propagación. El antecedente de trauma ocular o cirugías oftalmológicas previas nos hace pensar en la existencia de tejido fibroso intraorbitario y alteración de la anatomía del mismo.

Es importante descartar lesiones neurológicas o cardiovasculares agudas que produzcan síntomas parecidos como lo son: urgencia hipertensiva, síndrome isquémico coronario agudo, evento vascular cerebral.

El tratamiento puede implicar control o supresión de crisis convulsivas, soporte vital avanzado (ACLS), empezando con el control de la vía aérea desde ventilación manual asistida o de ser

necesario intubación orotraqueal y reanimación cardiocerebrovascular, incluyendo administración de líquidos parenterales, uso de vasopresores con la finalidad de mantener al paciente

estable y preservar así la función de órganos vitales. Si se da una atención adecuada y oportuna, es posible evitar complicaciones neurológicas, cardiovasculares o incluso la muerte.

## REFERENCIAS

1. Quigley HA. Mortality associated with ophthalmic surgery. A 20-year experience at the Wilmer Institute. *Am J Ophthalmol.* 1974;77:517-524.
2. Capítulo 21: Anestesia local y regional para la intervención quirúrgica ocular. Hadzic A. *Tratado de anestesia regional y manejo del dolor agudo.* China: McGraw-Hill; 2010. pp. 361-372.
3. Davis DB 2nd, Mandel MR. Posterior peribulbar anesthesia: an alternative to retrobulbar anesthesia. *J Cataract Refract Surg.* 1986;12:182-184.
4. Hamilton R. A discourse on the complications of retrobulbar and peribulbar blockade. *Can J Ophthalmol.* 2000;35:363-372.
5. Nicoll JM, Acharya PA, Ahlen K, Baguneid S, Edge KR. Central nervous system complications after 6000 retrobulbar blocks. *Anesth Analg.* 1987;66:1298-1302.
6. Hamilton RC. Brain stem anesthesia following retrobulbar blockade. *Anesthesiology.* 1985;63:688-690.
7. Hamilton RC. Brain-stem anesthesia as a complication of regional anesthesia for ophthalmic surgery. *Can J Ophthalmol.* 1992;27:323-325.
8. Drysdale DB. Experimental subdural retrobulbar injection of anesthetic. *Ann Ophthalmol.* 1984;16:716-718.
9. Boardman CW, Bruce B, Dean EH, Herman T. Subarachnoid injection - A potential complication of retrobulbar block. *Anesthesiology.* 1989;71:845-847.
10. Javitt JC, Addiego R, Friedberg HL, Libonati MM, Leahy JJ. Brain stem anesthesia after retrobulbar block. *Ophthalmology.* 1987;94:718-724.
11. Kostadinov I, Hostnik A, Cvenkel B, Potocnik I. Brainstem anaesthesia after retrobulbar block. *Open Med (Wars).* 2019;14:287-291.
12. Aranda Calleja MA, Martínez Pueyo A, Bellido Cuellar S, García Ruíz P. Paresia de III par craneal y afectación troncoencefálica por difusión intradural de anestesia retrobulbar. *Neurología.* 2011;26:563-564.
13. Palte HD, Hoa DP, Pavon Canseco A. Surdity in the OR: an unusual case of brainstem anesthesia. *Case Rep Anesthesiol.* 2017;2017:4645381.
14. Carneiro HM, Oliveira B, Avila MP, Alves Neto O. Brainstem anesthesia after extraconal retrobulbar block: can it be avoided? Case report. *Rev Bras Anesthesiol.* 2007;57:391-400.