



Recibido: 02-09-2024  
Aceptado: 14-09-2025

## Caso clínico

# Cáncer de laringe con obstrucción de la vía aérea, resolución y bloqueo cervical superficial. Reporte de caso

*Laryngeal cancer with airway obstruction, resolution, and superficial cervical blockage. Case report*

Dr. Cristian Irvin Ham-Armenta,<sup>\*,‡</sup> Dra. Karen Ibeth Lucio-Hernández,<sup>\*,§</sup>  
Dra. Careli Gómez-Moctezuma,<sup>\*,‡</sup> Dra. María Fernanda Figueroa-Caballero,<sup>\*,§</sup>  
Dr. Horacio Olivares-Mendoza<sup>\*,‡</sup>

**Citar como:** Ham-Armenta CI, Lucio-Hernández KI, Gómez-Moctezuma C, Figueroa-Caballero MF, Olivares-Mendoza H. Cáncer de laringe con obstrucción de la vía aérea, resolución y bloqueo cervical superficial. Reporte de caso. Rev Mex Anestesiología. 2026; 49 (2): 117-120. <https://dx.doi.org/10.35366/122909>

**Palabras clave:**  
cáncer laríngeo, vía aérea difícil, laringectomía, anestesia, plexo cervical superficial.

**Keywords:**  
*laryngeal cancer, difficult airway, laryngectomy, anesthesia, superficial cervical plexus.*

**RESUMEN.** El cáncer de laringe representa aproximadamente la mitad de los tumores malignos de cabeza y cuello. Las complicaciones quirúrgicas más comunes de este tipo de cáncer son estenosis laríngea, formación de fistulas y recidiva local. Inherente a la dificultad en el manejo y abordaje de las vías respiratorias, lo cual supone un desafío para el anestesiólogo. Presentamos el caso de una emergencia oncológica en un masculino con diagnóstico de cáncer laríngeo de larga evolución y tratamiento previo, quien súbitamente presenta desaturación, dificultad respiratoria aguda y pérdida del estado de alerta debido a tumoración en laringe con obstrucción de la vía aérea.

**ABSTRACT.** Laryngeal cancer represents approximately half of malignant head and neck tumors. The most common surgical complications of this type of cancer are laryngeal stenosis, fistula and local recurrence. It entails difficulty in managing and approaching airway, which represents a challenge for the anesthesiologist. We present the clinical case of an oncological emergency in a male with a diagnosis of long-standing laryngeal cancer and previous treatment, who suddenly presents desaturation, acute respiratory distress, and loss of consciousness due to a tumor in the larynx with airway obstruction.

## INTRODUCCIÓN

El cáncer de laringe representa aproximadamente el 50% de los tumores malignos de cabeza y cuello, con una proporción de aparición en hombres y mujeres de 4:1. La frecuencia de presentación anatómica es en la glotis (59%), área supraglótica (40%) y área subglótica (1%), principalmente<sup>(1)</sup>.

Las complicaciones quirúrgicas más frecuentes del cáncer de laringe son estenosis laríngea, formación de fistulas y recurrencia local del cáncer<sup>(2)</sup>. Se ha establecido que la presencia de cáncer de laringe puede provocar dificultades en el manejo de las vías respiratorias, tanto

en términos de dificultad para la ventilación espontánea o con mascarilla facial, como para la intubación traqueal<sup>(3)</sup>. La intubación traqueal después de la inducción normal es posible si la glotis es visible mediante fibroscopía, cuando se excluyen otras posibilidades de vía aérea difícil, tales como metástasis<sup>(1)</sup>.

## CASO CLÍNICO

Paciente masculino de 71 años con diagnóstico de cáncer laríngeo, en ese momento presentaba obstrucción severa de la vía aérea, sus familiares lo encontraron somnoliento, con ausencia de estímulo verbal y doloroso, así como dificultad respiratoria.

\* Centro Médico ABC. México.

‡ Médico residente de Anestesiología.

§ Médico anestesiólogo adscrito.

### Correspondencia:

**Dr. Cristian Irvin Ham-Armenta**

**E-mail:** dr.cristian.ham@gmail.com



Fue valorado por el Servicio de Urgencias Médicas donde se activó código de emergencia: se reportó SpO<sub>2</sub> del 70% a aire ambiente, con taquipnea y hemoptisis activa. Se decidió manejo avanzado de la vía aérea con videolaringoscopia C-MAC hoja D, POGO 100%, se observó efecto de masa que ocluía el 90% de la luz traqueal, sin embargo, se logró colocar tubo endotraqueal 5.5 Fr (*Figura 1*). Posteriormente, fue trasladado a la Unidad de Terapia Intensiva donde se solicitó laringectomía total.

El paciente contaba con diagnóstico de hipertensión arterial sistémica tratada con metoprolol, trombosis venosa profunda y trombosis pulmonar de un mes de evolución, bajo tratamiento con rivaroxabán. Cáncer de laringe diagnosticado en 2004; en 2009 se realizó disección radical de masa laríngea y radioterapia (se desconoce número de sesiones); en 2016 presentó recurrencia clínica, requiriendo disección radical de cuello y radioterapia. Así como colecistectomía laparoscópica en 2012, y plastia laríngea por estenosis dos meses antes del padecimiento actual.

Se interconsultó con el Servicio de Oncología quien en consenso con médico tratante se optó por realizar laringectomía total. Con el paciente en la Unidad de Cuidados Intensivos, se efectuó sedoanalgesia con propofol 90-110 µg/kg/min, fentanyl 0.48 µg/kg/min, dexmedetomidina 0.7 µg/kg/min, escala de agitación-sedación Richmond (RASS, por sus siglas

en inglés) -3, índice bispectral (BIS) 40-45, pupilas isométricas, hiporreflécticas, 2 mm de diámetro. En esos momentos el paciente requirió soporte vasopresor a base de norepinefrina 0.09 µg/kg/min y vasopresina 0.03 UI/kg/h, mantuvo presión arterial de 125/64 mmHg y frecuencia cardíaca de 70-80 lpm. Asimismo, se encontraba bajo ventilación mecánica invasiva en modo volumen control, con Vti 350, PEEP 6, Ti 1.0, FiO<sub>2</sub> 37%, logrando saturación de 98% por oximetría de pulso, campos pulmonares con adecuada entrada y salida de aire, sin agregados, sonda de gastrostomía a derivación con escasos restos hemáticos, abdomen blando, depresible, sin respuesta dolorosa a la palpación.

Debido a los antecedentes del paciente, a su llegada a quirófano, se optó por una anestesia general combinada, se continuó con parámetros ventilatorios y se conectó a máquina de anestesia, administrando sevoflurano 1.0 Vol%, propofol 30 µg/kg/min hasta la suspensión del mismo, fentanyl 0.16 µg/kg/min, se suspendió dexmedetomidina, rocuronio 50 mg intravenosos. Con el paciente estable, se insonó sobre la cara lateral del cuello y se realizó bloqueo de plexo cervical superficial bilateral ecoguiado con aguja stimplex 50 mm, se administraron 5 mL de ropivacaína 0.2% de forma bilateral sin incidentes (*Figuras 2 y 3*).

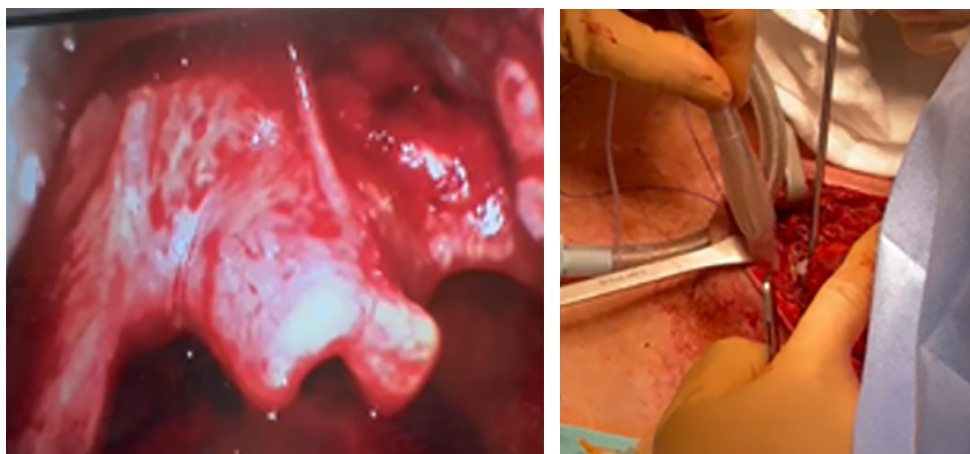
Durante el evento transanestésico se realizó intubación transtraqueal sin incidentes (*Figuras 2 y 4*); luego, se efectuó laringectomía total más colocación de cánula de traqueostomía. Finalizó el procedimiento anestésico-quirúrgico logrando la resección total (*Figura 5*) con disminución de los requerimientos anestésicos, así como la suspensión de vasopresina y la disminución al mínimo de los requerimientos de norepinefrina. Se trasladó al paciente a la Unidad de Terapia Intensiva bajo sedación endovenosa con propofol 50 µg/kg/min y fentanyl 0.16 µg/kg/min.

Durante las primeras 24 horas postoperatorias, se realizó ventana neurológica con adecuada respuesta analgésica, a excepción de agitación psicomotriz. A las 48 horas se observó



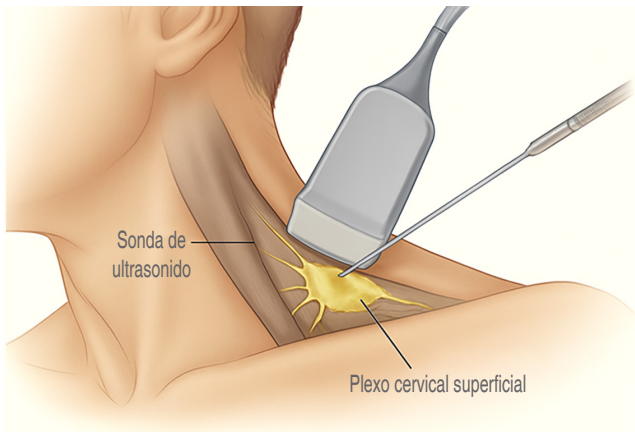
**Figura 1:**

Código QR para redirección de video. Videolaringoscopia C-MAC.

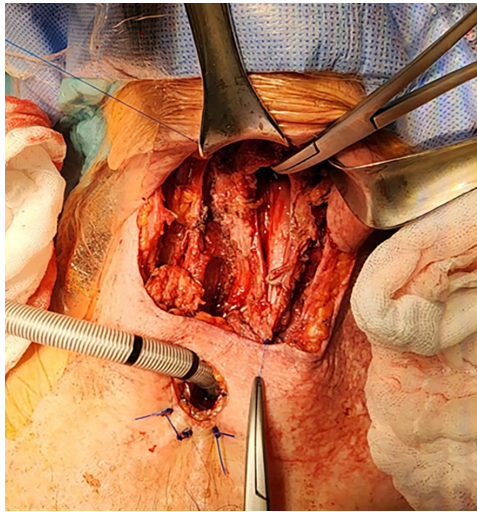


**Figura 2:**

Intubación transtraqueal.



**Figura 3:** Bloqueo de plexo cervical superficial (generado con IA).



**Figura 4:** Intubación transtraqueal.

franca mejoría del paciente, logrando ventilación espontánea para continuar su progresión clínica.

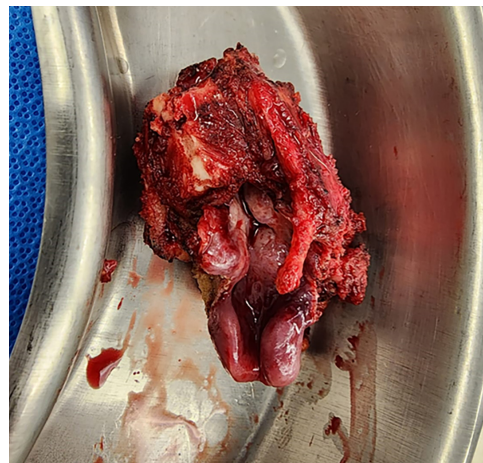## DISCUSIÓN

La laringectomía total es la extirpación quirúrgica de la laringe. Christian Albert Theodor Billroth lo realizó por primera vez en un paciente con cáncer de laringe en Viena el 31 de diciembre de 1873<sup>(4)</sup>. Los síntomas potenciales de un paciente con cáncer de laringe son ronquera, disnea y disfagia<sup>(5)</sup>. Un término importante en el contexto de este tipo de pacientes es «laringectomía de rescate», utilizado originalmente para la laringectomía realizada por fracaso del tratamiento con radio(quimio)terapia primaria en curso. Aunque no es estrictamente exacto, se utiliza con frecuencia para los procedimientos quirúrgicos necesarios para las

recurrencias después de la radio(quimio)terapia o la cirugía oncológica (combinada)<sup>(6)</sup>. Es un procedimiento cruento que se lleva a cabo para preservar un mejor control de la vía aérea; sin lugar a duda, estos pacientes suelen ser un reto para el anestesiólogo.

Ante estas situaciones el abordaje de la vía aérea debe ser con el mayor cuidado posible, los tumores de las vías respiratorias superiores pueden obstruir las vías respiratorias a través de tres mecanismos: inflamación, sangrado y/o bloqueo físico<sup>(7)</sup>. Estas emergencias oncológicas de las vías respiratorias son poco frecuentes, pero pueden requerir traqueotomías de emergencia u otras formas de tratamiento inmediato de las vías respiratorias<sup>(8)</sup>. La analgesia preventiva con anestesia regional es un método utilizado para mejorar el manejo del dolor postoperatorio por medio de bloqueo del plexo cervical superficial, se ha utilizado para cirugías de cuello permitiendo una mejor evolución postoperatoria y mayor adaptación del paciente al evento quirúrgico<sup>(9,10)</sup>.

El plexo cervical está formado por las ramas anteriores de los cuatro nervios cervicales superiores y se encuentra profundo a la fascia prevertebral en el escaleno medio. Se infiltra anestesia local en el punto nervioso, anestesiando cuatro ramas superficiales del plexo cervical: el nervio occipital menor, el auricular mayor, el cervical transverso y el supraclavicular. La distribución de estos nervios incluye el cuello anterior y lateral, así como las áreas pre y postauriculares<sup>(11)</sup>. El bloqueo de plexo cervical superficial es un bloqueo subcutáneo de los nervios del cuello anterolateral. La distribución sensorial del bloqueo del plexo cervical superficial y profundo es similar, sin embargo, el bloqueo del plexo cervical superficial tiene menos complicaciones<sup>(12,13)</sup>. Los eventos adversos relacionados con el bloqueo de plexo cervical superficial son los siguientes:



**Figura 5:** Laringectomía total.

1. Reacción alérgica a la solución anestésica local.
2. Toxicidad del anestésico local.
3. Inyección intravascular accidental de local anestésico.
4. Hematoma en el sitio de punción.
5. Paresia de miembros superiores.
6. Síndrome de Horner.
7. Parálisis del nervio frénico.

Cada evento adverso tiene menos del 1% de probabilidad de ocurrir<sup>(11)</sup>.

Martusevicius y colaboradores realizaron un estudio en 60 pacientes con bloqueo de plexo cervical superficial donde observaron que no provoca debilidad en el brazo o dificultad para respirar<sup>(14)</sup>. En el estudio de Tran y colegas, a pesar de la deposición de anestésico local en el esternocleidomastoideo y los músculos escalenos bajo guía ecográfica, no se observaron casos de bloqueo involuntario del plexo braquial, síndrome de Horner o disnea<sup>(15)</sup>. Los beneficios previstos del bloqueo de plexo cervical superficial incluyen un mejor control del dolor postoperatorio, lo que da como resultado una disminución de la estancia hospitalaria, menores necesidades de opioides y una mejor experiencia global del paciente<sup>(11,16)</sup>.

## CONCLUSIONES

Los tumores de laringe en su forma de obstrucción grave de la vía aérea son infrecuentes, sin embargo, al momento de presentarse de manera súbita, son una clara emergencia que puede finalizar en el colapso de la vía aérea, por lo que obtener una vía aérea segura resulta indispensable, manteniendo la calma y manteniendo al paciente despierto para poder continuar con los márgenes de seguridad correctos, garantizando su estabilidad hemodinámica.

La analgesia postoperatoria puede mejorar la progresión y supervivencia del paciente con tumores de las vías aéreas, logrando la reducción en el consumo de opioides y, de esta manera, tener un mejor control del automatismo ventilatorio.

En el caso presentado, al ser un paciente de alto riesgo y con comorbilidades, se llevó a cabo un procedimiento de intubación vigil en el área de urgencias, asegurando la vía

aérea, para posteriormente recurrir a una laringectomía de salvamento, brindándole al paciente una oportunidad de mejorar su supervivencia.

## REFERENCIAS

1. Zhang X, Cavus O, Zhou Y, Dusitkasem S. Airway management during anesthetic induction of secondary laryngectomy for recurrent laryngeal cancer: three cases of report and analysis. *Front Med (Lausanne)*. 2018;5:264.
2. van der Putten L, de Bree R, Kuik DJ, Rietveld DH, Buter J, Eerenstein SE, et al. Salvage laryngectomy: oncological and functional outcome. *Oral Oncol*. 2011;47:296-301. doi: 10.1016/j.oraloncology.2011.02.002.
3. Naruse S, Ishii Y, Nagata Y, Yasumi Y. Difficult airway management in a man with large pharyngeal tumor. *Masui*. 2011;60:451-453.
4. Kramp B, Dommerich S. Tracheostomy cannulas and voice prosthesis. *GMS Curr Top Otorhinolaryngol Head Neck Surg*. 2009;8:Doc05.
5. Steuer CE, El-Deiry M, Parks JR, Higgins KA, Saba NF. An update on larynx cancer. *CA Cancer J Clin*. 2017;67:31-50.
6. Agrawal N, Goldenberg D. Primary and salvage total laryngectomy. *Otolaryngol Clin North Am*. 2008;41:771-780, vii.
7. Ernst A, Feller-Kopman D, Becker HD, Mehta AC. Central airway obstruction. *Am J Respir Crit Care Med*. 2004;169:1278-1297.
8. Chida Y, Inokuchi R, Kikuchi H, Shinohara K. Airway obstruction caused by retro-laryngeal carcinosarcoma. *BMJ Case Rep*. 2019;12:e230302. doi: 10.1136/bcr-2019-230302.
9. Mayhew D, Sahgal N, Khirwadkar R, Hunter JM, Banerjee A. Analgesic efficacy of bilateral superficial cervical plexus block for thyroid surgery: meta-analysis and systematic review. *Br J Anaesth*. 2018;120:241-251.
10. Kim JS, Ko JS, Bang S, Kim H, Lee SY. Cervical plexus block. *Korean J Anesthesiol*. 2018;71:274-288.
11. Mulcahy MJ, Elalngam T, Jang K, D'Souza M, Tait M. Bilateral cervical plexus block for anterior cervical spine surgery: study protocol for a randomised placebo-controlled trial. *Trials*. 2021;22:424.
12. Koshy RC, Thankamony H. Superficial cervical plexus block for urgent tracheostomy. *Indian J Anaesth*. 2019;63:65-66.
13. Elsherbiny NM, Elebieby MGM, Badran AE, Mohammed MN. Superficial and deep cervical plexus blocks versus patient-controlled analgesia in total laryngectomy; a randomized trial. *Pain Manag*. 2025;15:845-853. doi: 10.1080/17581869.2025.2552633.
14. Martusevicius R, Swiatek F, Joergensen LG, Nielsen HB. Ultrasound-guided locoregional anaesthesia for carotid endarterectomy: a prospective observational study. *Eur J Vasc Endovasc Surg*. 2012;44:27-30.
15. Tran DQ, Dugani S, Finlayson RJ. A randomized comparison between ultrasound-guided and landmark-based superficial cervical plexus block. *Reg Anesth Pain Med*. 2010;35:539-543.
16. Herring AA, Stone MB, Frenkel O, Chipman A, Nagdev AD. The ultrasound-guided superficial cervical plexus block for anesthesia and analgesia in emergency care settings. *Am J Emerg Med*. 2012;30:1263-1267. doi: 10.1016/j.ajem.2011.06.023.