



Caso clínico

Recibido: 13-12-2024
Aceptado: 09-04-2025

Uso de ácido tranexámico en resección de sarcoma de Ewing. Caso clínico

Use of tranexamic acid in Ewing's sarcoma resection. Clinical case

Dra. Mariluz Soto-Vargas*,† Dr. Ricardo Serrano-Tamayo*,§

Citar como: Soto-Vargas M, Serrano-Tamayo R. Uso de ácido tranexámico en resección de sarcoma de Ewing. Caso clínico. Rev Mex Anestesiol. 2026; 49 (2): 130-133. <https://dx.doi.org/10.35366/122912>

Palabras clave:

ácido tranexámico,
sarcoma de Ewing,
hemorragia, coagulopatía.

Keywords:

tranexamic acid, Ewing's
sarcoma, bleeding,
coagulopathy.

RESUMEN. El sarcoma de Ewing se presenta con mayor frecuencia entre los 11 y 13 años de edad. Se caracteriza por un alto suministro vascular y requiere manejo tanto clínico como quirúrgico. El ácido tranexámico se ha utilizado como terapia farmacológica para el control de hemorragias al inhibir el sistema fisiológico de la fibrinólisis, evitando la degradación de la fibrina y brindando así beneficios en el manejo anestésico. Se presenta el caso de un paciente masculino de 13 años con diagnóstico de sarcoma de Ewing en parrilla costal, sometido de forma programada a tumorectomía. Se identificó sangrado permisible límite, ya que en la valoración preanestésica se registraron laboratorios preoperatorios con hemoglobina de 10.6 g/dL, contando con un sangrado permisible de 200 mL; asimismo, se clasificó como Johns Hopkins IV (correspondiente a un sangrado mayor a 1,500 mL) al prever la resección de parrillas costales y tejidos blandos involucrados con el tumor. Se decidió administrar 1 g de ácido tranexámico diluido en 100 mL de solución salina, 40 minutos antes del inicio del evento quirúrgico, administrados durante 10 minutos, con el objetivo de disminuir hemorragias trans y postquirúrgicas, así como favorecer una mayor estabilidad hemodinámica. Como resultado, se logró reducir el sangrado quirúrgico un 53% respecto al previsto por la clasificación de Johns Hopkins (1,500 mL), acompañado de estabilidad hemodinámica sin necesidad de vasopresores. La evidencia científica relacionada con el uso del ácido tranexámico ha sido estudiada en el ámbito del trauma; sin embargo, es limitada en pacientes sometidos a cirugía electiva. En este contexto, su uso nos brinda una gran oportunidad, ya que conocer sus beneficios permite utilizarlo de forma preventiva con el objetivo de evitar la aparición de coagulopatía y reducir la pérdida sanguínea.

ABSTRACT. Ewing's sarcoma most commonly presents between the ages of 11 and 13. It is characterized by a rich vascular supply and requires both clinical and surgical management. Tranexamic acid has been used as pharmacological therapy for hemorrhage control by inhibiting the physiological fibrinolysis system, preventing fibrin degradation and thus providing benefits in anesthetic management. We present the case of a 13-year-old male patient diagnosed with Ewing's sarcoma of the rib cage, who underwent elective lumpectomy. Borderline permissible bleeding was identified, as preoperative laboratory results showed a hemoglobin level of 10.6 g/dL, with a permissible blood loss of 200 mL; furthermore, it was classified as Johns Hopkins IV (corresponding to a blood loss greater than 1,500 mL) due to the anticipated resection of the rib cage and soft tissues involved with the tumor. It was decided to administer 1 g of tranexamic acid diluted in 100 mL of saline solution, 40 minutes before the start of the surgical procedure, over 10 minutes, with the aim of reducing intra- and postoperative bleeding, as well as promoting greater hemodynamic stability. As a result, intraoperative bleeding was reduced by 53% compared to the prediction based on the Johns Hopkins classification (1,500 mL), accompanied by hemodynamic stability without the need for vasopressors. Scientific evidence related to the use of tranexamic acid has been studied in the field of trauma; however, it is limited in patients undergoing elective surgery. In this context, its use presents a great opportunity, since knowing its benefits allows for its preventive use to avoid the development of coagulopathy and reduce blood loss.

* Centro Médico Nacional
20 de Noviembre. Ciudad
de México, México.

† ORCID:
0009-0005-2380-8306

§ ORCID:
0000-0003-2539-8863

Correspondencia:

Dra. Mariluz Soto-Vargas

E-mail: mariluzv28@
gmail.com



INTRODUCCIÓN

El sarcoma de Ewing es el segundo tipo más común de cáncer óseo en niños y adultos jóvenes. Estos tumores se caracterizan por presentar un alto suministro vascular. El ácido tranexámico reduce hasta un 25% las hemorragias graves al inhibir la proteólisis de la fibrina mediada por la plasmina. Además, se asocia con una baja probabilidad de eventos tromboembólicos relacionados con su uso; asimismo, contribuye a evitar transfusiones sanguíneas innecesarias^(1,2) y a disminuir la incidencia de reintervenciones quirúrgicas por sangrado.

Objetivo

Con la presentación de este caso se pretende resaltar la utilidad del ácido tranexámico en la reducción de hemorragias durante cirugías electivas, especialmente en una tumorectomía secundaria a sarcoma de Ewing en un paciente pediátrico. De esta manera, se demuestra su eficacia para mantener la estabilidad hemodinámica y la baja incidencia de complicaciones asociadas a coagulopatías. Asimismo, se enfatiza que su uso –aunque está bien documentado en el contexto del trauma– presenta un alto potencial de valor en el ámbito de la cirugía electiva.

PRESENTACIÓN DEL CASO

Se trata de paciente masculino de 13 años de edad con diagnóstico de sarcoma de Ewing en parrilla costal derecha, con estatura de 1.57 metros y peso de 50.4 kilogramos.

Para el manejo anestésico se optó por anestesia general balanceada más monitoreo tipo II (invasivo). Se decidió el uso de ácido tranexámico 1 g intravenoso (IV) 40 minutos antes del procedimiento quirúrgico.

La inducción anestésica fue realizada con fentanyl 150 µg IV, lidocaína 50 mg IV, propofol 100 mg IV y bloqueo neuromuscular con rocuronio 30 mg IV.

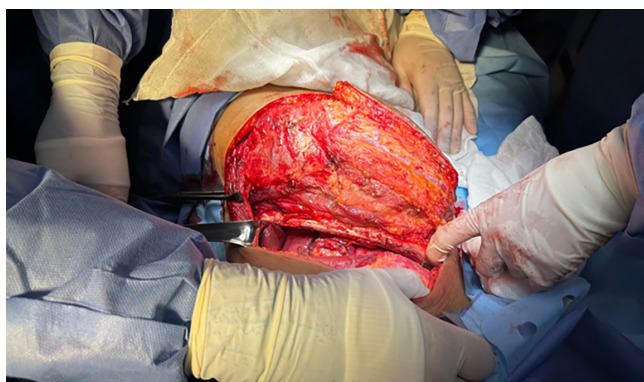


Figura 1: Exposición quirúrgica inicial de la pared torácica derecha durante la resección.

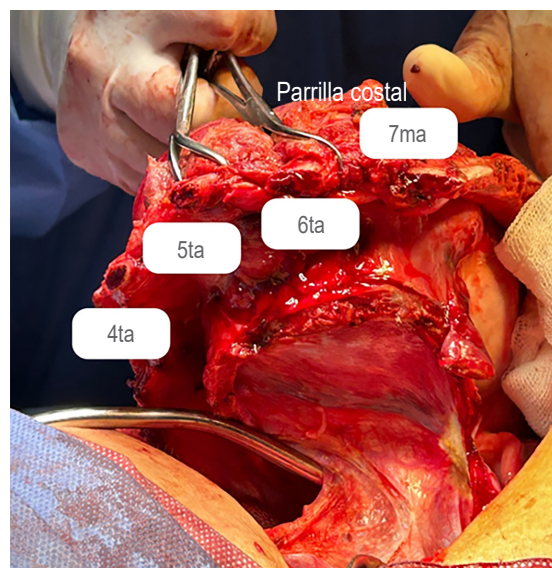


Figura 2: Pieza quirúrgica con resección de la cuarta a la séptima costilla, correspondientes al segmento de parrilla costal infiltrado por el tumor.

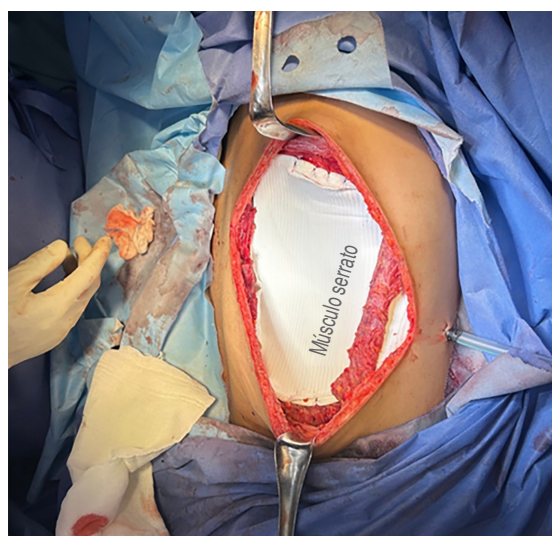


Figura 3: Reconstrucción de la pared torácica con colocación de malla Gore-Tex posterior a la resección tumoral.

Posteriormente, se realizó incisión en cara lateral del tórax derecho desde línea axilar posterior hasta línea media y borde vertebral de la escápula, no se logró preservación muscular (*Figura 1*). Luego, se efectuó la exéresis de masa tumoral que abarcaba el cuarto, quinto, sexto y séptimo espacios costales, de bordes mal definidos y consistencia firme. Durante la disección se realizó resección de la cuarta a la séptima costilla (*Figura 2*) con cizalla. Asimismo, se efectuó resección de la cúpula diafragmática derecha en su porción central, secun-

daria a infiltración tumoral, y se colocó malla Gore-Tex en la parrilla costal (*Figura 3*).

Durante el período transanestésico, el paciente permaneció hemodinámicamente estable, presentando valores promedio de tensión arterial media entre 63-85 mmHg sin apoyo vasopresor; frecuencia cardíaca de 72-83 latidos por minuto, frecuencia respiratoria de 18 respiraciones por minuto (controlada por ventilador) y SpO₂ entre 95-98%. Con respecto al mantenimiento anestésico se administró sevoflurano 1.5-2 vol%, fentanyl total 1,253 µg para una concentración plasmática de 4.5 ng/mL y rocuronio total 70 mg IV. Los fármacos adyuvantes fueron paracetamol (1 g IV), calcio (1 g IV) y ondansetrón (6 mg IV).

La hemoglobina y el hematocrito iniciales obtenidos por gasometría fueron de 9.7 g/dL y 32.1%, respectivamente. Los valores finales de estos mismos parámetros fueron de 11.1 g/dL y 34.4%, respectivamente.

En cuanto al balance hídrico: ingresos totales: 3,550 mL (cristaloides 3,050 mL y concentrados eritrocitarios 500 mL); egresos totales: 3,640 mL (sangrado total 880 mL, uresis cuantificada por sonda Foley 1,350 mL para una tasa de 3.7 mL/kg/h). Balance total: -90 mL.

En total se transfundieron dos concentrados eritrocitarios (esto se decidió tras cuantificar el sangrado permisible alcanzado).

Finalmente, el paciente permaneció en terapia intensiva durante un día para vigilancia postquirúrgica y posteriormente ingresó a piso de cirugía pediátrica, con adecuada evolución hemodinámica y sin requerir transfusión adicional de hemoderivados.

DISCUSIÓN

Respecto a los tumores de Ewing se sabe que utilizan tres estrategias principales para desarrollar y mantener su suministro vascular: angiogénesis, vasculogénesis y el mimetismo vascular de las células tumorales⁽³⁾; por dichas características

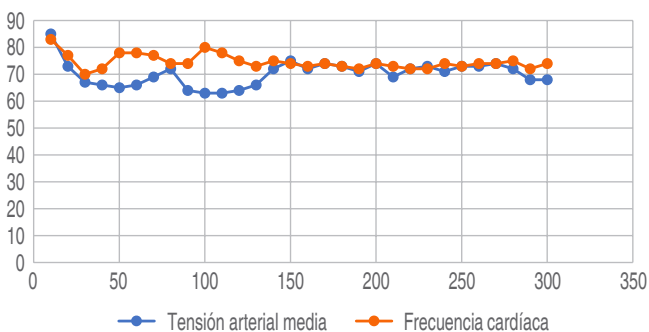


Figura 4: Comportamiento transoperatorio de la tensión arterial media y la frecuencia cardíaca durante el procedimiento quirúrgico.

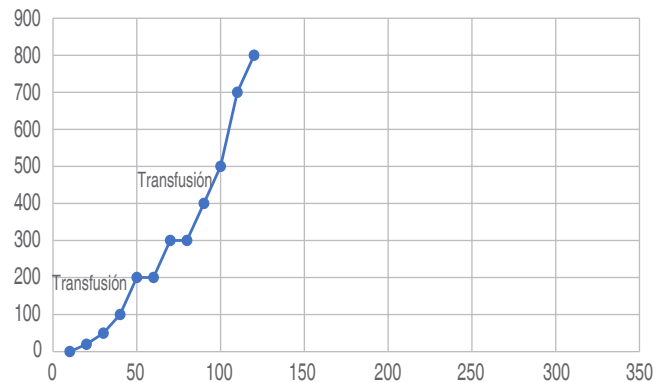


Figura 5: Sangrado acumulado transoperatorio y momento de transfusión de concentrados eritrocitarios durante la resección tumoral.

es esperado un sangrado transquirúrgico importante. Se ha documentado que el sitio de resección del tumor primario es el lugar de sangrado más común, seguido del sangrado intratorácico, ambos asociados con el acto quirúrgico, además de presentar riesgo de sangrado postquirúrgico⁽³⁾.

Ante la cirugía electiva, se tenía prevista una hemorragia de aproximadamente 1,500 mL y un sangrado permisible reducido, la administración de ácido tranexámico en este caso clínico fue trascendente, pues en el período transanestésico los signos vitales reportados mostraron estabilidad con una tensión arterial media sostenida y una frecuencia cardíaca dentro de límites aceptables (*Figura 4*); asimismo, se presentó una disminución significativa del sangrado tras la administración de dicho medicamento (*Figura 5*) gracias a su sistema fisiológico evitando la degradación de fibrina, lo que lleva a la formación de trombos de mayor calidad.

Este caso clínico encuentra su sostén en la evidencia de dos grandes estudios que forman base de evidencia para la terapia antifibrinolítica empírica con ácido tranexámico: ensayo CRASH-2 y estudio MATTERS. En ambos concluyen que el uso de ácido tranexámico reduce significativamente la mortalidad, tanto la global como la específicamente ligada a la pérdida sanguínea severa, además, otorga mayor supervivencia y menor coagulopatía^(4,5). Como se documentó anteriormente, el ácido tranexámico fue administrado de manera oportuna, alineándose a las mejores prácticas clínicas.

Una de las grandes ventajas fue identificar el momento óptimo para la administración del ácido tranexámico, considerando la magnitud del sangrado; de igual manera, la monitorización constante nos permitió evaluar los beneficios de su uso. Este fármaco no sólo contribuyó al control del sangrado, sino que también disminuyó la necesidad de uso de apoyo aminérgico y transfusiones masivas, lo que podría reducir el riesgo de complicaciones asociadas como sobrecarga de volumen o reacciones transfusionales.

CONCLUSIONES

El sarcoma de Ewing es una enfermedad recurrente en niños y adultos jóvenes en la que se espera un sangrado trans y postoperatorio importante por su vasculatura propia y su fisiopatología de base. Múltiples revisiones bibliográficas y ensayos clínicos se han pronunciado a favor del ácido tranexámico. El ensayo CRASH-2 y el estudio MATTERS se realizaron en el contexto de trauma (cirugías no electivas), en ambos se observaron mayores beneficios al administrar ácido tranexámico durante las tres primeras horas posteriores a la lesión. En nuestro caso, demostró ser una intervención eficaz para controlar el sangrado y mejorar la estabilidad hemodinámica del paciente, esto demuestra su relevancia en contextos donde la estabilidad hemodinámica es crítica y refuerza la necesidad de protocolos bien

estudiados para su administración temprana en pacientes sometidos a cirugías electivas.

REFERENCIAS

1. UK Royal Colleges Tranexamic Acid in Surgery Implementation Group; Grocott MPW, Murphy M, Roberts I, Sayers R, Toh CH. Tranexamic acid for safer surgery: the time is now. *Br J Anaesth.* 2022;129:459-461.
2. Colomina MJ, Contreras L, Guilabert P, Koo M, M Ndez E, Sabate A. Clinical use of tranexamic acid: evidences and controversies. *Braz J Anesthesiol.* 2022;72:795-812.
3. Kaptein FHJ, Stals MAM, Evenhuis RE, Gelderblom H, Huisman MV, Karis DSA, et al. Risk of venous thromboembolism and major bleeding in the clinical course of osteosarcoma and Ewing sarcoma. *Thromb Res.* 2023;221:19-25.
4. Levy JH, Koster A, Quinones QJ, Milling TJ, Key NS. Antifibrinolytic therapy and perioperative considerations. *Anesthesiology.* 2018;128:657-670.
5. Cannon JW. Hemorrhagic Shock. *N Engl J Med.* 2018;378:370-379.