

ASPECTOS NEUROPSICOLÓGICOS DE LAS ATAXIAS ESPINOCEREBELOSAS AUTOSÓMICO DOMINANTES

Marcela Fragoso-Benítez*, Astrid Rasmussen**

SUMMARY

Autosomal dominant spinocerebellar ataxias (ADCA) have always been difficult to classify because of their inter and intrafamilial heterogeneity. Initially, late onset ataxias were classified by Harding in 1983, dividing them into autosomal dominant ataxias, other progressive dominant diseases, episodic ADCA and late onset autosomal recessive ataxia. This classification takes into consideration major clinical aspects for the autosomal dominant ataxias: ADCA type I includes ophtalmoplegia, optic atrophy and extrapyramidal signs additional to the cardinal feature of ataxia; ADCA type II includes patients with ataxia, plus pigmentary macular degeneration, and extrapyramidal signs; ADCA type III corresponds to a "pure" cerebellar syndrome, usually with onset after the fifth decade of life. Although this classification is still applied in the clinical setting, a more recent classification has been developed since 1991, when the first of the sixteen different types of ADCA described so far, was characterized at the molecular level. This genotype-based classification is the most widely accepted at the present time, and each disorder is identified by the abbreviation of spinocerebellar ataxia (SCA) and an Arabic numeral corresponding to the number of *locus* discovered for each disorder. At this point, the etiologic diagnosis depends on the results of the molecular testing for SCAs; however the full panel of tests is costly, therefore, the clinical features accompanying ataxia are very important for the differential diagnosis. For example patients with SCA1, 2, 3, 4, 8, 10, 11, 12, 13, 14 and 17 have clinical features of ADCA type I, patients with ADCA type II will in the vast majority of cases have mutations in SCA7. SCA5, 6, 11, 15 and 16 have "pure" cerebellar syndromes (ADCA type III). Some of the SCAs also have signs or symptoms that lead to a high suspicion of the causative gene involved: SCA10 should be considered in any patient with ataxia plus seizures and/or psychiatric disturbances; SCA7 is the cause of ataxia plus blindness in more than 90% of cases.

A less explored, but not less important issue, is the scope of the psychological and psychiatric disturbances that many ataxia patients suffer. Dementia has been reported in most SCAs, however, it seems to be more frequent in SCA2 and SCA10 patients, and is also prominent in the early onset cases of SCA7; SCA13 is accompanied by mental retardation and a wide array of personality

disorders severe depression and anxiety are described in SCA10 and SCA17 patients. The underlying cause for the cognitive and emotional changes is unclear; two hypotheses are being entertained: that the damage to the cerebellum is responsible (in the light of reports of involvement of the cerebellum in cognitive roles); or that it is an adaptative response to a chronic and progressive disease.

The genes for SCA1-3, SCA6-8, SCA10, SCA12 and SCA17 have been cloned and the causative mutation identified. The SCAs are due to expansions of microsatellite repeats either in the coding or non-coding regions of the genes. Repeat expansion disorders are characterized by the clinical phenomenon of anticipation—earlier onset and more severe symptoms in successive generations—and, in most cases, show an autosomal dominant inheritance pattern. Most of the SCAs are due to a triplet repeat expansion in the gene's coding region, usually a CAG repeat, that is translated into an apparently toxic polyglutamine tract in the protein. Some other SCAs are due to expansions in untranslated regions of the gene, for example, SCA8, which is caused by a non-translated CGG repeat expansion, and SCA10 which presents a pentanucleotide (ATTCT) expansion in an intron. The different mutational mechanisms suggest a new perspective not only for the ADCAs, but for other repeat expansion disorders and probably other neurodegenerative diseases. This is supported by the findings in Myotonic Dystrophy type 2, which is caused by a tetranucleotide repeat expansion. Probably there is more than one pathogenetic mechanism in these disorders, one for the types due to CAG repeat expansions and another for the mutations in non-coding regions of the genes. We describe briefly the mechanisms proposed so far.

In our review, we summarize the clinical features of the SCAs, suggest that the diagnosis of an individual affected by SCA should be based on genotype and phenotype correlations and also, propose a diagnostic algorithm for ataxic patients, including non-hereditary and recessive cases in order to ease differential diagnosis.

Some ethical concerns regarding management—as there is not, by now, any effective curative treatment, and the available ones are inefficient and expensive making them inaccessible to most of patients—; genetic testing—which should be ordered after clinical and epidemiological considerations, in order to reduce the number of molecular tests—, genetic counseling, and the possibility of predictive testing, are also outlined.

*Facultad Mexicana de Medicina, Universidad La Salle.

**Laboratorio de Oncogenética, Instituto Nacional de Neurología y Neurocirugía Manuel Velasco Suárez.

Correspondencia: Dra. Astrid Rasmussen. Laboratorio de Oncogenética, Instituto Nacional de Neurología y Neurocirugía. Insurgentes Sur 3877, La Fama 14269 México, D.F. Tel. (55)5606 3822 ext. 2002, e-mail: astridrasmussen@prodigy.net.mx

Recibido primera versión: 15 de enero de 2002. Segunda Versión: 27 de marzo de 2002. Aceptado: 4 de julio de 2002.

Key words: Autosomal Dominant Spinocerebellar Ataxia (ADCA), molecular diagnosis, nucleotide expansion, pathogenesis, genetic counseling.

RESUMEN

Las ataxias espinocerebelosas autosómico dominantes (SCA) siempre han sido difíciles de clasificar debido a la heterogeneidad fenotípica inter e intra familiar que existe. En un principio, las ataxias de inicio tardío fueron clasificadas por Harding en 1983, quien las dividió en ataxias autosómico dominantes, otros padecimientos dominantes progresivos, ataxias episódicas y ataxias autosómico recesivas de inicio tardío. La clasificación de Harding para las ataxias espinocerebelosas autosómico dominantes (ADCA), emplea un criterio clínico. El subgrupo ADCA I, incluye oftalmoplejía, atrofia óptica y signos extrapiramidales además de la ataxia; en ADCA II se incluye a los pacientes que, además de ataxia y signos extrapiramidales, presentan degeneración macular, mientras que el subgrupo ADCA III corresponde a casos de ataxia "pura" cuyo inicio se presenta con más frecuencia después de la quinta década de la vida. Aunque esta clasificación aún se emplea en la clínica, una clasificación más reciente fue propuesta a partir de 1991, cuando se descubrió la etiología molecular del primero de los dieciséis tipos de ADCA. Esta última clasificación, basada en el genotipo, es la más aceptada hasta la fecha; cada tipo diferente se nombra con la abreviación SCA—de acuerdo a las siglas en inglés para ataxia espinocerebelosa— más el número arábigo correspondiente al número de *locus* descrito para cada tipo. Hasta el momento, el diagnóstico etiológico depende de los resultados de las pruebas moleculares para SCAs, pero, dado que el panel completo de pruebas es altamente costoso, deben considerarse las características clínicas que acompañan a la ataxia para un diagnóstico diferencial. Por ejemplo, los pacientes con SCA1, 2, 3, 4, 8, 10, 11, 12, 13, 14 y 17 presentan características clínicas correspondientes a ADCA I; aquéllos con ADCA II presentan por lo general, mutaciones de SCA7; mientras que SCA5, 6, 11, 15 y 16 son ataxias "puras", lo que corresponde a ADCA III. Algunos tipos de SCAs van acompañados de signos y síntomas que pueden sugerir el gen involucrado: se debe considerar SCA10 en pacientes que, además de ataxia, padezcan epilepsia y/o alteraciones psiquiátricas; SCA7, por otro lado, es causa de ataxia y ceguera en más de 90% de los casos.

Uno de los aspectos clínicos menos explorado, pero muy importante se refiere a las alteraciones psicológicas y psiquiátricas observadas en muchos pacientes con ataxia. En la mayoría de los tipos de SCAs se ha encontrado demencia, aunque parece ser más frecuente en pacientes con SCA2 y SCA10, así como en casos de inicio temprano de SCA7. La SCA 13, se acompaña de retraso mental y, conforme a otros ejemplos, de una gama muy variada de trastornos de la personalidad; depresión y ansiedad se han descrito en pacientes con SCA10 y SCA17. Aún no está clara la causa de estos cambios cognoscitivos y emocionales; aunque se ha propuesto dos hipótesis: una de éstas se sustenta en la posibilidad de que el cerebelo tenga funciones cognoscitivas e identifica a la atrofia como posible causante; la otra postula que se trata de un mecanismo de adaptación a una enfermedad crónica y progresiva.

Para la SCA 1-3, 6-8, 10, 12 y 17 ya se han clonado los genes e identificado las mutaciones causales. Las SCAs son consecuencia de expansiones de repetidos, ya sea en regiones codificadoras del gen o fuera de éstas. Las enfermedades por expansión se caracteri-

zan por el fenómeno de anticipación —en el que los síntomas se presentan más temprano y más severamente en generaciones sucesivas— y, en la mayoría de los casos, presentan patrones de herencia autosómico dominantes. La mayoría de las SCAs son resultado de una expansión en la región codificadora del gen, frecuentemente un repetido CAG, que se traduce en la proteína a un tracto de poliglutamina aparentemente tóxico. Otras SCAs se deben a expansiones en regiones no traducidas del gen; por ejemplo, SCA8 causada por un repetido CGG en una región no traducida o, SCA10 en la que el pentanucleótido ATTCT se encuentra expandido en un intrón. Los diferentes tipos de mutación sugieren la necesidad de contemplar desde una nueva perspectiva no sólo las ADCA, sino también otras enfermedades por expansión, e inclusive, ciertas enfermedades degenerativas del sistema nervioso. Esto se apoya en hallazgos en la Distrofia Miotónica tipo 2, causada por la expansión de un tetranucleótido repetido. Los mecanismos patogénicos son, probablemente, más de uno, para los tipos debidos a un expandido CAG y para aquellos tipos debidos a mutaciones fuera de la región codificadora. Describimos brevemente los mecanismos que se han propuesto.

En esta revisión contemplamos las características clínicas de los diferentes tipos de SCAs; sugerimos que el diagnóstico de un individuo tenga como base la correlación fenotipo-genotipo y proponemos un algoritmo para dicho diagnóstico.

Se menciona también, algunos aspectos éticos para el manejo—hasta la fecha, no existe un tratamiento efectivo y los que se encuentran disponibles son costosos, ineficientes, y prácticamente inaccesibles para la mayoría de los pacientes—; y para el consejo genético: las pruebas moleculares deberán solicitarse después de tomar en consideración las características clínicas y los aspectos epidemiológicos, a fin de reducir el número de pruebas y las posibilidades de diagnóstico predictivo.

Palabras clave: Ataxias Espinocerebelosas (SCA), diagnóstico molecular, expansión de nucleótidos, patogénesis, consejo genético.

INTRODUCCIÓN

Se denomina ataxia a la incapacidad para coordinar los movimientos voluntarios, marcha y postura(41); lo que condiciona que el paciente se mueva lentamente, a la vez que procura corregir y mantener la dirección de sus movimientos. Debido a que la base anatómo-patológica de las ataxias autosómico dominantes se sitúa en el cerebelo, se debe considerar que también se pueden encontrar alteradas otras funciones del mismo como la propiocepción, el equilibrio y el tono muscular (41). El ocasional deterioro cognoscitivo y/o conductual de los pacientes apoya la hipótesis de las funciones cognoscitivas en el cerebelo, al considerar que en 1994 Kish y cols. (12) demostraron que la mayor deficiencia en las pruebas neuropsicológicas se encuentra en relación con estadios más avanzados del padecimiento. De hecho, aún se está tratando de establecer si el déficit cognoscitivo de los pacientes con síndrome cerebeloso es secundario a la disfunción motora, si está relacio-

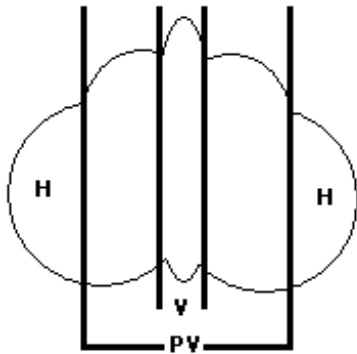


Fig. 1. Esquema de la división del cerebelo en corte longitudinal (H= hemisferios, V= vermis, PV= paravermis).

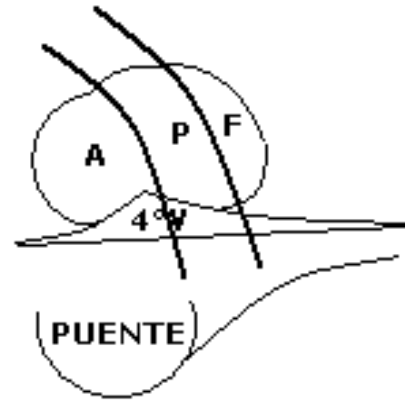


Fig. 2. Esquema de la división del cerebelo en corte transversal (A= anterior, P= posterior, F= floculo nodular, 4ºV= cuarto ventrículo)

nado con disfunción cognoscitiva focal frontal, si el daño es más extenso o bien, si la falla en las pruebas neuropsicológicas se debe a otros factores tales como depresión, baja motivación de los pacientes o dificultades técnicas.

La ataxia y los signos adicionales que se encuentran en cada uno de los tipos de ataxias espinocerebelosas tienen una base anatómica muy definida; sin embargo, aún no se sabe el por qué de su diversidad clínica; es decir qué factores influyen para que un tipo de SCA presente uno u otro signo y no siempre un síndrome pancerebeloso. Para la correlación de la anatomía con la clínica se ha propuesto la división del cerebelo conforme a tres criterios: el anatómico, el funcional y el filogenético (1).

Anatómicamente se puede dividir al cerebelo por su eje transversal y por su eje longitudinal; en el longitudinal se divide en vermis, paravermis y hemisferios cerebelosos, tal como se muestra en la figura 1. En la figura 2, se muestra el corte transversal que divide al cerebelo en lóbulos: anterior, posterior y floculonodular; esta división se relaciona con el criterio funcional y filogenético. En el cuadro 1 se resumen las funciones de cada región (1).

En la mayoría de las enfermedades neurodegenerativas los estudios neuropsicológicos y neuropsiquiátricos tienen como objetivo evaluar el deterioro de

las capacidades mentales y la respuesta adaptativa a la enfermedad. Tradicionalmente, al cerebelo sólo se le han atribuido funciones motoras, sin embargo, en los últimos años se ha planteado su participación cognoscitiva y conductual, proponiéndose la teoría de un corto circuito entre el cerebelo y algunas áreas de la corteza cerebral (36). En la última década se ha propuesto la existencia de un "Síndrome afectivo-cognoscitivo cerebeloso" que engloba los cambios neuropsicológicos y neuropsiquiátricos observados en los pacientes con lesiones del cerebelo.

Los estudios en pacientes con lesiones cerebelosas aisladas han demostrado que el deterioro de las funciones mentales puede ser tan importante como para diagnosticar demencia (3). En lesiones del lóbulo posterior y vermis se encontraron cambios conductuales, notándose deficiencias de memoria, planeación, abstracción, secuenciación lógica y afecto, así como desorganización visoespacial (36).

Aunque la mayoría de los estudios se realiza en pacientes con lesiones de origen vascular, el caso de los pacientes con ADCA tipo I, por ejemplo, difiere de estos resultados. Los estudios realizados por Trojano y cols. en 1998, concluyen que, efectivamente, el deterioro cognoscitivo se relaciona con la severidad

CUADRO 1
Divisiones anatómica, filogenética y funcional del cerebelo y su relación con los signos clínicos (1)

División			Función	Consecuencias clínicas	
Filogenética	Anatómica	Funcional		Motoras	No motoras
			Tono muscular	Rigidez tipo α	
Paleo	Lóbulo anterior	Espinocerebelo	Movimiento axial y extremidades	Ataxia Disdiadococinesia	Ninguna
Neo	Lóbulo posterior	Cerebrocerebelo	Movimientos voluntarios	Asinergia Dismetría	Pensamiento, lenguaje, estrategia
			Equilibrio	Ataxia	Emociones,
			Postura	Ataxia	funciones sexuales,
Arqui	Floculonodular	Vestibulocerebelo	Movimientos oculares	Nistagmo	memoria

del cuadro clínico, pero no homogéneamente y que esto puede estar influenciado por la edad de inicio, el tipo de SCA e inclusive el número de repetidos (39). Por otro lado, la serie de pacientes del grupo de Botez-Maquard, concluye que la contribución del cerebelo en la cognición es indirecta, mientras que su intervención es directa en cuanto a la velocidad para procesar la información (2).

Quizá la contribución del cerebelo en las funciones mentales superiores, pueda demostrarse definitivamente al comprobarla en los pacientes con malformaciones congénitas que involucran el cerebelo. Por ejemplo, en los pacientes con síndrome de Joubert —agenesia parcial o total del vermis cerebeloso—, existe una frecuente asociación con autismo y deterioro cognoscitivo, así como con otras alteraciones de conducta (12). Tales datos se apoyan en los resultados encontrados en pacientes operados de tumores de la fosa posterior, en los que se describe que aquéllos con lesiones en el lóbulo derecho del cerebelo presentan alteraciones en la memoria auditiva y en el proceso del lenguaje, mientras que los que presentan lesiones en el izquierdo padecen alteraciones en la memoria visual. En estos pacientes se encontraron dos diferentes patrones: mutismo post-quirúrgico, en el que se involucran trastornos del lenguaje y, alteraciones conductuales que abarcan desde irritabilidad hasta patrones de conducta autista (32).

Debe considerarse que la aplicación de pruebas neuropsicológicas en cualquier tipo de paciente atáxico, representa un problema, ya que el deterioro de la función motriz y del lenguaje puede condicionar resultados bajos y, hasta ahora, no se han desarrollado modelos de estudio adecuados para la valoración de estos pacientes (4, 35).

CLASIFICACIÓN CLÍNICA Y MOLECULAR

La clasificación de las ataxias incluye todos aquellos padecimientos que afectan al cerebelo y que involucran una gran diversidad de padecimientos a los que se ha intentado clasificar a partir de varios criterios. Uno de los criterios más utilizados es la edad de inicio, propuesto por Harding en 1991 (9) y que incluye:

1. Ataxias congénitas no progresivas.
2. Ataxias hereditarias debidas a un error metabólico.
3. Ataxias hereditarias autosómico recesivas o de inicio temprano.
4. Ataxias hereditarias autosómico dominantes o de inicio tardío.
5. Ataxias idiopáticas de inicio tardío.

Dentro de las ataxias autosómico dominantes encontramos las ataxias espinocerebelosas, la atrofia dentorubralpáldolusiana (DRPLA) y las ataxias episódicas(EA).

Al ponderar el criterio clínico, la clasificación más aceptada para las ataxias espinocerebelosas sigue siendo la propuesta por Harding en 1983 (8), que involucra a todas las ataxias de inicio tardío y se muestra en el cuadro 2.

Anteriormente las ataxias espinocerebelosas (SCA) con inicio en edad adulta, se denominaban y clasificaban con base en los hallazgos histopatológicos en atrofia olivopontocerebelosa y atrofia cerebelo-cortical (28); una segunda clasificación se basó en las características clínicas de los pacientes(8). Sin embargo, el avance en la investigación permitió hacer una correlación fenotípica y genotípica entre los diferentes tipos de ataxias espinocerebelosas por medio del diagnóstico molecular. A partir de 1993 se ha identificado por lo menos 16 diferentes tipos de SCA; la mayoría de éstos se asocia a la expansión de un trinucleótido repetido —frecuentemente CAG y CTG(38)—; pero el caso de SCA 10 ha cambiado nuevamente el panorama de las ataxias autosómico dominantes, al identificarse un pentanucleótido expandido en un intrón (23, 31). Este hallazgo, aunado al informe del grupo de Ranum (22), sobre la expansión de un tetranucleótido repetido como causa de la Distrofia Miotónica tipo 2, implica un replanteamiento de las bases moleculares de las enfermedades neurodegenerativas o de aquéllas en las que existe fenómeno de anticipación —o sea, inicio más temprano de la enfermedad en generaciones sucesivas—, ya que, por ende, habrá que buscar como causa de este tipo de enfermedades, las expansiones de microsátélites, y no limitarse sólo a trinucleótidos.

Las SCAs se han considerado hasta ahora como un problema diagnóstico para el clínico, dada su gran heterogeneidad genética y fenotípica, e inclusive, por presentar expresividad variable intrafamiliar. El avance en la identificación de las mutaciones causales, per-

CUADRO 2
Clasificación de las ataxias de inicio tardío según Harding, 1983 (8)

Ataxias de inicio tardío

- A. Ataxia cerebelosa autosómico dominante (ADCA)
 - I. Oftalmoplejía, atrofia óptica, demencia, signos extrapiramidales. (Se incluye enfermedad de Machado-Joseph).
 - II. Retinosis pigmentaria y/o oftalmoplejía, signos extrapiramidales.
 - III. Pura de inicio posterior a los 50 años.
 - B. Otros trastornos dominantes progresivos.
 - C. ADCA periódica o intermitente.
 - D. Autosómica recesiva de inicio tardío.
-

CUADRO 3

Clasificación de las ataxias autosómico dominantes basada en el genotipo (38)

Tipo	Locus	Gen	Mutación	Rango de repetidos		Proporción ¹	Tipo ADCA	Características clínicas	Autor/Referencia
				Normal	Anormal				
1	6p22-23	SCA1	CAG	6-44	39-82	3-15%	I	Oftalmoparesia, movimientos piramidales y extrapiramidales	Orr (26)
2	12q24.1	SCA2	CAG	14-32	34-64	6-15%	I	Movimientos sacádicos lentos, calambres e hiporeflexia	Pulst(29), Sanpei (33), Imbert (13)
3	14q32.1	SCA3	CAG	12-40	56-86	30-40%	I	Oftalmoparesia, exoftalmos, fasciculaciones	Kawaguchi (15)
4	16q24-ter	-	-	-	-	7 familias	I	Arreflexia y neuropatía	Gardner (7)
5	Cen11	-	-	-	-	2 familias	III	Cuadro moderado entre SCA 1 a 4	Ranum (30)
6	19p13	CACNL1A4/α	CAG	4-18	21-30	5-15%	III	Ataxia pura	Zhuchenko (44)
7	3p12-13	SCA7	CAG	4-35	27->200	≅5%	II	Maculopatía, degeneración retiniana	David (5)
8	13q21	SCA8	CTG	16-91	107-127	-	I	Síndrome bulbar y neuropatía	Koob (20)
10	22q13-ter	SCA 10	ATTCT	10-22	1000-4500	6 familias	I	Crisis convulsivas	Matsuura (23), Rasmussen (31)
11	15q14-21.3	-	-	-	-	2 familias	III	Cuadro clínico moderado clásico	Worth (42)
12	5q31-33	PPP2R2B	CAG	<29	66-78	1 familia	I	Temblor cefálico y demencia	Holmes (11)
13	19q13.3	-	-	-	-	1 familia	I	Motoneuropatía, retraso mental	Herman-Bert (10)
14	19q13.4-qter	-	-	-	-	1 familia	I	Ataxia "pura"	Yamashita (43)
15	-	-	-	-	-	1 familia	III	Ataxia "pura" de lenta evolución	Storey (37)
16	8q22.1-24.1	-	-	-	-	1 familia	III	Ataxia "pura" con temblor cefálico	Miyoshi (24)
17	6q27	TBP	CAG	29-42	47-55	4 familias	I	Demencia y movimientos extrapiramidales	Koide (19)
DRPLA	12p12-ter	DRPLA	CAG	7-35	49-88	Frecuente en Japón		Demencia, movimientos extrapiramidales, epilepsia y mioclonus progresivo	Koide (18)

¹ Debe considerarse que varía en cada población y entre los diferentes grupos étnicos.

mite el desarrollo de pruebas que ayudarán a diagnosticar con certeza a los afectados. Actualmente, el diagnóstico molecular ha permitido una nueva clasificación basada en el genotipo (38), la cual se representa en el cuadro 3. Debe considerarse que muchos de los genes y mutaciones involucrados en las ataxias espinocerebelosas, aún no han sido identificados. De los casos con mutación ya conocida, todos se asocian con expansión de un repetido de nucleótidos y a pesar de que el fenotipo de cada uno se ha descrito ampliamente, en la mayoría de los casos la prevalencia es desconocida.

EPIDEMIOLOGÍA

La epidemiología debe considerarse de forma independiente para cada tipo de ataxia y de acuerdo al grupo étnico que se está analizando. En el cuadro 3 se presenta un aproximado de los casos que hay para cada tipo. Debe tomarse en cuenta que también hay diferencias de una población a otra y entre los diferentes grupos étnicos de una misma; por ejemplo, en la población caucásica SCA 1 y 2 ocupan el segundo lugar en frecuencia, después de SCA 3, mien-

tras que en el Japón, la prevalencia de SCA 6 y DRPLA es muy significativa (45). SCA 10 sólo se ha reportado en 6 familias, todas ellas de origen mexicano (23, 31), y, en portugueses y brasileños SCA3 constituye aproximadamente el 90% de SCAs (14); en Cuba, alrededor del 95% de los pacientes con SCA presenta el tipo 2 (40).

FISIOPATOLOGÍA

Los mecanismos fisiopatológicos aún no se comprenden, el pronóstico, la prevención y el tratamiento siguen siendo un problema.

Las enfermedades por expansión se dividen en 1) las que presentan mutaciones en la región codificadora (como Huntington, SBMA, FRAXA, SCA 1, 2, 3, 6, 7, 17 y DRLPA, entre otras) y; 2) aquellas que se encuentran en una región no codificadora, en las que se sitúan SCA 8, 10 y 12, lo que sugiere dos mecanismos fisiopatológicos distintos (21).

Las enfermedades en las que la expansión se encuentra en la región codificadora, se deben a un repetido CAG, que codifica para glutamina, y el mecanismo fisiopatológico se ha esbozado con base en los

estudios de SCA 1 realizados por Zoghbi y Orr(27). Ellos postulan que el trastorno neurológico es causado por la disfunción neuronal y no por la pérdida del tejido. Asimismo, sus experimentos con ratones transgénicos demuestran que la alteración en la estructura de la proteína se relaciona con una expresión disminuida de genes en las células de Purkinje, muchos de los cuales están involucrados en canales iónicos, lo que significa que la mutación podría interferir desde la transcripción o en eventos posteriores (27). Del mismo modo, la alteración de la estructura terciaria en la proteína podría inducir patogenicidad por tres mecanismos:

1. Por estancamiento de proteínas de tipo chaperonas/chaperoninas y de ubiquitinas —que se encargan ya sea de corregir la conformación de la proteína mutante o bien, de la degradación de la misma—, las cuales al estar ocupadas con la proteína mutante, pierden su función.
2. Por secuestro de otras moléculas impidiendo su función normal en la célula, como por ejemplo las caspasas.
3. Por la unión alterada con el sustrato, en el caso de que la proteína no sea captada por proteínas de reparación o degradación.

Esto explicaría en parte, que la presencia de la proteína mutante en el núcleo sea indispensable para la formación de inclusiones —las cuales contienen un precipitado constituido por la unión de la proteína mutante y la proteína que intenta la corrección del defecto—; pero que estas inclusiones no sean indispensables para el desarrollo de la enfermedad y que, de hecho, el que la proteína mutante se encuentre libre en el núcleo y no precipitada, se relacione con efectos patógenos más acentuados (27).

Los hallazgos en este tipo de padecimientos han permitido definir mejor las características de las enfermedades cuya expansión de tripletes involucra glutamina (denominadas polyQ), las cuales a su vez involucran padecimientos progresivos y neurodegenerativos, con gran variabilidad del fenotipo, anticipación, relación directa entre el número de repetidos y severidad del cuadro; así como un patrón de herencia dominante. Paulson y Ammache (28) señalan características similares para otras enfermedades de expansión, inclusive cuando están fuera de la región codificadora (como SCA 8 y 10). Añaden que existe la posibilidad de que haya casos esporádicos, debido a la presencia de alelos intermediarios e inestabilidad durante la meiosis. En realidad, la mutación en una región no codificadora, en un intrón o en una región reguladora, plantea muchas posibilidades para el mecanismo fisiopatológico. Una de ellas es que el

gen se exprese en un momento o en un sitio que no es el adecuado. Sin embargo, el descubrimiento de una expansión de pentanucleótidos en SCA 10 (23, 31) otorga una nueva perspectiva a este tipo de enfermedades. Es evidente, que el repetido no codifica para una proteína en específico, primero por que son cinco nucleótidos y segundo, por encontrarse en un intrón. Esto significa que se debe pensar en un mecanismo fisiopatológico distinto al del resto de SCA, por ejemplo, uno que impida la codificación del resto de la información después de este repetido por introducción de una secuencia de paro. La trascendencia de este hallazgo aún no se ha definido, debido a que el número reducido de casos que se han estudiado no ha permitido aclarar los mecanismos propuestos.

ASPECTOS CLÍNICOS Y DIAGNÓSTICO

El diagnóstico de la ataxia a nivel sindromático puede ser sencillo, con una adecuada exploración clínica basta; sin embargo, clasificar el tipo de ataxia plantea un problema más difícil. En un paciente con ataxia de inicio tardío, debe darse atención especial a la historia clínica, sobre todo en lo que se refiere al padecimiento actual. Los antecedentes familiares positivos, sugieren un patrón hereditario; pero debe considerarse que otros padecimientos como alcoholismo crónico, trastornos de la glándula tiroides y síndromes paraneoplásicos se asocian con ataxia y también tienen agregación familiar. Los estudios de imagen permiten descartar patología vascular, neoplásica y otras enfermedades degenerativas autoinmunes como esclerosis múltiple. Por otro lado, la presencia de un paciente con síndrome cerebeloso obliga a realizar un árbol genealógico en el que se incluyan edad de inicio y, de haberlos, signos asociados a la ataxia. A partir de lo anterior, puede determinarse el patrón de herencia, que de ser dominante, obliga a evaluar minuciosamente los signos asociados a fin de reducir las posibilidades del tipo de SCA y de realizar la menor cantidad de pruebas moleculares; además debe considerarse que en cada país hay tipos de SCA más comunes, lo que determina que el panel de pruebas moleculares sea diferente para cada grupo étnico. Un mayor reto lo representan los casos únicos de ataxia en una familia, ya que las posibilidades son muy vastas, desde un padecimiento no hereditario, un patrón recesivo, o bien, una mutación de *novο* de un padecimiento dominante. En la figura 3, se presenta el Algoritmo diagnóstico sugerido, del paciente con ataxia de inicio tardío.

Para el estudio integral del paciente con SCA es

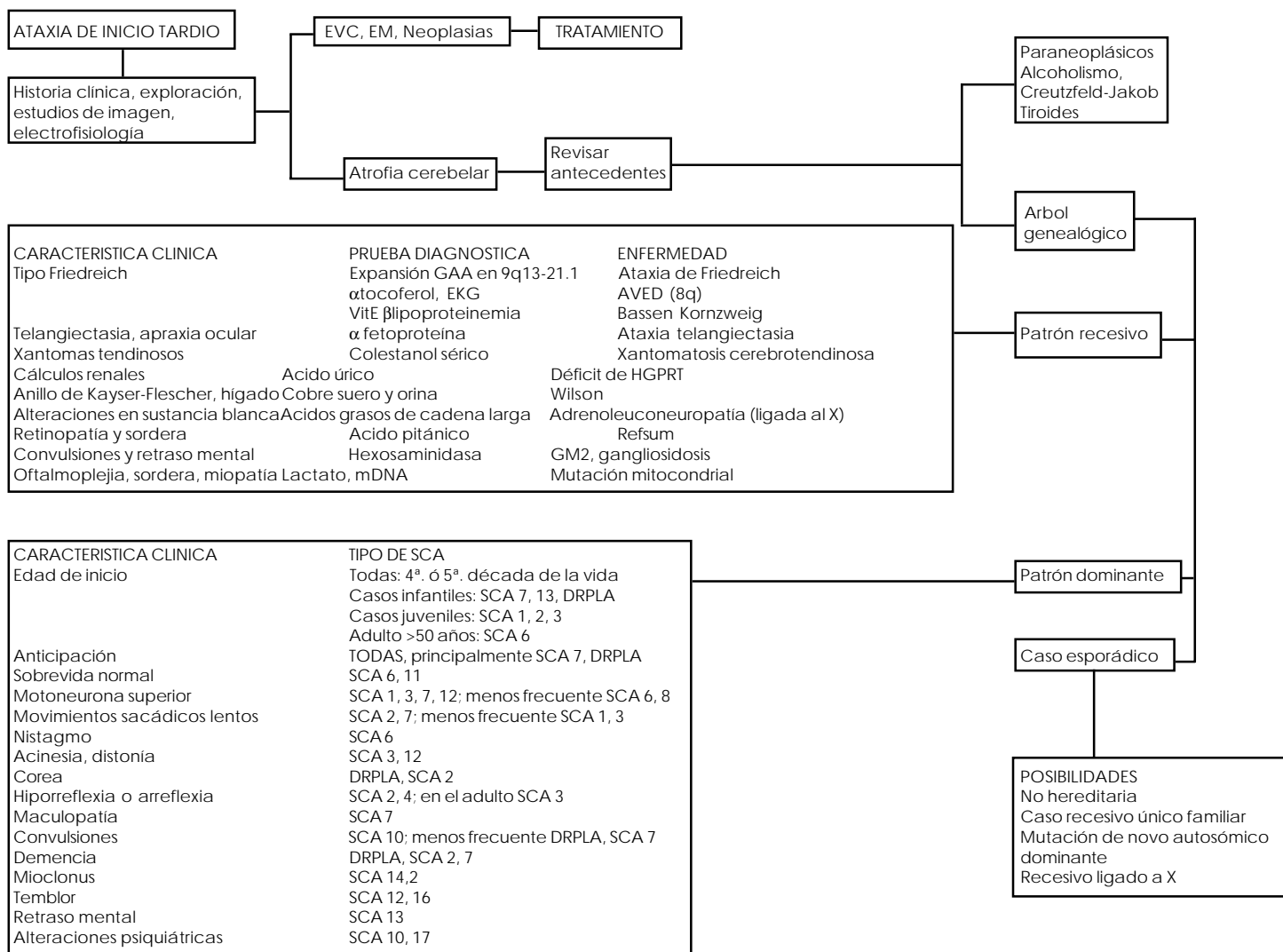


Fig. 3. ALGORITMO SUGERIDO PARA EL DIAGNOSTICO DEL PACIENTE CON ATAXIA DE INICIO TARDIO. EVC= enfermedad cerebral vascular; EM=esclerosis múltiple; EKG= ecocardiograma; AVED= ataxia con deficiencia de vitamina E; HGPRT= Hipoxantina guanina fosforribosil transferasa; mDNA= ácido desoxirribonucléico mitocondrial; SCA= ataxia espinocerebelosa; DRPLA= atrofia dentatotoopalidorrubroluisiana.

necesario conocer el grado de lesión que existe en el cerebelo lo que se logra con estudios de apoyo en los que se incluyen imagen, electrofisiología y patología. Además, estos estudios permiten correlacionar los hallazgos de la exploración física con las zonas más afectadas.

1. Estudios de imagen.

La Tomografía Axial Computarizada (TAC) y la Resonancia Magnética (RM) son de gran importancia en el manejo de pacientes con ataxia espinocerebelosa; primero, porque descartan otras entidades que presentan ataxia como la esclerosis múltiple, la patología vascular y las neoplasias, las cuales también pueden presentar otros signos que se mezclen con los que se presentan en los diferentes tipos de SCA.

En pacientes con SCA el hallazgo tradicional es de atrofia cerebelosa, específicamente en el vermis y en

los hemisferios (6, 10, 17, 25, 31, 34); así como de otras estructuras de la fosa posterior (34). En otros estudios se han encontrado también, con frecuencia, dilatación del cuarto ventrículo (6, 10, 19, 31, 34), atrofia pontina (6) y adelgazamiento bulbar (10), así como otros problemas.

2. Electrofisiología.

Los estudios de electrofisiología incluyen velocidad de conducción nerviosa (VCN) y electromiografía (EMG), tanto sensitiva como motora, potenciales evocados (PE) visuales y auditivos, electronistagmografía (ENG) y electroencefalografía (EEG). En realidad todos ellos orientan sobre el grado de lesión, a excepción del EEG que bajo el nuevo concepto de ataxia más epilepsia, es decir SCA 10, adquiere valor diagnóstico.

Los estudios de VCN indican mayor frecuencia de

polineuropatía sensitivo-motora de predominio en miembros inferiores(6, 31, 34). En cuanto a los potenciales evocados, estudio que no se realiza frecuentemente, se documentan resultados normales (principalmente en potenciales evocados motores), y disminución de la amplitud en visuales y auditivos (34). La electronistagmografía tampoco es muy solicitada, en la mayoría de los casos se puede valorar clínicamente la disminución en la velocidad de los movimientos sacádicos y la presencia o ausencia de nistagmo.

El EEG ha cobrado gran relevancia al encontrar la asociación de epilepsia con ataxia (SCA 10); el trabajo de Rasmussen y cols. (31) documenta que en todos los pacientes a los que se les hizo el estudio, éste fue anormal, y con mayor frecuencia se obtuvieron datos de disfunción cortico-subcortical difusa y actividad paroxística lenta, así como de irritabilidad cortical localizada (31).

3. Histopatología.

Los estudios de patología no se hacen frecuentemente, debido a que su realización *in vivo* supone un método muy invasivo y altamente traumático para el paciente. Se ha encontrado atrofia cerebelosa, disminución del número de células de Purkinje con degeneración de sus axones, afectación del núcleo dentado, la oliva inferior e inclusive algunos pares craneales (II, IV, IX, X y XII) y esferas eosinofílicas en la capa granular denominados “torpedos”. Existen también informes sobre desmielinización de las columnas dorsales en médula espinal. Específicamente en DRPLA se ha encontrado disminución de neuronas en la corteza, el globo pálido, la corteza bulbar, el subtálamo (cuerpos de Luys) y los núcleos dentado y rojo (45).

TRATAMIENTO

El manejo de un paciente con SCA es difícil: la progresión de la enfermedad y la interrogante de muchos mecanismos fisiopatogénicos incapacitan para establecer un tratamiento eficaz. Tradicionalmente se han empleado acetazolamida, antiespasmódicos y dopaminérgicos, con base en el tratamiento de la enfermedad de Parkinson (28). Sin embargo, hasta la fecha no se ha encontrado un tratamiento eficaz para el paciente atáxico; la terapia física, psicológica, e inclusive algunos métodos de la medicina alternativa, rehabilitan en cierta medida al paciente, pero no ofrecen una recuperación total y dependen mucho de factores subjetivos e idiosincrasia.

Por otro lado, los avances en cuanto al diagnóstico

molecular de la enfermedad —que permite diagnosticar las mutaciones anticipándose a su expresión—, así como de la terapia génica, plantean una perspectiva optimista de encontrar algún día un método para revertir los efectos de la mutación antes de que se presenten.

CONSEJO GENÉTICO Y PRONÓSTICO

El manejo de un paciente comienza desde la primera visita; en realidad, antes de dar un diagnóstico definitivo, se inicia el consejo genético al hacer la historia clínica, explorar al paciente y evaluar algunas opciones de tratamiento. Además, se da consejo y educación a la familia y las personas relacionadas. Después del diagnóstico hay que evaluar la etiología, la recurrencia, el pronóstico, las posibles complicaciones; todo lo que representa educación del paciente y de sus familiares sobre su padecimiento, buscando que el diálogo y la confianza faciliten la adaptación del paciente.

Cualquier padecimiento autosómico dominante representa un 50% de riesgo de recurrencia, hecho que determina los numerosos casos que hay dentro de una misma familia. La importancia de SCA es el hecho de que la enfermedad, en muchos casos, es de inicio muy tardío, posterior a la edad reproductiva, por lo que no se tiene conciencia de la transmisión hereditaria. Esto significa que a partir de la llegada de un paciente con SCA debe evaluarse a toda la familia, tanto horizontal como verticalmente; a fin de identificar al mayor número posible de individuos afectados y o en riesgo y de brindarles tanto consejo genético como manejo de su enfermedad.

Las SCAs son enfermedades degenerativas progresivas y de expresividad variable. Esto implica que el pronóstico es malo e inclusive fatal en la mayoría de los casos, no sólo por el deterioro progresivo del paciente, sino porque debido a la variabilidad de la expresión, aún se desconocen muchos aspectos que rodean a la entidad. Pero sobre todo, como hemos comentado, la falta de un tratamiento eficiente, deja al paciente prácticamente “desarmado” ante el padecimiento.

CONCLUSIÓN

A pesar de los grandes avances en el diagnóstico molecular, todavía queda por resolver la cuestión fisiopatológica; de modo que se pueda implementar estrategias terapéuticas previas a la aparición del padecimiento que permitan así, lograr una mejor calidad de vida para los pacientes.

REFERENCIAS

1. AFIFI AK, BERGMAN RA: *Functional Neuroanatomy: Text and Atlas* McGraw-Hill, 303-329, Nueva York, 1998.
2. BOTEZ-MARQUARD T, BOTEZ MI: Cognitive behavior in heredodegenerative ataxias. *Eur Neurol*, 33:351-357, 1993.
3. CHAFETZ MD, FRIEDMAN AL, KEVORKIAN CG, LEVY JK: The cerebellum and cognitive function: implications for rehabilitation. *Arch Phys Med Rehabil*, 77:1303-1308, 1996.
4. DAUM I, ACKERMANN H: Cerebellar contributions to cognition. *Behav Brain Res*, 67:201-210, 1995.
5. DAVID G, DURR A, STEVANIN G, CANCEL G y cols.: Molecular and clinical correlations in autosomal dominant cerebellar ataxia with progressive macular dystrophy (SCA 7). *Hum Mol Genet*, 7:165-170, 1998.
6. DAY JW, SCHUT LJ, MOSELEY ML, DURAND MS, RANUM LPW: Spinocerebellar ataxia type 8: Clinical features in a large family. *Neurology*, 55:649-657, 2000.
7. GARDNER K, ALDERSON K, GALSTER B, KAPLAN C, LEPPERT M, PTACEK L: Autosomal dominant spinocerebellar ataxia: clinical description of a distinct hereditary ataxia and genetic localization to chromosome 16 (SCA 4) in a Utah kindred. *Neurology*, 44(supl 2):A361, 1994.
8. HARDING AE: Clasificación de the hereditary ataxias and paraplegias. *Lancet*, 1:1151-1153, 1983.
9. HARDING AE: Clinical features and classification of inherited ataxias. *Adv Neurol*, 61:1-14, 1991.
10. HERMAN-BERT A, STEVANIN G, NETTER JC, RASCOL O y cols.: Mapping of spinocerebellar ataxia 13 to chromosome 19q13.3-13.4 in a family with autosomal dominant cerebellar ataxia and mental retardation. *Am J Hum Genet*, 67:229-235, 2000.
11. HOLMES SE, O'HEARN EE, MCINNIS MG, GORELICK-FELDMAN DA y cols.: Expansion of a novel CAG trinucleotide repeat in the 5' region of PPP2R2B is associated with SCA 12. *Nat Genet*, 14:391-392, 1999.
12. HOLROYD S, REISS AL, BRYAN RN: Autistic features in Joubert syndrome: a genetic disorder with agenesis of the cerebellar vermis. *Biol Psychiatry*, 29:287-294, 1991.
13. IMBERT G, SUADOÛ F, YVERT G, DEVYS D y cols.: Cloning of the gene for spinocerebellar ataxia 2 reveals a locus with high sensitivity to expanded CAG /glutamine repeats. *Nat Genet*, 14:285-291, 1996.
14. JARDIM LB, SILVEIRA I, PEREIRA MI, FERRO A y cols.: A survey of spinocerebellar ataxia in South Brazil- 66 new cases with Machado-Joseph disease, SCA 7, SCA 8, or unidentified disease-causing mutations. *J Neurol*, 248(10):870-876, 2001.
15. KAWAGUCHI Y, OKAMOTO T, TANIWAKI M, AIZAWA M y cols.: CAG expansions in a novel gene for Machado-Joseph disease at chromosome 14q32.1. *Nat Genet*, 8:221-228, 1994.
16. KISH S J, EL-AWAR M, STUSS D, NOBREGA J y cols.: Neuropsychological test performance in patients with dominantly inherited ataxia: relationship to ataxia severity. *Neurology*, 44:1738-1746, 1994.
17. KLOCHGETHER T, SKALEJ M, WEDEKIND D, LUFT AR y cols.: Autosomal dominant cerebellar ataxia type 1. MRI-based volumetry of posterior fossa structures and basal ganglia in spinocerebellar ataxia types 1, 2 and 3. *Brain*, 121:1687-1693, 1998.
18. KOIDE R, IKEUCHI T, ONODERA O, TANAKA H y cols.: Unstable expansion of CAG repeat in hereditary dentatorubral-pallidolusian atrophy (DRPLA). *Nat Genet*, 6:9-13, 1994.
19. KOIDE R, KOBAYASHI S, SHIMOHATA T, IKEUCHI T y cols.: A neurological disease caused by an expanded CAG trinucleotide repeat in the TATA-binding protein gene: a new polyglutamine disease? *Human Mol Gen*, 8(11):2047-2053, 1999.
20. KOOB MD, MOSELEY ML, SCHUT LJ, BENZOW KA, BIRD TD, DAY JW, RANUM LP: An untranslated CTG expansion causes a novel form of spinocerebellar ataxia. *Nat Genet*, 21:379-382, 1999.
21. LA SPADA AR: Trinucleotide repeat instability: Genetic features and molecular mechanisms. *Brain Pathol*, 7:943-963, 1997.
22. LIQUORI CL, MOSELEY ML, JACOBSEN JF, KRESS W, NAYLOR SL, DAY JW, RANUM LP: Myotonic dystrophy type 2 caused by a CCTG expansion in intron 1 of ZNF9. *Science*, 293:864-867, 2001.
23. MATSUURA T, ACHARI M, KHAJAVI M, BACHINSKI LL, ZOGHBI H Y, ASHIZAWA T: Mapping of the gene for a novel spinocerebellar ataxia with pure cerebellar signs and epilepsy. *Ann Neurol*, 45:407-411, 1999.
24. MIYOSHI Y, YAMADA T, TANIMURA M, TANIWAKI T y cols.: A novel autosomal dominant spinocerebellar ataxia (SCA 16) linked to chromosome 8q22.1-24.1. *Neurology*, 57(1):96-100, 2001.
25. O'HEARN, HOLMES SE, CALVERT PC, ROSS CA, MARGOLIS RL: SCA 12: tremor with cerebellar and cortical atrophy is associated with a CAG repeat expansion. *Neurology*, 56:299-303, 2001.
26. ORR HT, CHUNG M, BANFI S, KWIATKOWSKI TJ y cols.: Expansion of an unstable trinucleotide CAG repeat in spinocerebellar ataxia type 1. *Nat Genet*, 4:221-226, 1993.
27. ORR HT, ZOGHBI HY: SCA 1 molecular genetics: a history of a 13 year collaboration against glutamines. *Hum Mol Genet* 10(20):2307-2311, 2001.
28. PAULSON H, AMMACHE Z: Ataxia and hereditary disorders. *Neurol Clin*, 19:759-782, 2001.
29. PULST SM, NECHIPORUK A, NECHIPORUK T, GISPERS S y cols.: Moderate expansion of a normally biallelic trinucleotide repeat in spinocerebellar ataxia type 2. *Nat Genet*, 14:269-276, 1996.
30. RANUM LPW, SCHUT LJ, LUNDGREN JK, ORR HT, LIVINGSTON DM: Spinocerebellar ataxia type 5 in a family descended from the grandparents of President Lincoln maps to chromosome 11. *Nat Genet*, 8:280-284, 1994.
31. RASMUSSEN A, MATSUURA T, RUANO L, YESCAS P, OCHOA A, ASHIZAWA T, ALONSO E: Clinical and genetic analysis of four Mexican families with SCA type 10. *Ann Neurol*, 50:234-239, 2001.
32. RIVA D, GIORGI C: The cerebellum contributes to higher functions during development: evidence from a series of children surgically treated for posterior fossa tumours. *Brain*, 123:1051-1061, 2000.
33. SANPEI K, TAKANO H, IGARASHI S, SATO T y cols.: Identification of the spinocerebellar ataxia type 2 gene using a direct identification of repeat expansion and cloning technique, DIRECT. *Nat Genet*, 14:277-284, 1996.
34. SCHÖLS L, GISPERS S, VORGERD M, MENEZES AM y cols.: Spinocerebellar ataxia type 2: genotype and phenotype in german kindreds. *Arch Neurol*, 54:1073-1080, 1997.
35. SCHMAHMANN JD: Neuropsychological abnormalities in cerebellar syndromes: fact or fiction? *Int Rev Neurobiol*, 41:455-471, 1997.
36. SCHMAHMANN JD, SHERMAN JC: Cerebellar cognitive affective syndrome. *Int Rev Neurobiol*, 41:433-440, 1997.
37. STOREY E, GARDNER RJ, KNIGHT MA, KENNERSON ML, TUCK RR, FORREST SM, NICHOLSON GA: A new autosomal dominant pure cerebellar ataxia. *Neurology*, 57(10):1913-1915, 2001.
38. SUBRAMONY SH, FILLA A: Autosomal dominant spinocerebellar ataxias ad infinitum? *Neurology*, 56:287-289, 2001.

39. TROJANO L, CHIACCHIO L, GROSSI D, PISACRETA AI y cols.: Determinants of cognitive disorders in Autosomal Dominant Cerebellar Ataxia type 1. *J Neurol Sci*, 157:162-167, 1998.
40. VELAZQUEZ L, ALMAGUER L, SANTOS-FALCON N, HECHAVARRIA R y cols.: Spinocerebellar ataxia type 2 in Cuba. A study of the electrophysiological phenotype and its correlation with clinical and molecular variables. *Rev Neurol*, 33:1129-1136, 2001.
41. VICTOR M, ROPPER A H: *Adams and Victor's Principles of Neurology*. Chapter 5. Incoordination and new disorders of cerebellar function. McGraw-Hill, 86-98, Nueva York, 2001.
42. WORTH PF, GIUNTI P, GARDNER-THORPE C, DIXON PH, DAVIS MB, WOOD NW: Autosomal dominant cerebellar ataxia type III: linkage in a large British family to a 7.6-cM region on chromosome 15q14-21.3. *Am J Hum Genet*, 65:420-426, 1999.
43. YAMASHITA I, SASAKI H, YABE I, FUKAZAWA T y cols.: A novel locus for dominant cerebellar ataxia (SCA 14) maps to a 10.2-cM interval flanked by D19S206 and D19S605 on chromosome 19q13.4. *Ann Neurol*, 48(2):156-163, 2000.
44. ZHUCHENKO O, BAILEY J, BONNEN P, ASHIZAWA T y cols.: Autosomal dominant cerebellar ataxia (SCA 6) associated with small polyglutamine expansions in the α 1A-voltage dependent calcium channel. *Nat Genet*, 15:62-69, 1997.
45. ZOGHBI HY, ORR HT: Spinocerebellar ataxias. En: Scriver CR, Beaudet AL, Sly WS, Valle D, Childs B, Kinzler KW, Vogelstein B (eds). *The Metabolic and Molecular Bases of Inherited Disease*. McGraw-Hill, 5741-5758, Nueva York, 2001.