

Experiencia con el ultrasonido para el diagnóstico de la apendicitis aguda en un hospital de segundo nivel de atención.

Ultrasound experience in the diagnosis of acute appendicitis in a secondary level of care hospital.

Guillermo Padrón-Arredondo*

RESUMEN

Introducción: el diagnóstico de apendicitis se considera una entidad de diagnóstico clínico en donde la exploración física es fundamental. De los síntomas cardinales, la migración del dolor de la región periumbilical al cuadrante inferior derecho es la más específica. Con la aparición del ultrasonido doppler, la tomografía computarizada, la resonancia magnética nuclear y la laparoscopia se han obtenido mayores precisiones diagnósticas.

Material y método: se realizó un estudio retrospectivo de tipo cohorte durante un periodo de 3 años y seis meses con pacientes intervenidos quirúrgicamente por apendicitis aguda, a fin de valorar la utilidad de los ultrasonidos realizados para el diagnóstico de dicha enfermedad.

Resultados: durante el periodo de estudio se operaron 298 pacientes de apendicectomía por diagnóstico de apendicitis aguda, de los cuales, a 133 pacientes se les realizó ultrasonido abdominal como apoyo diagnóstico (88 con diagnóstico positivo, 36 con diagnóstico negativo y 9 sin diagnóstico concluyente). En cuanto al cálculo de certeza de la ecografía se encontró: sensibilidad, 60.08; especificidad, 22.22; valor predictivo positivo, 86.36; valor predictivo negativo, 66.66 y exactitud diagnóstica, 60.15. Los casos verdadero-positivos fueron 73 equivalente a 59% de certeza diagnóstica.

Conclusiones: El ultrasonido es una herramienta de entrenamiento de bajo costo, accesible a todos los médicos, reproducible, que causa molestias mínimas al paciente, no requiere de instalaciones especiales, no emite radiaciones y su disponibilidad es universal, de tal manera que su utilidad ha quedado ampliamente demostrada.

Palabras clave: apendicitis, apendicectomía, ultrasonido.

ABSTRACT

Introduction: the diagnosis of appendicitis is considered an entity of clinical diagnosis where physical examination is essential. The migration of pain from the periumbilical region to the lower right quadrant is the most specific of the cardinal symptoms. With the advent of the doppler ultrasound, computed tomography, magnetic resonance imaging and laparoscopy, higher diagnostic accuracies have been obtained.

Material and methods: a retrospective cohort study was performed during such a period of three years and six months, in patients undergoing surgery for acute appendicitis, to evaluate the usefulness of the ultrasound for the diagnosis of acute appendicitis in our hospital.

Results: during the study period 298 patients were operated appendectomy for acute appendicitis, of which 133 patients underwent abdominal ultrasound as a diagnostic support (88 have tested positive, 36 negative and nine diagnosis without conclusive diagnosis). Concerning the fiability of ultrasound, it was found a sensitivity: 60.08; specificity: 22.22; positive-predictive value: 86.36; negative-predictive value: 66.66; and diagnostic accuracy: 60.15. The true-positive cases were 73, equivalent to 59% of diagnostic certainty.

Conclusions: the ultrasound is an inexpensive training tool, accessible to all physicians (specialists or not), reproducible, causes minimal discomfort to the patient, requires no special facilities, emits no radiation and its availability is universal so that their usefulness has been amply demonstrated.

Keywords: appendicitis, appendectomy, ultrasound

* Hospital General de Playa del Carmen. Secretaría de Salud de Quintana Roo. México.
Correspondencia: Guillermo Padrón Arredondo. Cerrada Corrales No. 138, Residencial Playa del Sol, Playa del Carmen, Solidaridad, Quintana Roo. C.P. 77724.
Correo electrónico: gpadronarredondo@hotmail.com

RECIBIDO: 13 de enero de 2015.

ACEPTADO: 25 de abril de 2015.

INTRODUCCIÓN

El abdomen agudo se considera una emergencia médica, en el cual existe un dolor agudo y repentino de reciente inicio que se acompaña de signos y síntomas que lo enfocan hacia un problema potencialmente de resolución quirúrgica; sin embargo, solo una cuarta parte de los pacientes que han sido clasificados como portadores de un abdomen agudo reciben manejo quirúrgico.⁽¹⁾

La cirugía para apendicitis aguda es la emergencia abdominal más común, de tal manera que existe riesgo de desarrollar apendicitis aguda en 7% durante cualquier momento de la vida. Sin embargo, su diagnóstico ofrece retos aún difíciles de vencer. Clásicamente se conoce que su diagnóstico debe ser clínico, y en casos de duda, se requiere el apoyo de exámenes de laboratorio (leucocitosis con neutrofilia) o de gabinete, como la radiografía simple de abdomen, ecografía, tomografía axial computarizada, resonancia magnética nuclear y la laparoscopia. Estas herramientas ofrecen exactitud diagnóstica progresiva según se vayan solicitando. El porcentaje de apendicectomías negativas -basando su diagnóstico solamente en el cuadro clínico- varía de 10% a 20%, incluso en algunas series puede llegar hasta 40%.^(2,3)

El diagnóstico de apendicitis se considera una entidad de diagnóstico básicamente clínica, en donde la exploración física es fundamental, y de los síntomas cardinales, la migración del dolor de la región periumbilical (durante las primeras horas) al cuadrante inferior derecho muestra una especificidad de 95% y valor predictivo positivo de 84%. Otro apoyo al diagnóstico, como el laboratorio clínico, tiene una sensibilidad de 85% pero una especificidad de 60%, en donde una leucocitosis superior a 10,000 y neutrofilia mayor de 75% son sugestivos del diagnóstico, ya que la normalidad de estos dos valores excluye el diagnóstico en 90% de los casos. Con estas herramientas diagnósticas se obtenía una tasa de apendicectomías negativas de 15% a 20% en la población general y hasta de 47% en mujeres en edad fértil.⁽¹⁾

Por otro lado, la radiología simple de abdomen de pie y decúbito supino (dorsal) muestra hallazgos sugestivos de la enfermedad como: disminución del aire en el tracto intestinal, presencia de asa centinela, escoliosis lumbar con desviación a la derecha, borramiento del psoas, aire en el apéndice, apendicolito, pérdida de planos grasos pélvicos y aumento de densidad/efecto de masa en fosa iliaca derecha. De estos, el apendicolito es el de mayor certeza diagnóstica (especificidad de 100%, sensibilidad de 16%), aunque su frecuencia es solamente de 10% a 15%, y las anomalías radiológicas se presentan en 10% de los casos.⁽²⁾

Con el advenimiento del ultrasonido, la tomografía axial computarizada (TAC) y la resonancia magnética nuclear (RMN) se obtuvo mayor precisión diagnóstica, de tal manera que actualmente el ultrasonido tiene una sensibilidad de 75% a 97% y una especificidad de 83% a 97%, (el apendicolito se observa en 6% a 30% con este método). La TAC tiene una sensibilidad de 90% a 100% y una especificidad de 68% a 97%. La RMN para la apendicitis pediátrica tiene una sensibilidad de 87.1% a 99.9%, y especificidad del 93.2% al 99.0%, el valor predictivo positivo de 88.9% y valor predictivo negativo de 99.4%. Por otra parte, la TAC produce radiación ionizante; y la RMN es de alto costo y con disponibilidad limitada.⁽²⁾

Los criterios internacionales establecidos para el diagnóstico de apendicitis aguda son los siguientes:⁽²⁾

De primer orden: visualización de la estructura tubular con la clásica apariencia en capas, de sección circular, extremo distal ciego y no compresible; apéndice en posición fija en zona de máxima sensibilidad para el paciente; el diámetro anteroposterior debe ser mayor a 7 mm; e hipervascularidad de la pared mediante eco-doppler.

De segundo orden: apendicolito; líquido en la luz apendicular con pared desestructurada; aspecto brillante de la serosa apendicular; aumento de la grasa mesentérica; engrosamiento de la pared del ciego e ileón; y adenopatía regional.

La enfermedad es de distribución universal, pero los servicios de salud están regionalizados y por lo tanto, cada cirujano deberá utilizar las herramientas a su alcance. El ultrasonido es una herramienta de bajo costo, reproducible, causa molestias mínimas al paciente, no requiere de instalaciones especiales, no emite radiaciones y su disponibilidad es casi universal, de tal manera que su utilidad ha quedado ampliamente demostrada.⁽⁴⁾

Con el objetivo de valorar la utilidad del ultrasonido en el diagnóstico de la apendicitis aguda se realizó un estudio con pacientes intervenidos quirúrgicamente por esta enfermedad en un hospital de segundo nivel.

MATERIAL Y MÉTODO

Se realizó un estudio retrospectivo tipo cohorte durante un periodo de 3 años y seis meses en un hospital de segundo nivel, con los pacientes intervenidos quirúrgicamente por apendicitis aguda, a fin de valorar la utilidad de los ultrasonidos realizados para el diagnóstico de esta enfermedad.

Se incluyeron a todos los pacientes operados de apendicectomía y con expediente completo. Se excluyeron los pacientes con expediente clínico incompleto y los pacientes con diagnóstico y tratamiento de apendicitis aguda pero sin realización de ultrasonido. El equipo utilizado para las ultrasonografías fue de la marca Siemens, modelo Acuson x300, y los estudios fueron realizados por diferentes ultrasonografistas.

Se utilizó estadística de tendencia central y dispersión. Las variables discretas se describen mediante frecuencias absolutas (porcentajes) y las variables continuas como media, moda y desviación estándar. Se utilizó la hoja de cálculo Excel 2007 para el análisis estadístico.

RESULTADOS

Durante el periodo de estudio se operaron 298 pacientes de apendicectomía por diagnóstico de apendicitis aguda, de los cuales, a 124 pacientes se les realizó ultrasonido abdominal como apoyo diagnóstico (80 con diagnóstico positivo, 34 con diagnóstico negativo y 10 no diagnóstico). La relación en cuanto al sexo de los pacientes fue de 1:1; el grupo de edad más afectado fue el de 11 a 20 años con 36 pacientes (26.3%, media de 21 años, DE±13.5).

Se presentaron complicaciones postoperatorias en 8 pacientes y 12 apendicectomías incidentales por falla diagnóstica (5 con ultrasonido positivo, 5 con ultrasonido negativo, y 2 con ultrasonido no diagnóstico).

Los grados macroscópicos de la apendicitis (I edematosa, II fibrinopurulenta, III necrótica y IV perforada) tuvieron una media de 2, $DE \pm 1.25$. El tiempo de evolución del cuadro clínico varió entre 6 a 720 horas (media de 52, $DE \pm 93.3$). Ver cuadros 1 y 2; y figura 1.

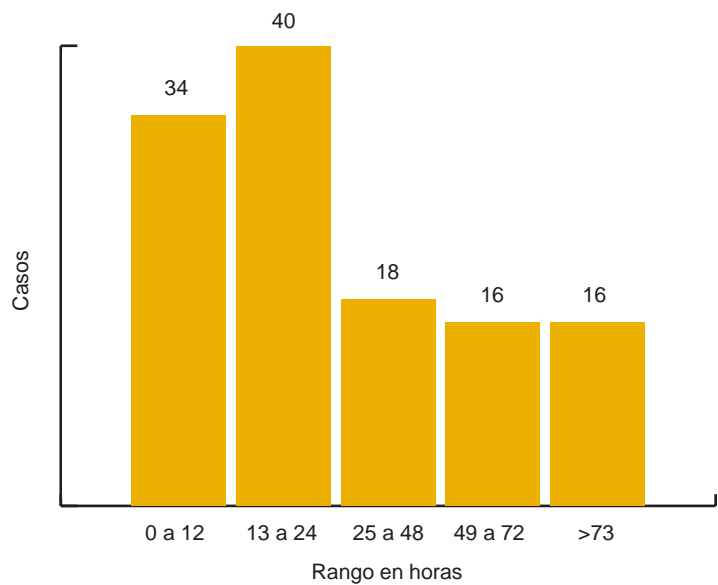
CUADRO 1. Demografía, ultrasonidos, complicaciones y apendicitis incidentales en 124 casos de apendicitis aguda.

Datos generales	Sexo	n	%
	Masculinos	58	56.0
	Femeninos	66	44.0
		124	100.0
Grupos de edad	(años)	n	%
	1 a 5	10	7.5
	6 a 10	19	15.0
	11 a 20	36	26.3
	21 a 30	26	21.8
	31 a 40	25	20.3
	41 a 50	4	5.2
	51 a 60	2	2.2
	61 a 70	1	0.7
	> 71	1	0.7
Total		124	100.0
Tiempo de evolución del cuadro clínico	(horas)	n	%
	0 a 12	34	27.41
	13 a 24	40	32.25
	25 a 48	18	14.51
	49 a 72	16	12.90
	>73	16	12.90
Total		124	100.00
Ultrasonidos	n	%	
Ultrasonidos positivos	82	66.12	
Ultrasonidos negativos	31	25.00	
Ultrasonidos no diagnóstico	11	8.87	
Total	124	100.0	
Clasificación clínica	n	%	
0	10	0.80	
I	15	12.09	
II	46	37.09	
III	17	13.70	
IV	36	29.03	
Total	124	100.00	

CUADRO 2. Parámetros de estadística descriptiva en 124 casos de apendicectomía por apendicitis aguda.

Funciones estadísticas	Edad (años)	Evolución (horas)	Clasificación clínica
Media	21	52	2
Mediana	20	24	2
Moda	34	24	2
DE	13.5	93.3	1.2
Rango	71	714	4
Mínimo	1	6	0
Máximo	72	720	4

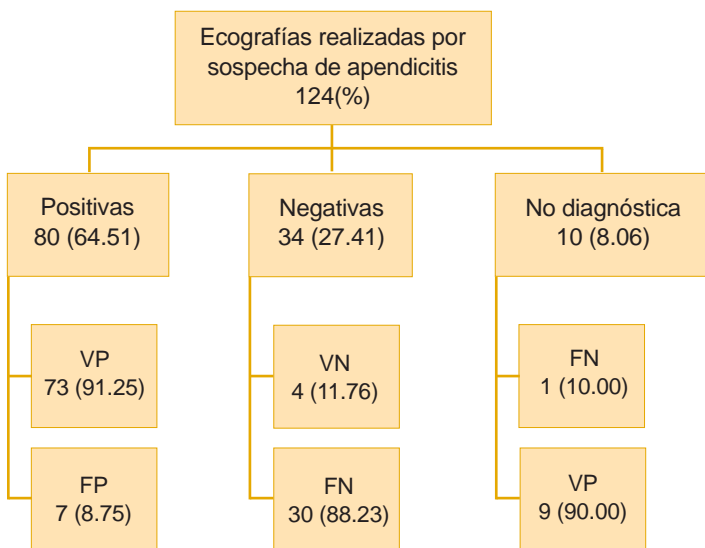
FIGURA 1. Histograma de los casos de apendicitis y tiempo de evolución en horas del cuadro clínico.



Los resultados de los ultrasonidos se dividieron en positivos, negativos y no diagnóstico, y se muestran en la figura 2 con sus verdadero-positivos y negativos y falso-positivos y negativos. Se encontraron 73 casos verdadero-positivos, lo que equivale a 59% de certeza diagnóstica.

En cuanto al cálculo de certeza de la ecografía se encontró mediante la tabla de 3×2 lo siguiente: sensibilidad, 67.21; especificidad, 15.38; valor predictivo positivo, 91,11; valor predictivo negativo, 18.18; y exactitud diagnóstica, 62.22 (Cuadro 3). La falla diagnóstica entre mujeres en edad fértil se encontró en cinco casos (tres con ultrasonido positivo para el diagnóstico (falsos positivos) y dos ultrasonidos negativos para el diagnóstico (verdaderos negativos) (con apéndice sano a la laparoscopia).

FIGURA 2. Resultados de las 124 ecografías realizadas en verdaderos positivos y verdaderos negativos y falsos positivos y falsos negativos.



CUADRO 3. Tabla 3 x 2. Sensibilidad, especificidad, valores predictivos positivos y negativos, y exactitud diagnóstica del ultrasonido en 124 pacientes con apendicitis aguda.

Sensibilidad: 67.21; Especificidad: 15.38; VPP: 91,11; VPN: 18.18; Exactitud

		Diagnóstico final		
		Apendicitis	No apendicitis	Total
Ultrasonido	Apendicitis	VP 73	FP 7	80
	No diagnóstico	9	1	10
	No apendicitis	FN 30	VN 4	34
Total		112	12	124

Diagnóstica: 62.22

DISCUSIÓN

En este estudio hubo ausencia de ultrasonido abdominal para diagnóstico en la mayoría de los casos operados de apendicitis aguda (298 casos), pues a 171 pacientes no se les realizó el estudio (60%), esto contrasta con la opinión de algunos investigadores en donde se enfatiza que el ultrasonido debería ser el primer estudio en pacientes con dolor en fosa iliaca derecha, después del examen clínico.⁽⁵⁾

Varios autores⁽⁶⁻⁸⁾ recomiendan el ultrasonido como primer paso para este diagnóstico, enfatizando la maniobra de la compresión abdominal gradual con el transductor, y poniendo énfasis de que en casos seleccionados y negativos con este método, realizar un triage con el propósito de realizar una evaluación mediante la TAC (con mayor precisión diagnóstica).⁽⁹⁻¹³⁾

Markar, et al.,⁽¹⁴⁾ han encontrado que los países desarrollados son más propensos a utilizar TAC en comparación con los países en desarrollo, en donde se utiliza con mayor frecuencia el ultrasonido, por lo cual se operan más pacientes en los últimos y se realiza más laparoscopias en los primeros. Sin embargo, las complicaciones son similares, las readmisiones son más frecuentes en los primeros, e histológicamente se confirma el diagnóstico con mayor frecuencia en los segundos.⁽¹⁵⁾

Para el análisis de este estudio se utilizó la tabla 3 x 2 (en lugar de la tabla 2 x 2), donde se incluyen los estudios fallidos o no concluyentes, y se obtuvieron porcentajes más bajos a los reportados por otros autores.⁽¹⁶⁾

En cuanto a la falla diagnóstica entre mujeres en edad fértil se encontraron cinco casos (tres con ultrasonido positivo para el diagnóstico (FP) y dos ultrasonidos negativos para el diagnóstico (VN) con apéndice sano a la laparotomía, siendo intervenidos por cirugía general. Engin, et al.⁽¹⁷⁾ recomiendan en su estudio que la interconsulta con el servicio de ginecología es necesaria previo a la intervención en este grupo de pacientes. Burford, et al.,⁽¹⁸⁾ encontraron que los resultados de los ultrasonidos realizados por radiólogos o por cirujanos son similares, además de que cuando el mismo médico realiza el examen clínico y el ultrasonido se adquiere un alto nivel de certeza por lo cual el ultrasonido por cirujanos puede ser de utilidad como herramienta diagnóstica y la TAC deberá reservarse para casos complicados limitando costos y exposición a radiación.

CONCLUSIONES

Después de la clínica, el ultrasonido es el estudio de gabinete de primera elección en el diagnóstico de apendicitis aguda. El ultrasonido está ampliamente disponible en la mayoría de las unidades de salud, de poco costo y fácil de realizar. La exactitud diagnóstica del ultrasonido es menor en comparación con otros estudios y procedimientos como la tomografía computarizada, la resonancia magnética nuclear y la laparoscopia.

REFERENCIAS BIBLIOGRÁFICAS

1. Mazzei MA, Guerrini S, Squitieri NC, Cagini L, Macarini L, Coppolino F, et al. The role of US examination in the management of acute abdomen. *Crit Ultrasound J* 2013 Jul 15;5(Supl1):S6. doi: 10.1186/2036-7902-5-S1-S6. PubMed PMID: 23902801; PubMed Central PMCID: PMC3711740.
2. Peña-Fernández I, Parra-Gordo ML, Mula-Rey N. Apendicitis aguda. *Medicina General* 2008;110:662-669. Disponible en: <http://www.mgyf.org/default2.aspx?Numero=51&nuArticulo=2046&Resumen=1>
3. Aranda-Narváez JM, Montiel-Casado MC, González-Sánchez AJ, Jiménez-Mazure C, Valle-Carbajo M, Sánchez-Pérez B, et al. Empleo, eficacia y repercusión clínica del apoyo radiológico al diagnóstico de la apendicitis aguda. *Cir Esp* 2013; 91(9):574-578.
4. Sippel S, Muruganandan K, Levine A, Shah S. Review article: Use of ultrasound in the development world. *Int J Emerg Med* 2011; 4: 72. Published on line Dec 7, 2011. Doi: 10.1186/1865-1380-4-72. Disponible en: <http://www.intjem.com/content/4/1/72>.
5. Sezer TO, Gulece B, Zalluhoglu N, Gorgun M, Dogan S. Diagnostic value of Ultrasonography in apendicitis. *Adv Clin Exp Med* 2012; 21(5):633-636.
6. Pinto F, Pinto A, Russo A, Coppolino F, Bracale R, Fonio P, et al. Accuracy of Ultrasonography in the diagnosis of acute apendicitis in adult patients: review of the literature. *Crit Ultrasound J* 2013; 5 (Suppl 1): 52. doi: 10.1186/2036-7902-5-S1-S2. Disponible en: <http://www.criticalultrasoundjournal.com/content/5/S1/S2>.
7. Vissers RJ, Lennarz WB. Pitfalls in apendicitis. *Emerg Med Clin N Am* 2010; 28: 103-108.
8. Hernanz-Schulman M. CT and US in the diagnosis of apendicitis: an argument for CT. *Radiology* 2010; 255: 3-7.
9. Puylaert JB. Acute apendicitis: US evaluation using graded compression. *Radiology* 1986; 158(2):355-360.
10. Pinto A, Caranci F, Romano L, Carrafiello G, Fonio P, Brunese L. Learning from errors in radiology: a comprehensive review. *Semin Ultrasound CT MRI* 2012; 33: 379-382.
11. Petroianu A. Diagnosis of acute apendicitis. *Int J Surg* 2012; 10: 115-119.
12. Howell JM, Eddy OL, Lukens TW, Thiessen MEW, Weingart SD, Decker WW. Clinical policy critical issues in the evaluation and management of emergency department patients with suspected apendicitis. *Ann Emerg Med* 2010; 55: 71-116.
13. Toorenvliet BR, Wiersma F, Bakker RFR, Merkus JWS, Breslau PJ, Hamming JF. Routine ultrasound and limited computed tomography for the diagnosis of acute apendicitis. *World J Surg* 2010; 34 (10): 2278-2285.
14. Markar SR, Pinto D, Penna M, Karthikesalingam A, Bulathsinghala BKS, Kumaran K. A comparative international study on the management of acute apendicitis between a developed country and a middle income country. *Int J Surg* 2014; 12(4): 357-360. doi: 10.1016/j.ijso.2014.01.008).
15. Pintado GR, Moya DL, Sánchez RS, Castro VMA, Plaza LS, Mendo GM. Indicación y utilidad de la ecografía urgente en la sospecha de apendicitis aguda. *Emerg* 2008; 20: 81-86.
16. Fedko M, Bellamkonda VR, Bellolio MF, Hess EP, Lohse CM, Laack TA, et al. Ultrasound evaluation of apendicitis: importance of the 3 x 2 table for outcome reporting. *Am J Emerg Med* 2014; 32(4): 346-348.
17. Engin O, Calik B, Yildirim M, Coskun GA. Gynecologic pathologies in our appendectomy series and literature review. *J Korean Surg Soc* 2011;80(4):267-271.
18. Burford JM, Dassinger MS, Smith SD. Surgeon-performed ultrasound as a diagnostic tool in apendicitis. *J Pediatr Surg* 2011; 46 (6): 115-1120.