

Factibilidad y seguridad de una técnica sistematizada para la movilización del ángulo esplénico por vía laparoscópica (AMPaV4)

Feasibility and safety of a systematized technique for the mobilization of the laparoscopic splenic flexure (AMPaV4)

Miguel Tapia Alanis¹, Juan Antonio Villanueva Herrero², Billy Jiménez Bobadilla³

1. Residente del curso de coloproctología del Hospital General De México “Dr. Eduardo Liceaga”.
2. Profesor adjunto del curso de coloproctología del Hospital General De México “Dr. Eduardo Liceaga”.
3. Jefe del departamento y profesor titular del curso de coloproctología del Hospital General De México “Dr. Eduardo Liceaga”.

DOI <http://dx.doi.org/10.28960/revmeduas.2007-8013.v9.n2.004>

Recibido 29 Agosto 2018 , aceptado 05 Febrero 2019

RESUMEN

Objetivo: Evaluar factibilidad, seguridad y describir la técnica para la disección del ángulo esplénico por laparoscopia utilizada en un centro de tercer nivel. **Material y Métodos:** Se analizaron los videos disponibles en que se realizó disección del ángulo esplénico, en el periodo comprendido de marzo a octubre de 2017. Se analizaron los pasos sistematizados para el DAE y se creó la nemotecnia AMPaV4 para describir los mismos. **Resultados:** se estudiaron 9 pacientes, 55.6% fueron del sexo femenino, en su mayoría intervenidos por un cáncer colorrectal estadio clínico III (66%), con lesión a nivel de sigmoides (44.4%), el tiempo para realizar cada uno de los pasos críticos fue en promedio de 2 a 4 minutos, el tiempo total de la cirugía fue en promedio de 175.5 minutos y el tiempo promedio para realizar el descenso del ángulo esplénico con la técnica AMPaV4 fue en promedio de 26.9 minutos, lo que representa menos del 15% del tiempo quirúrgico total. **Conclusión:** El abordaje medial para la movilización del ángulo esplénico a pesar de ser una técnica quirúrgica compleja, utilizando la técnica AMPaV4 nos permite realizar de manera segura y eficaz, disminuyendo el riesgo de complicaciones, asegurando una anastomosis libre de tensión, con adecuada vascularidad, sin presentar diferencia significativa en cuanto a la morbilidad intra y postoperatoria, e inclusive conllevan a que este abordaje sea más sencillo para el cirujano y en consecuencia más seguro para el paciente.

Palabras clave: movilización, ángulo esplénico, laparoscópico.

ABSTRACT

Objective: To evaluate feasibility, safety and describe the technique of the mobilization of the splenic flexure by laparoscopy used in a third level center. **Material and Methods:** The videos available with mobilization of the splenic flexure were analyzed in the period from March to October 2017. The systematized steps for the DAE were analyzed and AMPaV4 mnemonic was created to describe them. **Results:** 9 patients were studied, 55.6% were female, mostly intervened by a clinical stage III colorectal cancer (66%), with a lesion at the sigmoid level (44.4%), the time to perform each of the steps On average, critics averaged 2 to 4 minutes, the total time of surgery was 175.5 minutes on average and the average time to perform the descent of the splenic angle with the AMPaV4 technique was on average 26.9 minutes, which is less than 15 minutes. % of total surgical time. **Conclusion:** The medial approach for the mobilization of the splenic angle despite being a complex surgical technique, using the AMPaV4 technique allows us to perform safely and effectively, with lower risk of complications, ensuring a stress-free anastomotic, with adequate vascularity, without presenting significant difference in terms of intra and postoperative morbidity, and even make this approach easier for the surgeon and consequently safer for the patients

Keywords: mobilization, splenic flexure, laparoscopic.

INTRODUCCIÓN

El cáncer de colon y recto representa el cuarto lugar en cuanto frecuencia y el segundo lugar en cuanto a defunción en los Estados Unidos de América. En el 2016 se presentaron 39,222

casos nuevos, por género, relación 2:1 masculino y femenino. En México es la cuarta causa de muerte para todos los tumores malignos del aparato digestivo. El INEGI reporto 74,685 muertes por cáncer en 2010 de las cuales 5.4% fueron por cáncer colorrectal.¹

Con el advenimiento de procedimientos quirúrgicos abdominales mediante laparoscopia, la mejora en habilidades, equipo y conocimiento

*Autor para correspondencia: Dr. Miguel Tapia Alanis. Dirección: Terraza de la luna 209, fraccionamiento terrazas del campestre, C.P. 58295, Morelia, Michoacán, México. Teléfono 4432368470. Correo: qx_tapia@hotmail.com

del cirujano, el abordaje laparoscópico se ha convertido rápidamente en la vía de acceso de primera elección para la mayoría de procedimientos colorrectales.² En 1991 Jacobs et al³ reportaron la primera cirugía de colon por vía laparoscópica; poco a poco han ido adquiriendo mayor popularidad hasta ser aceptada y realizada por la mayoría de los cirujanos colorrectales en todo el mundo.

Los beneficios clínicos a corto plazo son ampliamente aceptados, de los cuales se incluyen menor dolor postoperatorio, estancia intrahospitalaria más corta, menor hemorragia transoperatoria, mejores resultados estéticos, recuperación de la función intestinal más rápida y morbilidad peri operatoria igual o menor que con la cirugía convencional.⁴ Por otra parte, en cuanto a los resultados reportados a largo plazo, la evidencia actual demuestra que la cirugía laparoscópica para el tratamiento del cáncer de colon en manos experimentadas es segura y al menos equivalente a la cirugía por vía abierta.⁵

El descenso del ángulo esplénico es un paso esencial y crítico que representa un desafío técnico con alto grado de dificultad, ya que en algunas ocasiones requiere reposicionamiento del paciente, colocación de un puerto adicional o ampliar una de las incisiones.⁶ Otro motivo por el cual algunos cirujanos evitan abordar el ángulo esplénico es el incremento del tiempo quirúrgico, requiriendo aproximadamente 35 minu-

tos adicionales. A pesar de que no estar asociado a más complicaciones transoperatorias, como perforación intestinal o aumento en la tasa de conversión a cirugía abierta, puede producir hemorragia por desgarro de la capsular en el polo inferior esplénico e infección del sitio quirúrgico.⁷

Es por estas dificultades técnicas que algunos cirujanos se rehúsan a realizar la movilización del ángulo esplénico, lo que puede resultar en longitud inadecuada en la resección del colon izquierdo y por tanto comprometer la calidad de la anastomosis⁸.

La importancia de realizar el descenso del ángulo esplénico recae sobre la anastomosis, la cual depende de 3 factores importantes: adecuado suministro sanguíneo en los bordes, la ausencia de tensión y la inversión de los bordes en la anastomosis.⁹ Para lograr una anastomosis libre de tensión se requiere de la completa movilización del segmento proximal mediante la correcta liberación del ángulo esplénico obteniendo en la mayoría de los casos hasta 27 ± 7 cms de longitud extra para la anastomosis, requiriendo aproximadamente 20% del tiempo quirúrgico total.

Descenso del ángulo esplénico inicia, posterior a la disección, ligadura y división de la arteria mesentérica inferior, 2 cms distal a su origen y de la vena mesentérica inferior inmediatamente por debajo del borde inferior del páncreas y la

posterior disección a través del plano de la fascia de Toldt. Diversos estudios demuestran que la longitud del remanente proximal esta en gran parte relacionada a la disección de los ligamentos, esplenocólico, frenocólico, gastrocólico y pancreatomesocólico, sin embargo los bordes proximales de la movilización no han sido claramente determinados en la mayoría de los análisis.¹⁰

El ángulo esplénico y el colon transversal se encuentran fijados al bazo a través del ligamento frenocólico, (que no siempre existe pero se encuentra como una extensión de la fascia de Toldt) y a través del ligamento esplenocólico. La disección de estas fascias pueden permitir el descenso del ángulo esplénico de manera parcial.¹¹ Sin embargo, es necesario la disección adicional a través de los ligamentos gastrocólicos, que son de hecho la conexión entre el omento y el colon transversal. Adicionalmente el descenso completo del ángulo esplénico solo puede ser completado cuando el ligamento pancreatomesocólico es disecado a través del borde inferior del páncreas (peritoneo localizado anteriormente al páncreas que transcurre sobre el meso colon y conecta a ambos).¹²

Se han descrito 3 abordajes distintos para el descenso del ángulo esplénico: anterior, lateral a medial y medial a lateral, este último siendo el de mayor experiencia en el Hospital General de México "Dr. Eduardo Liceaga"

El acceso lateral a medial, de manera tradicional

es preferible para enfermedades benignas como es el caso de diverticulitis, porque se reduce al máximo cualquier riesgo de secuelas genitourinarias y de lesión ureteral, sobre todo si existen lesiones inflamatorias persistentes.¹³

Los argumentos de quienes prefieren este tipo de abordaje son que se realiza una disección menos peligrosa, sobre todo para el cirujano con poca experiencia. Menor duración del procedimiento. Reduce al mínimo el riesgo de lesiones nerviosas por lo que es en general aceptada por los cirujanos sobre todo en patología benigna del colon, o en pacientes obesos en los que la vía de acceso medial podría resultar muy difícil o peligrosa.¹⁴

De la misma forma tradicionalmente en caso de cáncer, el acceso medial es el preferible y que hoy en día han adoptado casi todos los cirujanos ya que permite cumplir las reglas oncológicas que incluyen la ligadura vascular de la arteria mesentérica inferior y el vaciamiento ganglionar, evita la movilización demasiado precoz del colon, que después podría obstaculizar el campo quirúrgico, lo que representa menor riesgo de lesión esplénica.¹⁵

En realidad, independientemente de cuál sea la técnica utilizada, el cirujano colorrectal debe estar completamente familiarizado con la anatomía y los distintos abordajes que permiten el descenso del ángulo esplénico, con el objetivo de que no haya secuelas genitourinarias y lo más importante es seguir los principios clásicos

para evitar tensión y mantener un adecuado flujo sanguíneo.¹⁶

En el Hospital General de México se atienden aproximadamente 36 casos al año, en los que se realiza descenso del ángulo esplénico mediante laparoscopia, dicha cifra representa una cantidad significativa de casos tomando en cuenta que es un procedimiento de alto grado de complejidad y que hasta la fecha se realiza en pocos centros hospitalarios en nuestro país, esto indica que el Hospital General de México es un centro hospitalario que cuenta con la suficiente experiencia en el abordaje laparoscópico del ángulo esplénico en cirugía colorrectal. Sin embargo, y a pesar de la experiencia acumulada, hasta la fecha no se cuenta con un reporte que nos permita describir las características con las que se efectúa la movilización del ángulo esplénico en cirugía colorrectal laparoscópica o de mínima invasión en el Hospital General de México

MATERIAL Y METODOS

El presente trabajo pretende describir de manera clara y concisa el abordaje realizado para el descenso del ángulo esplénico en el hospital general de México.

Para lo cual sistematizamos el abordaje en 6 pasos críticos, los cuales consisten en 1) Identificación y ligadura de la arteria mesentérica inferior. 2) Disección del mesenterio del colon descendente de la fascia de Gerota. 3) Disección

del borde superior del páncreas 4) Disección y ligadura de la Vena mesentérica inferior 5) Disección del repliegue peritoneal lateral izquierdo con identificación y sección del ligamento frenocólico y esplenocólico, bajo visión directa del bazo. 6) Disección del ligamento pancreato-mesocólico y gastrocólico. Con la intención de familiarizar con esta sistematización, se buscó a manera de nomenclatura reunir cada uno de los pasos que consideramos críticos para el descenso del ángulo esplénico en una palabra "AM-PaV4" donde cada letra representa de manera ordenada la parte clave de cada uno de los pasos críticos para el descenso del ángulo esplénico. A – arteria, M – mesocólon, Pa – páncreas, V – vena, 4- los 4 ligamentos (involucra los dos últimos pasos con la disección y liberación de los 4 ligamentos que fijan al colon a nivel del ángulo esplénico, el frenocólico, esplenocólico, pancreatocólico y gastrocólico).

La información necesaria para el presente trabajo fue obtenida a través de la revisión el banco de los videos de todos los pacientes en los que se realizó movilización del ángulo esplénico de medial a lateral en el periodo comprendido desde primero de Marzo de 2017 hasta el primero de Octubre de 2017, en el análisis de estos videos se obtuvo la información necesaria para identificar y agrupar las variables como son la duración de inicio a término de la movilización del ángulo esplénico, sangrado, y complicaciones si llegaron a existir. La información obtenida fue recopilada en una base de datos en SPSS

donde se realizó el análisis estadístico descriptivo según el tipo de variables; para las cuantitativas continuas se utilizó promedio y desviación estándar; mientras para las variables cualitativas se analizaron en frecuencia con su respectivo porcentaje.

RESULTADOS

Todos los pacientes son marcados previamente y sometidos a preparación mecánica intestinal el día previo a la cirugía, se suministra profilaxis con antibióticos (metronidazol 500 miligramos vía oral), y durante la cirugía (metronidazol 500 miligramos intravenoso y ciprofloxacino 400 miligramos intravenoso). Son intervenidos mediante anestesia general, previa colocación de sonda foley y en posición modificada de Lloyd-Davis. Posteriormente se coloca al paciente en posición de Trendelenburg forzado con inclinación lateral derecha. Para ello, se coloca un cinturón torácico para evitar caídas, también se protegen los puntos de presión a nivel de hueso poplíteo y en todos los casos se coloca sonda orogástrica de manera rutinaria. **(Imagen 1)**

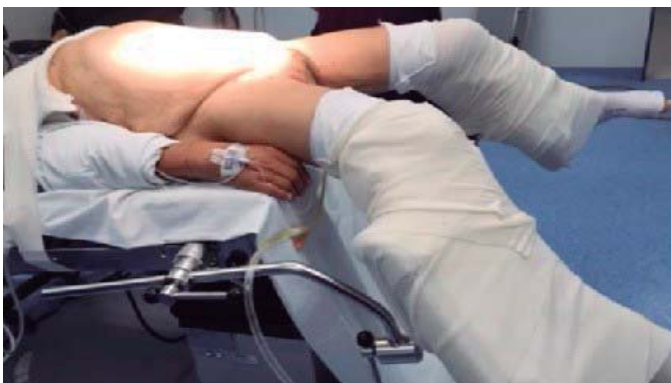

Imagen 1. Posición del paciente. Lloyd-Daves modificada

En todos los pacientes se colocaron los trocares en una secuencia que no se encuentra reportada en la literatura, pero que en nuestra experiencia ha mostrado una mejor exposición y mejor control de las estructuras, se describe a continuación: se establece neumoperitoneo con técnica de Hasson (con puerto de 10-12 mm) a través de la cicatriz umbilical con CO₂ entre 12-14mmHg y posteriormente los otros 3 trocares se colocan bajo visión directa en el siguiente orden 10-12 mm a nivel de la línea media clavicu- lar, 3 cm distal a la cresta iliaca a nivel de cua- drante inferior derecho, siguiente puerto de 5 mm línea media clavicu- lar cuadrante superior derecho al mismo nivel del puerto previamente colocado. Ultimo a 5 mm en axilar media clavi- cular cuadrante superior izquierdo por debajo del reborde costal **(Imagen 2)**

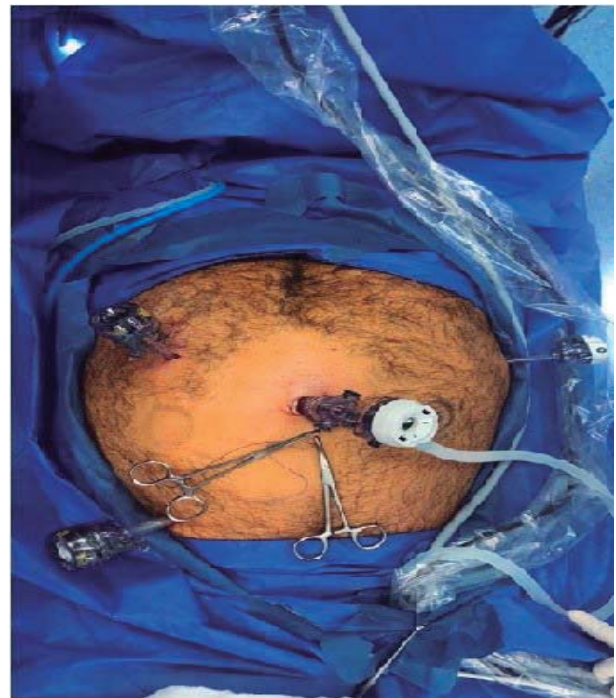

Imagen 2. Colocación de trocares laparoscópicos

A continuación se describe los puntos críticos de manera clara y concisa, para la disección del ángulo esplénico, de medial a lateral con el abordaje empleado en el Hospital General de Mexico “Dr. Eduardo Liceaga”, con la técnica sistematizada AMPaV4

1.- (A) Identificación disección y ligadura de arteria mesentérica inferior

Se introduce una pinza de grasper con la que se tracciona el meso sigmoide hacia abajo y hacia la izquierda, de este modo se logra visualizar la arteria mesentérica, misma que se disecciona y aísla por ambos lados, después de haber identificado claramente el plexo nervioso hipogástrico, el uréter izquierdo y los vasos gonadales y teniendo adecuado control vascular, se colocan grapas de titanio y se secciona a una distancia aproximada de 2 cm de su origen en la aorta, esto con el fin para realizar una disección ganglionar satisfactoria y evitar cualquier riesgo de lesiones del plexo hipogástrico superior pre aórtico. **(Imagen 3)**

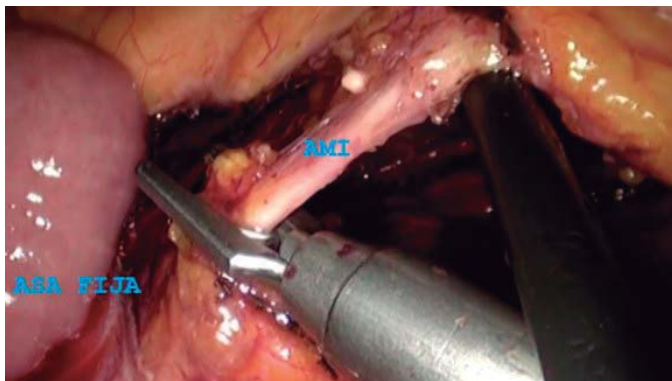


Imagen 3. Identificación y ligadura de la arteria mesentérica inferior
AMI- Arteria Mesentérica Inferior

2.- (M) Disección del mesenterio del colon descendente de la fascia de Gerota.

Se identifica la vena mesentérica inferior, quedando suspendida como guía quirúrgica, para continuar disección peritoneal por debajo, hacia mesocolon, realizando con instrumental quirúrgico “una tienda de campaña” encontrando por delante la fascia de Toldt y por debajo la cápsula de Gerota, que protege el uréter y a los vasos gonadales. **(Imagen 4)**

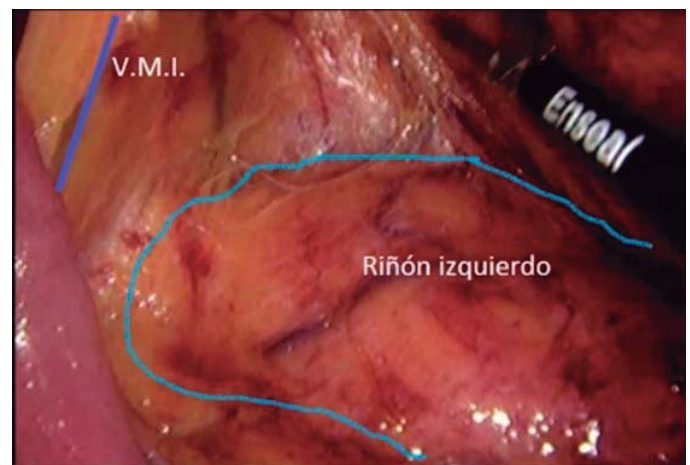


Imagen 4. Disección en tienda de campaña de mesenterio de colon descendente
VMI – Vena Mesentérica Inferior

3.- (Pa) Disección borde superior de páncreas

La disección por debajo de la vena mesentérica inferior, permite acceder a la raíz del mesocolon transversal y por lo tanto, ofrece la posibilidad de abrir posteriormente la transcavidad de los epiploes por encima del páncreas. Para lograr esto continuamos la disección hasta la pared lateral del abdomen y así poder tener acceso al

surco parietocólico izquierdo en la parte lateral y por el borde superior del páncreas por arriba, disecando hasta la cola del páncreas. **(Imagen 5)**

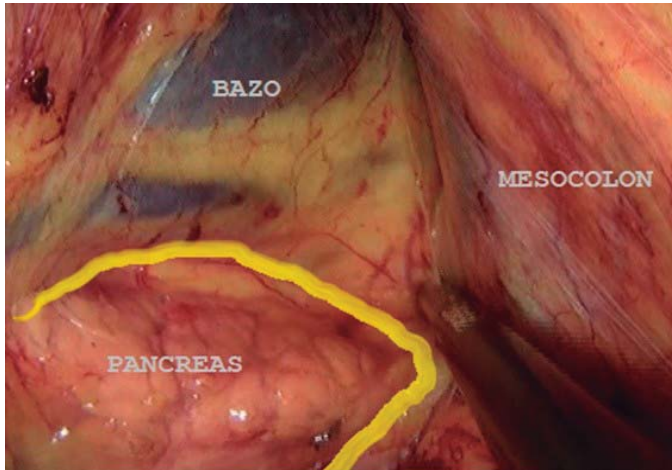


Imagen 5. Disección borde superior del páncreas.

4.- (V) disección y ligadura vena mesentérica inferior

Una vez completada disección hasta llegar a la pared posterior de mesocolon se disecciona la vena mesentérica inferior, y con la tijera de energía secciona a nivel del borde inferior del páncreas. **(Imagen 6)**

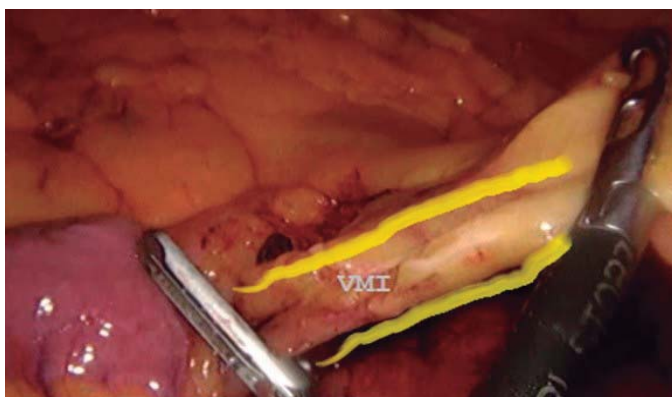


Imagen 6. Identificación y ligadura de la vena mesentérica inferior.
VMI – Vena Mesentérica Inferior

5.- (4) Disección del repliegue peritoneal lateral izquierdo con sección del ligamento frenocólico y esplenocólico, bajo visión directa del bazo

Realizando contra tracción con una pinza intestinal laparoscópica se tensa el mesocolon descendente, seccionando con tijera de energía el repliegue peritoneal lateral izquierdo (fascia de Toldt) hasta su angulación esplénica, en este punto es necesario continuar el abordaje a través del puerto subcostal izquierdo, donde bajo visión directa del bazo se debe identificar y seccionar el ligamento frenocólico y esplenocólico. (Disección parcial). **(Imagen 7 y 8)**

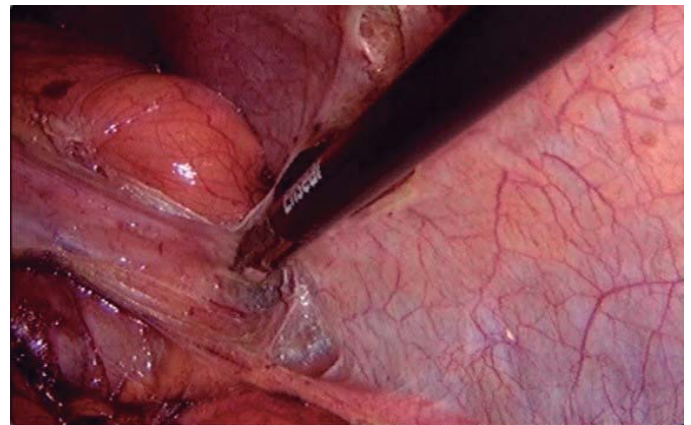


Imagen 7. Disección ligamento frenocólico.

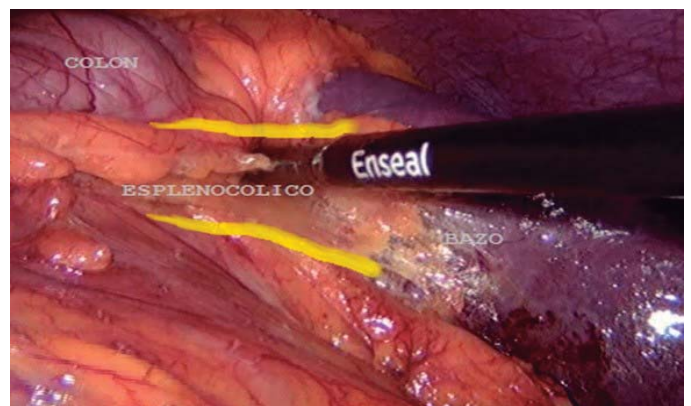


Imagen 8. Disección Ligamento esplenocólico

6.- (4) Disección del ligamento pancreato-mesocólico y gastrocólico

Para completar la liberación del ángulo esplénico, se abre la transcavidad mediante la incisión del mesocolon transverso, seccionando el ligamento pancreatomesocólico, hasta encontrar el plano previamente disecado y poder liberar por completo el cuerpo y cola del páncreas. **(Imagen 9)** Finalmente se procede a efectuar la sección del ligamento gastrocólico lo cual nos permite separar por completo el colon del estomago y del bazo, resultando en una movilización adecuada del ángulo esplénico del colon.

(Imagen 10)

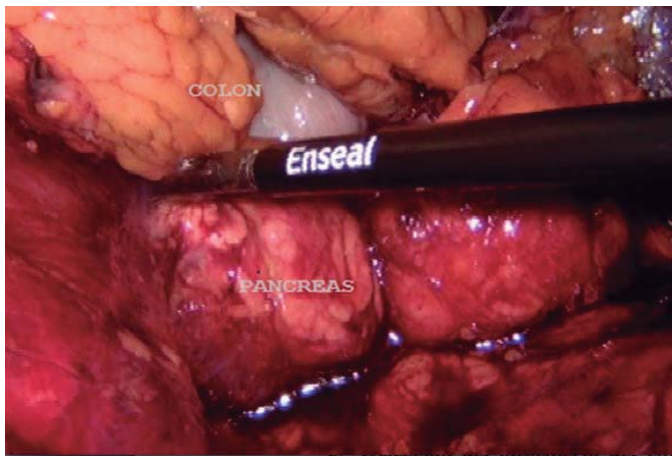


Imagen 9. Disección ligamento pancreatomesocólico.

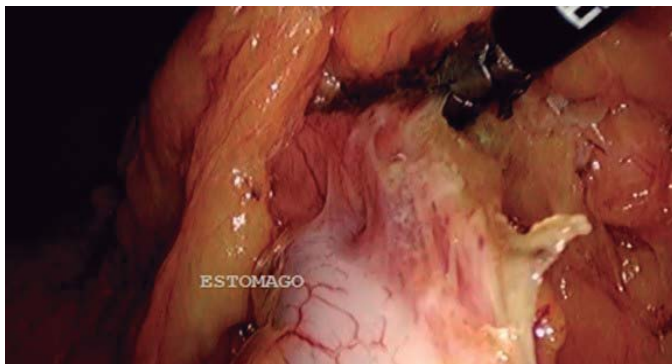

Imagen 10. Disección ligamento gastrocólico

Respecto al análisis de los resultados, posterior a la identificación de pacientes que requirieron descenso del ángulo esplénico, en cirugía colorrectal laparoscópica, y revisión respectiva del video quirurgico, se incluyeron 12 pacientes, todos con diagnóstico de cáncer colorrectal. De los cuales 3 pacientes fueron intervenidos de resección abdominoperineal, donde el descenso del ángulo esplénico fue parcial por lo que fueron excluidos. El presente trabajo incluyo resto de los pacientes (N=9) que fueron intervenidos de resección anterior baja y exenteracion total de mesorrecto, en los que se realizó un descenso del ángulo esplénico completo. **(Tabla 1)**

Tabla 1. TIPOS DE PROCEDIMIENTO

Procedimientos	Frecuencia	%
Escisión total de mesorrecto	5	55.6
Resección anterior baja	4	44.4
Total	9	100

De acuerdo a los resultados, los pacientes son en su mayoría del sexo femenino con el 55.6% de los casos y el 44.4% del sexo masculino. La media de edad fue de 58 años, con un mínimo de 23 años y el máximo de 75 años de edad. Ninguno de los pacientes presentó obesidad al momento de su intervención quirúrgica **(Tabla 2)**.

Tabla 2. ÍNDICE DE MASA CORPORAL (IMC)

IMC	Frecuencia	Porcentaje
IMC 10-20	1	11.1
IMC 20-30	8	88.9

Evaluando las características de la lesión, respecto a localización y estadio clínico, se observó que en su mayoría fueron intervenidos por un cáncer colorrectal estadio clínico III (66.7%), el resto con estadio clínico II en un (22.2%) y estadio clínico I con (11.1%), ningún paciente fue intervenido con actividad metastásica a distancia o estadio clínico IV (**figura 1**), además se observó como sitio más frecuente de localización de la lesión a nivel de sigmoides (44.4%) seguido de recto medio (22.2%) e inferior (22.2%), y recto superior (11.1%) (**Figura 2**).

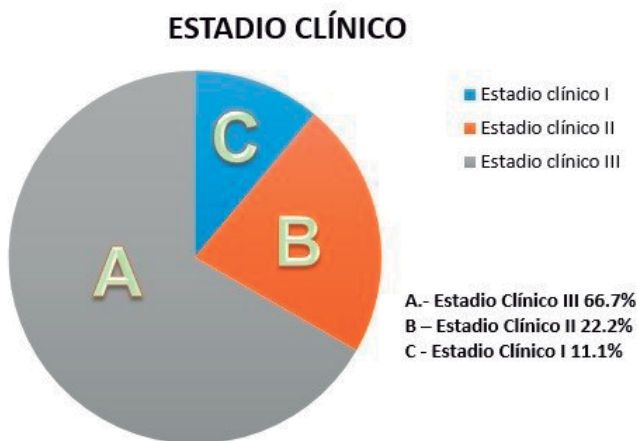


Figura 1. Distribución de los pacientes por Estadio Clínico

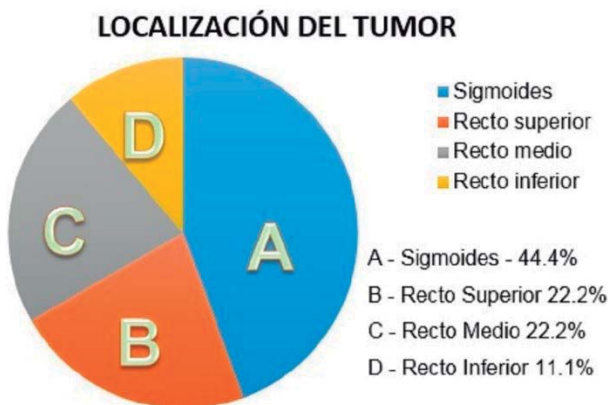


Figura 2. Distribución de los pacientes por Localización de la lesión

De los 9 pacientes que se evaluaron solamente 1 paciente presentó complicación postoperatoria, específicamente presentando fístula pancreática bajo gasto, la cual fue manejada de manera conservadora hasta su remisión sin presentar secuelas. El resto de los pacientes con evolución operatoria satisfactoria, sin un solo caso de dehiscencia de la anastomosis

Al evaluar los tiempos quirúrgicos, se observó que el tiempo promedio en realizar cada uno de los pasos críticos en el descenso del ángulo esplénico, descritos previamente fue en promedio de 2 a 4 minutos, el tiempo promedio total de la cirugía fue de 175.5 minutos y el tiempo promedio para realizar el descenso del ángulo esplénico con la técnica AMPaV4 para el descenso del ángulo esplénico fue en promedio de 26.9 minutos, lo que representa menos del 15% del tiempo quirúrgico total. (**Tabla 3**)

Tabla 3. Distribución de tiempos quirúrgicos

	Media	Rango	Mínimo	Máximo
TTM cirugía	175.56	80	140	220
Paso 1	3.28	6.32	2.08	220
Paso 2	4.87	10.20	2.00	12.20
Paso 3	3.99	7.60	1.40	9.00
Paso 4	4.15	7.20	2.00	9.20
Paso 5	2.73	4.92	1.20	6.12
Paso 6	2.14	2.40	1.10	3.50
TTM para el DAE	26.96	30.40	14.10	44.50

TTM – tiempo total en minutos
DAE - descenso del ángulo esplénico

DISCUSIÓN

En el presente trabajo se reafirma la seguridad y los buenos resultados del abordaje laparoscópico para cáncer colorrectal, en todos los casos en que se realizó el descenso del ángulo esplénico si bien representa un desafío técnico, en el presente estudio se observó no haber aumentado la morbilidad, observando únicamente una complicación postoperatoria, siendo manejada de manera satisfactoria conservadoramente, y no se observó un solo caso de dehiscencia de la anastomosis.

Para lograr una anastomosis libre de tensión y adecuada vascularidad. Se requiere de la completa movilización del segmento proximal mediante la correcta liberación del ángulo esplénico obteniendo en la mayoría de los casos hasta 27 ± 7 cms de longitud extra para la anastomosis, requiriendo aproximadamente 20% del tiempo quirúrgico total.¹⁷ Los tiempos quirúrgicos para el descenso del ángulo esplénico del presente estudio, coinciden con los reportados en la literatura inclusive por debajo (requiriendo el 15% del tiempo quirúrgico total). Además encontramos algunas variaciones con respecto a la colocación de los trocares, ya que algunos autores optan por la colocación de 5 puertos laparoscópicos. (10-12 mm umbilical, otro de 10-12 mm en la fosa ilíaca derecha a nivel del punto de Mc Burney un trocar de 5 mm en el hipocondrio izquierdo, uno de 5 mm en el hipocondrio derecho, y un trocar de 5 mm en la fosa ilíaca

izquierda. Mientras que en todos nuestros pacientes se colocaron los trocares en una secuencia que no se encuentra reportada en la literatura, pero que en nuestra experiencia ha mostrado una mejor exposición y mejor control de las estructuras. Además en todos los casos se coloca sonda orogástrica de manera rutinaria aunque la literatura reporta solo es necesaria la sonda orogástrica, en caso de existir distensión intestinal o gástrica que dificulte el campo de visión.

A pesar de contar con suficiente información respecto al abordaje del ángulo esplénico, hasta la fecha existe una serie de controversias que el cirujano colorrectal debe tener en consideración, como por ejemplo si debe realizarse de manera rutinaria o únicamente en casos selectos, cual es el mejor método de abordaje (lateral, anterior o medial) y si este debería estandarizarse en todos los paciente o individualizar cada caso.¹⁸

La impresión general es que el descenso del ángulo esplénico es técnicamente más demandante en pacientes masculinos obesos, aumentando el tiempo para completar procedimiento. Es por eso que aun existen algunos autores que recomiendan descenso del ángulo esplénico solo en casos selectos, específicamente en aquellos en los que se sospeche de tensión en la línea anastomótica o en aquellos en que los márgenes de resección son menores a los reco-

mendados por las guías quirúrgicas.¹⁹ En nuestro trabajo se realizó el descenso del ángulo esplénico en todos los pacientes independientemente se trate de paciente de complexión delgada, con sobrepeso u obesidad presente al momento de la cirugía, sin embargo ninguno de los pacientes incluidos presento obesidad, únicamente sobrepeso.

Se ha visto que el abordaje de medial a lateral ha presentado beneficios como un menor tiempo quirúrgico, una menor estancia hospitalaria y menos complicaciones postquirúrgicas comparadas con el abordaje lateral.²⁰

Un estudio aleatorizado comparó las dos técnicas en el cáncer del colon izquierdo. Los autores mostraron que la intervención con acceso medial duraba menos en manos experimentadas (contrario a lo que se ha reportado previamente). Sin embargo, no existía ninguna diferencia significativa en cuanto a los resultados quirúrgicos (morbilidad intra y postoperatoria, tiempo de hospitalización) o pronóstico oncológico (extensión de la resección, número de ganglios resecados y tasa de recidivas). Estos mismos autores llegaron a la conclusión de que el acceso medial era menos invasivo, con resultados oncológicos idénticos a los del acceso lateral; también parecía adaptarse mejor a la resección laparoscópica de los cánceres sigmoideos.²¹

Respecto el abordaje lateral se ha visto aso-

ciado con una tasa más alta de morbilidad postoperatoria en mayor parte debido a tasa de infección de herida quirúrgica, el aumento en la tasa de conversión a cirugía abierta. El abordaje medial representa retos adicionales al momento de la disección a lo largo de la fascia de Gerota con el riesgo de dañar el uréter, sin embargo en manos experimentadas ha demostrado propiciar una mejor visualización del páncreas y del bazo, esto es especialmente importante en pacientes con ángulo esplénico elevado o con adherencias al bazo pre existentes.²²

En el Hospital General de México se realiza abordaje medial a lateral de manera rutinaria en todos los pacientes con cáncer colorrectal intervenidos de resección anterior baja o exenteración total de mesorrecto independientemente si son delgados o obesos, ya que hoy en día se puede realizar esta técnica sin aumentar la morbilidad, sin proporcionar desventajas oncológicas o de sobrevida global. Consideramos además que para garantizar el éxito de la cirugía es necesario realizar anastomosis libres de tensión. Por esta razón el descenso del ángulo esplénico es obligatorio en determinadas cirugías colorrectales. Incluso existen autores que defienden el descenso sistemático del ángulo esplénico para garantizar adecuada vascularización a pesar de que no es una técnica libre de morbilidades.²³

Otro de los objetivos cumplidos en el presente estudio fue describir de manera clara y concisa

la técnica respecto al descenso del ángulo esplénico de medial a lateral en cirugía colorrectal laparoscópica, para lo cual etapificamos en 6 pasos críticos dicho abordaje, además se creó una nomenclatura que permite recordar así como estar familiarizado de manera ordenada y sistematizada con los pasos para el descenso del ángulo esplénico, que es aplicable para la mayoría de los casos en los que se realice dicha maniobra.

CONCLUSIÓN

La cirugía colorrectal de mínima invasión, se ha convertido en la actualidad en el método ideal para el abordaje de patologías tanto benignas como malignas del colon izquierdo, en muchas de estas patologías siendo necesaria la movilización del ángulo esplénico, que puede implicar un desafío técnico para el cirujano colorrectal.²⁴

El descenso del ángulo esplénico se consigue de manera adecuada mediante un abordaje de medial a lateral del meso colón, permite ligadura alta de los vasos mesentéricos inferiores, disección peritoneo a través de la fascia de Toldt desde la pelvis hasta el ángulo esplénico con lo que disminuye riesgo de lesiones esplénicas y finalmente la división de la raíz del meso colón a la izquierda y proximal de la raíz de la vena mesentérica inferior, con lo que se asegura anastomosis libre de tensión disminuyendo así

el riesgo de fuga o dehiscencia, permitiendo así la realización de anastomosis ultra bajas.²⁵

El abordaje medial para la movilización del ángulo esplénico a pesar de ser una técnica quirúrgica compleja, utilizando la técnica AMPaV4 nos permite realizar de manera segura y eficaz, en tiempo menor al reportado por la literatura, asegurando una anastomosis libre de tensión, con adecuada vascularidad, sin presentar diferencia significativa en cuanto a la morbilidad intra y postoperatoria, e inclusive conllevan a que este abordaje sea más sencillo para el cirujano y en consecuencia más seguro para el paciente.

REFERENCIAS

1. Aldalco Sarvide F, Pérez Pérez P, Torrecillas Torres L, Cervantes Sánchez G. Mortalidad por cáncer en México 2000-2010: el recuento de los daños. *Gac Med Onc.* 2012;11(6) 17-21.
2. Kerr DJ, Domingo E, Kerr R. Is sidedness prognostically important across all stages of colorectal cancer? *Lancet Oncol.* 2016;17: 14 80 -14 82
3. Jacobs M, Verdeja JC, Goldstein HS. Minimally invasive colon resection (laparoscopic colectomy). *Surg Laparosc Endos.* 1991;1:144-150.
4. Lin JH, Whelan RL, Sakellarios NE, Cekic V, Forde KA, Bank J, et al. Prospective Study of Ambulation After Open and Laparoscopic Colorectal Resection. *Surg Innov* 2009;16(1):16-20.
5. Kim MK, Lee IK, Kang W-K, Cho H-M, Kye B-H, Jalloun HE, et al. Long-term oncologic outcomes of laparoscopic surgery for splenic flexure colon cancer are comparable to conventional open surgery. *Ann Surg Treat Res.* 2017;93(1):35.

6. Okuda J, Yamamoto M, Tanaka K, Masubuchi S, Uchiyama K. Laparoscopic resection of transverse colon cancer at splenic flexure: technical aspects and results. *Updat Surg* 2016;68(1):71-5.
7. Ceretti AP, Maroni N, Sacchi M, Bona S, Angiolini MR, Bianchi P, et al. Laparoscopic colonic resection for splenic flexure cancer: our experience. *BMC Gastroenterol* 2015;15(1):76.
8. Kennedy R, Jenkins I, Finan PJ, Dehn T. Splenic Flexure Mobilisation for Anterior Resection Performed for Sigmoid and Rectal Cancer. *Ann R Coll Surg Engl* 2008;90(8):638-42.
9. Kim CH, Lee SY, Kim HR, Kim YJ. Nomogram Prediction of Anastomotic Leakage and Determination of an Effective Surgical Strategy for Reducing Anastomotic Leakage after Laparoscopic Rectal Cancer Surgery. *Gastroenterol Res Pract*. 2017;2017:1-8.
10. Fiscon V, Portale G, Migliorini G, Frigo F. Splenic flexure colon cancers: minimally invasive treatment. *Updat Surg* 2015;67(1):55-9.
11. Frame RJ, Wahed S, Mohiuddin MK, Katory M. Right lateral position for laparoscopic splenic flexure mobilization: Right lateral position for laparoscopic splenic flexure. *Colorectal Dis*. 2011;13(7):e178-80.
12. Kye B, Kim H, Kim H, Kim J, Cho H. How Much Colonic Redundancy Could Be Obtained by Splenic Flexure Mobilization in Laparoscopic Anterior or Low Anterior Resection? *Int J Med Sci*. 2014;11(9):857-62.
13. Carlson RM, Roberts PL, Hall JF, Marcello PW, Schoetz DJ, Read TE, et al. What are 30-day postoperative outcomes following splenic flexure mobilization during anterior resection? *Tech Coloproctol* 2014;18(3):257-64.
14. Marsden MR, Conti JA, Zeidan S, Flashman KG, Khan JS, O'Leary DP, et al. The selective use of splenic flexure mobilization is safe in both laparoscopic and open anterior resections: Selective use of splenic flexure mobilization. *Colorectal Dis* 2012;14(10):1255-61.
15. Chand M, Miskovic D, Parvaiz AC. Is Splenic Flexure Mobilization Necessary in Laparoscopic Anterior Resection?: *Dis Colon Rectum* 2012;55(11):1195-7.
16. Schlussek AT, Wiseman JT, Kelly JF, Davids JS, Maykel JA, Sturrock PR, et al. Location is everything: The role of splenic flexure mobilization during colon resection for diverticulitis. *Int J Surg* 2017;40:124-9.
17. Ludwig KA, Kosinski L. Is Splenic Flexure Mobilization Necessary in Laparoscopic Anterior Resection? Another View: *Dis Colon Rectum*. 2012;55(11):1198-200.
18. Gonsalves S, Brayshaw I, Maslekar S, Hance J, Sagar P, Miskovic D. A new technique of extreme lateral positioning for laparoscopic splenic flexure mobilization. *Colorectal Dis* 2015;17(5):O126-8.
19. Matsuda T, Iwasaki T, Hirata K, Tsugawa D, Sugita Y, Sumi Y, et al. A Three-Step Method for Laparoscopic Mobilization of the Splenic Flexure. *Ann Surg Oncol* 2015;22(S3):335-335.
20. Roscio F, Bertoglio C, De Luca A, Frattini P, Clerici F, Scandroglio I. Totally laparoscopic resection of the splenic flexure for tumor. *Updat Surg* 2012;64(3):185-90.
21. Lu KC, Cone MM, Diggs BS, Rea JD, Herzig DO. Laparoscopic converted to open colectomy: predictors and outcomes from the Nationwide Inpatient Sample. *Am J Surg* 2011;201(5):634-9.
22. Benseler V, Hornung M, Iesalnieks I, Von Breitenbuch P, Glockzin G, Schlitt HJ, et al. Different approaches for complete mobilization of

- the splenic flexure during laparoscopic rectal cancer resection. *Int J Colorectal Dis.* 2012;27(11):1521-9.
23. Jiménez-Bobadilla B, Villanueva-Herrero JA, Charúa-Guindic L, Ezquivel-Ocampo EA, Montaño-Torres E. Cirugía laparoscópica de colon y recto. Experiencia inicial en el Hospital General de México. *Rev Mex Cir Endosc* 2008;9(3):132-8.
24. Gouvas N, Gogos-Pappas G, Tsimogiannis K, Agalianos C, Tsimoyiannis E, Dervenis C, et al. Impact of splenic flexure mobilization on short-term outcomes after laparoscopic left colectomy for colorectal cancer. *Surg Laparosc Endosc Percutan Tech.* 2014 1;24(5):470-4.
25. Park JS, Kang SB, Kim DW, Lee KH, Kim YH. Laparoscopic versus open resection without splenic flexure mobilization for the treatment of rectum and sigmoid cancer: a study from a single institution that selectively used splenic flexure mobilization. *Surg Laparosc Endosc Percutan Tech.* 2009 1;19(1):62-8.