

Hernia de Littre femoral, tratada por vía anterior y laparoscópica, reporte de caso y revisión.

Femoral Littre's hernia, anterior laparoscopic approach, case report and revision.

Dr. Hector A. Navarro-Chavez¹, Dr. Jesus A. Galindo-Jimenez¹, Dra. Laura Rodriguez-Montoya¹, Dr. Victor Segura-Ibarra², Dr. Eduardo A. Flores-Villalba MSc^{1,2,3,*}

1. Hospital Regional de Alta Especialidad ISSSTE Monterrey "1 de Septiembre", Monterrey, Nuevo León, México
2. Departamento de manufactura avanzada, Escuela de Ingeniería y Ciencias, TEC de Monterrey, Monterrey, Nuevo León, México
3. Departamento de Cirugía, TEC salud, TEC de Monterrey, Monterrey, Nuevo León, México

***Autor de correspondencia:** Dr. Eduardo Flores Villalba MSc

Departamento de manufactura avanzada, Escuela de Ingeniería y Ciencias, TEC de Monterrey

Av. Eugenio Garza Sada 2501 Sur, Tecnológico, 64849 Monterrey, N.L.

Telefono: 81 8888 0310 Correo electrónico: eduardofloresvillalba@tec.mx

DOI <http://dx.doi.org/10.28960/revmeduas.2007-8013.v11.n4.007>

Recibido 24 de Junio 2021, aceptado 01 de Julio 2021

RESUMEN

La hernia de Littre es la eventración de un divertículo de Meckel a través de un defecto herniario. Dada la baja prevalencia del divertículo de Meckel, la presentación de esta hernia es un suceso extremadamente raro, con aproximadamente 50 casos reportados en la literatura. Presentamos el abordaje de una hernia de Littre femoral por un abordaje anterior laparoscópico en un paciente masculino de 59 años.

Palabras clave: Hernia de Littre, divertículo de Meckel, laparoscopia

ABSTRACT

Abstract: Littre's hernia is the eventration of a Meckel's diverticulum through a wall defect. Given the low incidence of Meckel's diverticulum, the occurrence of this hernia is an extremely rare event, with approximately 50 cases reported worldwide. Herein we present an anterior and laparoscopic approach of a femoral Littre's hernia in a 59 year-old male.

Key words: Femoral Littre's hernia, anterior laparoscopic approach, case report and revision

INTRODUCCIÓN

El divertículo de Meckel es un saco ciego intestinal congénito y la anomalía gastrointestinal más común, consiste de todas capas intestinales y está presente entre el 0.3 y 3% de la población adulta¹. Comúnmente asintomático, el divertículo de Meckel presenta mayor incidencia de complicaciones en la infancia (menores de 2 años)², siendo la más común sangrado gastrointestinal y anemia³, en adultos mayores a 40 años, la incidencia de complicaciones se estima es menor al 2% y en población mayor, nula⁴. De las complicaciones presentes en adultos, solo el 1% se presentará como hernia de Littre

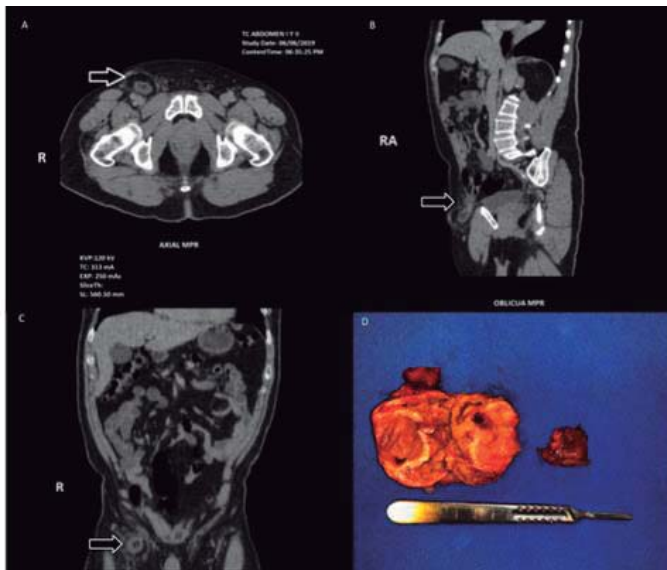
⁵. Anatómicamente, el defecto herniario, puede involucrar la región inguinal, femoral o umbilical ⁶. El sitio más común de este tipo de hernias es el canal inguinal derecho mientras que el anillo femoral es la región con la mayor probabilidad de estrangulación⁷. La hernia de Littre es extremadamente rara aproximadamente 50 casos reportados en la literatura⁸.

Presentación del caso

Presentamos el caso de un paciente masculino de 59 años, que se presenta con una masa en la región inguinal de 2 años de evolución. Dos

meses previos a su ingreso inicia con dolor insidioso, 3 de 10 en la Escala Visual Análoga de dolor, con irradiación a la región escrotal. Se realiza ultrasonido y TAC que reporta imagen tubular dependiente de un asa de intestino delgado que protruye a través del canal inguinal y se localiza medial a los vasos epigástricos con defecto herniario de 2 cm, borramiento de planos grasos y adenopatías reactivas (Figura 1).

Figura 1. A,B,C, Cortes axial y coronal que demuestran el divertículo de Meckel dentro del anillo femoral (flechas). D. Corte de la pieza donde se observa el divertículo y el proceso inflamatorio



A la Exploración física, se identifica una tumoración en región inguinal derecha de aproximadamente 5 cm de diámetro, consistencia pétreo, ligeramente dolorosa a la palpación. Estudios de laboratorio dentro de parámetros normales. Se realiza abordaje abierto con incisión sobre región inguinal derecha, encontrando un asa intestinal con datos francos de inflamación en el orificio femoral parcialmente reductible. Se rea-

liza laparoscópica diagnóstica reduciendo finalmente el contenido y observando un divertículo de Meckel a aproximadamente 100 cm de la válvula ileocecal. Se realiza una diverticulectomía con grapadora mecánica y se cierra el orificio femoral afrontando el peritoneo, seguido de una realiza una plastia tipo McVay. El paciente evoluciona satisfactoriamente y se da de alta al 3er día post-operatorio. A un año de la plastia, no hay recidiva de la hernia.

En este caso, se decidió un abordaje mixto, ya que la viabilidad del intestino a través de un orificio pequeño como el femoral aunado a una estructura con datos francos de inflamación es difícil, por lo que se decidió proceder mediante laparoscopia diagnóstica y terapéutica para la resección del divertículo de Meckel.

Una vez hecha la resección, se procedió al manejo de la hernia femoral, se colocó un punto de aproximación en el peritoneo en la cavidad peritoneal y una reparación tipo McVay. Ya que nueva evidencia considera que la presencia de encarcelación, perforación o la probable contaminación del campo quirúrgico son factores de riesgo para infección de las mallas⁹.

En conclusión, la hernia de Littre con presentación en un orificio femoral es rara, se requiere de una alta sospecha diagnóstica, el manejo irá encaminado a la resección del divertículo y el cierre del defecto herniario. Finalmente, el uso de mallas en ambientes limpios contaminados y contaminados es controversial.

Discusión

El divertículo de Meckel fue descrito por primera vez por Fabricius Hildanus en 1598 y después por Lavater en 1691, pero fue Johann Friedrich Meckel quien describió la anatomía y embriología del divertículo en 1809, esta es la razón por la cual lleva su nombre ¹⁰. En 1700 Littre describió la presencia del divertículo de Meckel en una hernia femoral, dando origen al epónimo ¹¹. La existencia de un divertículo de Meckel en un saco herniario es una complicación extremadamente rara y su frecuencia aún permanece incierta, ya que son menos de 60 casos reportados en los últimos 300 años ⁸.

El divertículo de Meckel es un divertículo intestinal congénito verdadero que surge del borde antimesentérico del intestino delgado, contiene todas las capas del tejido del intestino delgado. La mayoría de ellos miden entre 4-6 cm de largo, 2 cm de diámetro y están localizados proximales a la válvula ileocecal a una distancia de entre 30-90 cm, su tipo histológico es de mucosa intestinal aunque mucosa heterotópica puede ser vista con frecuencia siendo la gástrica la más común (52%) seguido por mucosa pancreática (6%) ^{2,8}.

El divertículo de Meckel es usualmente asintomático pero puede presentarse complicado en un 5 a 17% ¹². En este caso presentamos una complicación poco frecuente de un divertículo de Meckel ¹³, presentado como una hernia en-

carcelada en un anillo femoral. Otras complicaciones más frecuentes son: la obstrucción intestinal (14-53%) diverticulitis (12.7-53%) ulceración (<4%) y perforación ².

Cuando el Divertículo de Meckel es sintomático, la resección quirúrgica está indicada, cuando es por sangrado se sugiere una resección intestinal en bloque, pero cuando es asintomático no hay un consenso en el tratamiento. En 1976, Soltero y Bill concluyeron que se necesitan realizar 800 diverticulectomías incidentales para prevenir una muerte con una morbilidad aproximada de 10%; por lo que se recomienda no resección quirúrgica en caso de ser asintomático ⁴.

Referencias

1. Sagar J, Kumar V, Shah DK. Meckel's diverticulum: a systematic review. *J R Soc Med.* 2006;99(10):501-505.
2. Park JJ, Wolff BG, Tollefson MK, Walsh EE, Larson DR. Meckel diverticulum: the Mayo Clinic experience with 1476 patients (1950-2002). *Ann Surg.* 2005;241(3):529-533. doi:10.1097/01.sla.0000154270.14308.5f
3. Uppal K, Tubbs RS, Matusz P, Shaffer K, Loukas M. Meckel's diverticulum: a review. *Clin Anat.* 2011;24(4):416-422. doi:10.1002/ca.21094
4. Soltero MJ, Bill AH. The natural history of Meckel's Diverticulum and its relation to incidental removal. A study of 202 cases of diseased Meckel's Diverticulum found in King

- County, Washington, over a fifteen year period. *Am J Surg.* 1976;132(2):168-173. doi:10.1016/0002-9610(76)90043-x
5. Motta-Ramírez GA, Reyes-Méndez E, Campos-Torres J, García-Ruiz A, Rivera-Méndez VM, García-Castellanos JA et al. El divertículo de Meckel en adultos. *An Radiol Méx.* 2015;14:20-30
 6. Racy M, Ramesh S. Littré meets de garengeot: meckel's diverticulum and appendix in a femoral hernia. *Ann R Coll Surg Engl.* 2013;95(6):e97-e98. doi:10.1308/003588413X13629960047399
 7. Meyerowitz BR. Littré's hernia. *Br Med J.* 1958;1(5080):1154-1156. doi:10.1136/bmj.1.5080.1154
 8. Schizas D, Katsaros I, Tsapralis D, Moris D, Michalinos A, Tsilimigras DI, et al. Littré's hernia: a systematic review of the literature. *Hernia* 23, 125–130 (2019). <https://doi.org/10.1007/s10029-018-1867-0>
 9. Birolini C, de Miranda JS, Tanaka EY, Utiyama EM, Rasslan S, Birolini D. The use of synthetic mesh in contaminated and infected abdominal wall repairs: challenging the dogma-A long-term pro-spective clinical trial. *Hernia.* 2020;24(2):307-323. doi:10.1007/s10029-019-02035-2
 10. MECKEL J. Uber die Diveetikel am Darmkanal. *Arch Physiol.* 1809;9:421-453.
 11. Littre A. Observation sur une nouvelle espèce de hernie. Mémoires de mathématique et de physique de l'Académie royale des sciences. Published online 1700. Accessed August 3, 2020. <https://hal.archives-ouvertes.fr/ads-00104348>
 12. Matsagas MI, Fatouros M, Koulouras B, Giannoukas AD. Incidence, complications, and management of Meckel's diverticulum. *Arch Surg.* 1995;130(2):143-146. doi:10.1001/archsurg.1995.01430020033003
 13. Misiak P, Piskorz Ł, Kutwin L, Jabłoński S, Kordiak J, Brocki M. Strangulation of a Meckel's diverticulum in a femoral hernia (Littré's hernia). *Prz Gastroenterol.* 2014;9(3):172-174. doi:10.5114/pg.2014.43580