

Hemorragia intraventricular grado IV, manejada con leche materna intranasal: reporte de caso

Grade IV intraventricular hemorrhage, managed with intranasal breast milk: case report

Nora Selene Martínez-Félix^{1*}, Luigina Núñez-Martínez², Rene Moreno-Gómez¹, Marisol Cabanillas-Ayón¹, Alicia García-Zamora¹, Emir Adolfo Leal-Leon², Aglaet Marisol Verdugo-Montes³

1. Departamento de Neonatología del Hospital Civil de Culiacán. Sinaloa, México.
2. Facultad de Ciencias Químicas Biológicas, Universidad Autónoma de Sinaloa. Sinaloa, México.
3. Facultad de Medicina, Universidad Autónoma de Sinaloa. Sinaloa, México.

***Autor de correspondencia:** Dra. Nora Selene Martínez Félix

Domicilio: Eustaquio Buelna 91, Burocrata, 80030 Culiacán Rosales, Sin. Teléfono: 667 713 7978.

Email: neonatologia.martinez@gmail.com

DOI <http://dx.doi.org/10.28960/revmeduas.2007-8013.v12.se.005>

Recibido 05 de abril 2021, aceptado 19 de julio 2022

Resumen

La hemorragia intraventricular (HIV) representa un problema de salud grave en los recién nacidos (RN). En el mejor escenario, el paciente que la padece sufre un daño cerebral irreparable. Esto principalmente se debe a la falta de un tratamiento adecuado. En este trabajo, presentamos el resultado de la diaria administración intranasal de leche materna en un RN diagnosticado con HIV. Después de 61 días de tratamiento, el paciente mostró una recuperación completa.

Palabras clave: Leche materna; intranasal; recién nacido; hemorragia intraventricular.

Abstract

Intraventricular hemorrhage (IVH) represents a serious health problem for newborn (NB). In the best scenario, the patient survives but suffers an irreversible brain damage. This is mainly due to the absence of an adequate treatment. In this work, we present the results of the daily intranasal treatment with breast milk in a NB diagnosed with IVH. After 61 days of therapy, the patient showed a full recovery.

Key words: Breast milk; intranasal; newborn; intraventricular hemorrhage.

Introducción

La hemorragia intraventricular (HIV) es un padecimiento que posee una alta mortalidad en recién nacidos. La HIV se clasifica acorde a los resultados obtenidos por ultrasonido y en base a la severidad del sangrado, en cuatro grados: I, la hemorragia esta confinada en la matriz germinal; II, hemorragia sin dilatación ventricular; III, hemorragia con dilatación ventricular aguda; y IV, hemorragia con presencia de una región intraparenquimatosa ecodensa¹. Debido a que su tratamiento es muy limitado, normalmente

se asocia a un mal pronóstico para la vida y función normal de quien la padece². En este sentido, la leche materna (LM) siendo rica en neurotrofinas, células madre mesenquimales y factores de crecimiento, ha sido postulada como un potencial tratamiento para HIV, ya que estudios previos la asocian con una mejora en el desarrollo neurocognitivo, especialmente a largo plazo³. De manera natural, durante el proceso de lactancia, la mucosa nasofaríngea de los neonatos está en contacto con la LM; sin embargo, cuando los infantes presentan HIV en combinación con un muy bajo peso (< 1500 gr),

esta exposición nasofaríngea a la LM es omitida debido al uso de métodos de alimentación artificial⁴. Por lo anterior, la administración vía intranasal de LM en recién nacidos con lesiones cerebrales, podría tener efectos terapéuticos suficientes para convertirse en un nuevo mecanismo de terapia.

REPORTE DE CASO

RN masculino, hijo de madre de 30 años, G3, A1, con adecuado control prenatal. Se recibió vía cesárea por urgencia hipertensiva, a las 31 semanas de gestación por Capurro, presentando un peso de 1310 gr, APGAR 8/9 y Silverman 2. Se diagnosticó con membrana hialina y se le administraron 2 dosis de surfactante. Evolución clínica tórpida con choque séptico, crisis convulsivas, HIV grado IV, hidrocefalia y ventriculomegalia demostrados por medio de ultrasonido transfontanelar y tomografía. Posteriormente presentando un cuadro de neuroinfección (Figura 1).

Aunado, el RN presento biometría hemática con anemia importante, procalcitonina y PCR positivas para sepsis neonatal temprana y análisis de

citoquímico de LCR positivo para pseudomona. Desde su nacimiento, recibió alimentación exclusiva con leche materna y a partir del quinto día postparto, se sometió a un protocolo de 0.5 ml de LM por fosa nasal cada 6 horas durante 61 días. Además, fue tratado con múltiples esquemas de antibióticos, entre los que se incluyó amikacina intratecal por ventriculostomía. El RN fue sometido a 3 ventriculostomías, una fenestración endoscópica, septoplastía cerebral y derivación ventrículo peritoneal. La última tomografía muestra la ausencia de hemorragia y dilatación ventricular, y una masa encefálica con forma y dimensiones adecuadas (Figura 2). A la exploración física, solo se detectó leve espasticidad de los miembros superiores izquierdos. Al año de seguimiento con válvula de derivación ventricular mostro el 3º y 4º ventrículo de tamaño normal. Sin embargo presenta leucomalacia periventricular frontotemporal derecha con pérdida de volumen encefálico y Hemisferio cerebral izquierdo con volumen conservado así como adecuada diferenciación de sustancia gris y blanca.

Figura 1. Tomografía de Cráneo simple durante estancia hospitalaria.

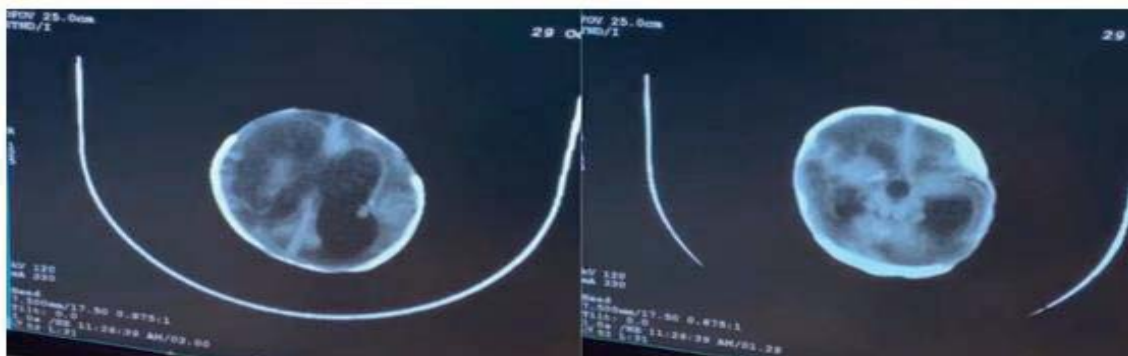
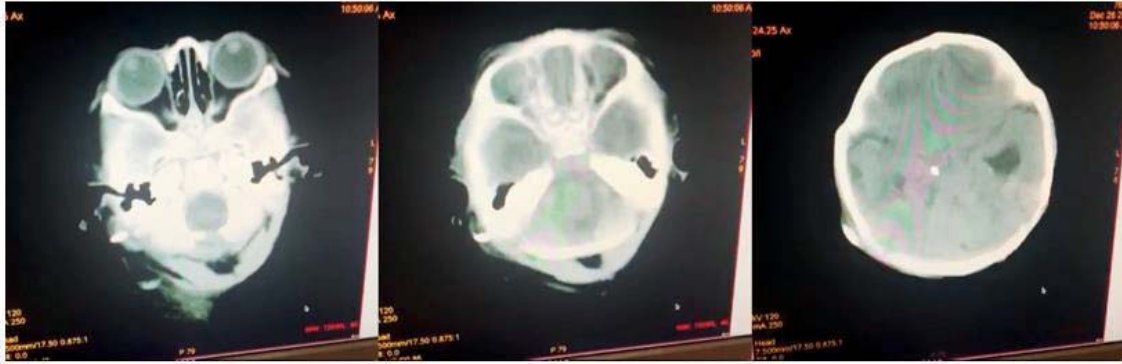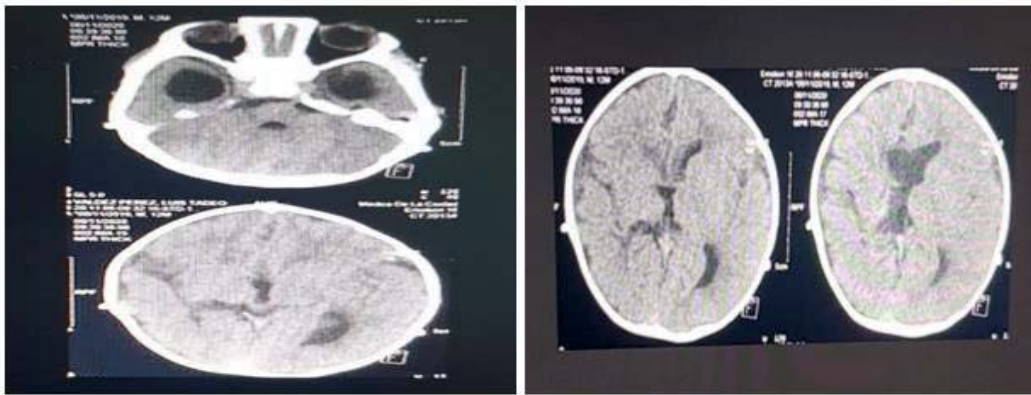


Figura 2. Tomografía de cráneo tomada un día antes del egreso hospitalario.**Figura 3.** Tomografía de seguimiento al año de edad.

DISCUSIÓN

El uso de la LM por vía intranasal es poco conocido. Sin embargo se han demostrado excelentes resultados en casos de HIV. En este padecimiento, ayuda a estimular el crecimiento de oligodendroglías y neuritas así como a reducir el volumen de lesión neuronal. Keller y cols. sugieren que las neurotrofinas apoyan de manera importante el desarrollo, crecimiento y la supervivencia de las neuronas; además la LM es rica en lactoferrina, lo que ayuda a restringir la hipoxia/isquemia cerebral y las lesiones cerebrales inducidas por lipopolisacáridos. Demostrándose que, el tratamiento con LM intranasal en nuestro paciente, fue una medida de gran

ayuda para reducir las repercusiones neurológicas que conlleva una HIV.

CONCLUSIONES

Los componentes fundamentales de la LM vía intranasal atravesaron la barrera hematoencefálica, migrando desde la mucosa nasal hasta el cerebro y el líquido cefalorraquídeo⁵. Se observó una clara disminución de los daños originados por HIV grave, en lactantes que presentan muy bajo peso al nacer, gracias al tratamiento con LM intranasal⁶. Nuestros resultados experimentales, respaldan la efectividad de la LM intranasal en el rescate de neonatos con lesiones cerebrales.

Referencias

1. Ballabh P, de Vries LS. White matter injury in infants with intraventricular haemorrhage: mechanisms and therapies. *Nat Rev Neurol*. 2021;17(4):199-214. doi: 10.1038/s41582-020-00447-8. Epub 2021 Jan 27. PMID: 33504979.
2. Robinson S. Neonatal posthemorrhagic hydrocephalus from prematurity: pathophysiology and current treatment concepts. *J Neurosurg Pediat*. 2012 Mar 10;9(3):242-58. Available from: <https://pubmed.ncbi.nlm.nih.gov/22380952/>
3. Keller T, Körber F, Oberthuer A, Schafmeyer L, Mehler K, Kuhr K, et al. Intranasal breast milk for premature infants with severe intraventricular hemorrhage-an observation. *Europ J Pediat*. 2019 10;178(2). Available from: <https://pubmed.ncbi.nlm.nih.gov/30386923/>
4. Foster JP, Psaila K, Patterson T. Non-nutritive sucking for increasing physiologic stability and nutrition in preterm infants. *Cochrane Database Syst Rev*. 2016 Oct 4;10(10):CD001071. doi: 10.1002/14651858.CD001071.pub3. PMID: 27699765; PMCID: PMC6458048.
5. Vazquez SE, Albíztegui RO. Transfontanelar Ultrasound Technique, Normal Anatomy, Anatomic Variants and Classification Review. *Europ Cong Radiol-ECR 2013*; Available from: <https://epos.myesr.org/poster/esr/ecr2013/C-2615>
6. Bhat V, Bhat V. Neonatal neurosonography: A pictorial essay. *Indian J Radiol Imaging*. 2014 10;24(4):389-400. Available from: <https://pubmed.ncbi.nlm.nih.gov/25489132/>