

Adenocarcinoma pancreático de glándulas espumosas, entidad infrecuente que simula lesión benigna: un reto diagnóstico

Pancreatic foamy gland adenocarcinoma, a rare entity that simulates benign lesion: a diagnostic challenge

Ríos-Burgueño Efrén Rafael^{1*}, Urías-Barreras Cynthia Marina¹, Martínez-Félix Melissa², Morán-Pórtela David de Jesús¹, Beltrán-Ontiveros Saúl Armando³, Velarde-Félix Jesús Salvador⁴.

1. Servicio de Anatomía Patológica del Centro de Investigación y Docencia en Ciencias de la Salud, Universidad Autónoma de Sinaloa, Culiacán, Sinaloa, México.
2. Médico residente de Anatomía Patológica del Centro de Investigación y Docencia en Ciencias de la Salud, Universidad Autónoma de Sinaloa, Hospital Civil de Culiacán, Sinaloa México.
3. Centro de Investigación y Docencia en Ciencias de la Salud, Universidad Autónoma de Sinaloa, Culiacán, Sinaloa, México.
4. Departamento de Medicina Genómica del Hospital General de Culiacán "Bernardo J. Gastélum", Escuela de Biomedicina y Posgrado en Ciencias Biomédicas, Universidad Autónoma de Sinaloa, Culiacán, Sinaloa, México.

***Autor de correspondencia:** Dr. Efrén Rafael Ríos-Burgueño.

Eustaquio Buelna No. 91, Colonia Gabriel Leyva C.P. 80030 Culiacán, Sinaloa, México.

Teléfonos: (667) 713 26 06 y 713 79 78

Correo electrónico: rael_rios@yahoo.com.mx

DOI <http://dx.doi.org/10.28960/revmeduas.2007-8013.v12.se.009>

Recibido 03 de marzo 2022, aceptado 31 de julio 2022

Resumen

El adenocarcinoma pancreático de glándulas espumosas (APGE) es una de las neoplasias de páncreas pocos frecuentes con características similares a tumores benignos, este tipo de diagnóstico representa un verdadero reto al médico anatomopatólogo debido a que la lesiones suelen confundirse con alteraciones benignas principalmente por la presencia de células espumosas de citoplasma amplio vacuolado y núcleo pequeño que parecen macrófagos espumosos. Se presenta un caso clínico de paciente femenino de 66 años con APGE presentando síntomas como acolia, coluria, ictericia conjuntival, prurito, dolor en hipocondrio derecho constante de leve a moderada intensidad, anorexia, náuseas y vómitos, con pérdida de peso de 6 kg en dos meses.

Palabras clave: APGE, cáncer de páncreas, diagnóstico

Abstract

Pancreatic foam gland adenocarcinoma (APGE) is one of the rare pancreatic neoplasms with characteristics similar to benign tumors. This type of diagnosis represents a real challenge for the pathologist because the lesions are often confused with benign alterations, mainly due to the presence of foamy cells with ample vacuolated cytoplasm and a small nucleus resembling foamy macrophages. We present a clinical case of a 66-year-old female patient with APGE presenting symptoms such as acholia, dark urine, conjunctival jaundice, pruritus, constant pain in the right upper quadrant of mild to moderate intensity, anorexia, nausea and vomiting, with a weight loss of 6 kg in two months.

Key words: APGE, pancreatic cancer, diagnosis

Introducción

El cáncer de páncreas (CP) es una de las neoplasias malignas más letales predominantemente en hombres y en edades avanzadas (40-85 años)¹. Uno de los tipos de CP más común

es el adenocarcinoma ductal de páncreas, presentándose en 85% de los casos ². Una de sus variantes poco frecuentes es el adenocarcinoma pancreático de glándulas espumosas (APGE), éste se caracteriza por poseer similitud con tumores benignos son similares, además

por sus peculiaridades biológicas que representa un reto diagnosticarlo⁶ (núcleo pequeño, indentado, preservar la polaridad y citoplasma microvesicular)¹⁰. Aproximadamente el 3.6% y 3.8% de los carcinomas primarios de páncreas son de APGE^{4,5}, su dificultad diagnóstica se debe por presentar glándulas de diferente tamaño revestidas por células cúbicas o cilíndricas con abundante citoplasma espumoso³. La presencia de este patrón puede ser focal, combinado con un adenocarcinoma ductal convencional o puede ser el tipo histológico predominante⁴.

Presentación del caso

Paciente femenino de 66 años, la cual inicia hace 45 días con acolia, coluria, ictericia conjuntival, prurito, dolor en hipocondrio derecho constante de leve a moderada intensidad, anorexia, náuseas y vómitos, con pérdida de peso de 6kg en dos meses. Los estudios de laboratorio y gabinete reportan elevación de pruebas de función hepática: BT 7.9, BD 6.6, BI 1.3, TGO 357, TGP 713, FA 831, PT 7.8, ALB 3.8, el ultrasonido identificó un hidrocolecisto y un quiste renal izquierdo de 2.8 cm. La colangiopancreatografía retrógrada endoscópica y la tomografía axial computarizada localizaron una neoplasia de cabeza de páncreas. Se realiza cirugía que confirma neoplasia que afecta cabeza de páncreas, por lo que se procede a realizar resección tipo Whipple.

El Departamento de Anatomía Patológica recibe espécimen para estudio transoperatorio, que consta de cabeza de páncreas y segmento de intestino con lesión neoplásica que mide 3x3cm de consistencia sólida con áreas microquísticas de color ámbar amarillentas con aspecto fibroso y hemorrágico (Figura 1). En los cortes congelados se encontraron células de citoplasma espumoso microvesicular de aspecto benigno con atipia leve; en los cortes definitivos teñidos con HyE se identifica adenocarcinoma ductal bien diferenciado con glándulas espumosas, invasor (Figura 2A), con áreas de neoplasia intraepitelial pancreática (Panin) (Figura 2B). Se realizaron tinciones de azul alciano y ácido peryódico de Schiff, así de inmunohistoquímica para la detección de CK7, CK19, CK20, MUC1, MUC2 y MUC5 AC. El tumor presentó fenotipo pancreobiliar CK7⁺, CK19⁺, MUC1⁺, MUC5AC⁺, CK20⁻ y MUC2⁻ (Figura 3). Confirmando el diagnóstico de APGE.

Figura 1. Especimen al corte que consta de neoplasia de cabeza de páncreas que engrosa la pared del intestino delgado, con presencia de áreas microquísticas de aspecto hemorrágico

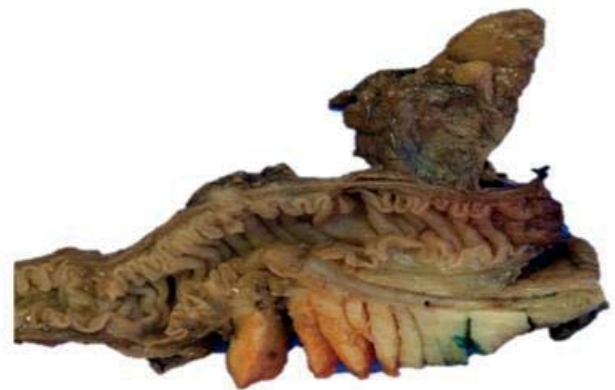

Figura 2. Tejido de adenocarcinoma ductal, (A) Tinción HyE de espécimen con presencia de adenocarcinoma ductal invasor con glándulas espumosas, (B) Epitelio ductal con neoplasia intraepitelial pancreática (Panin).

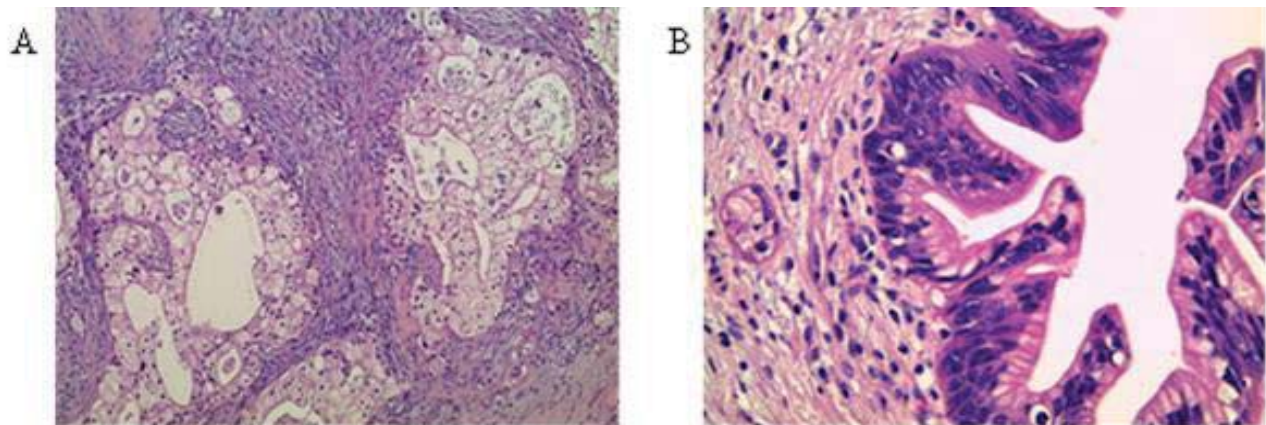
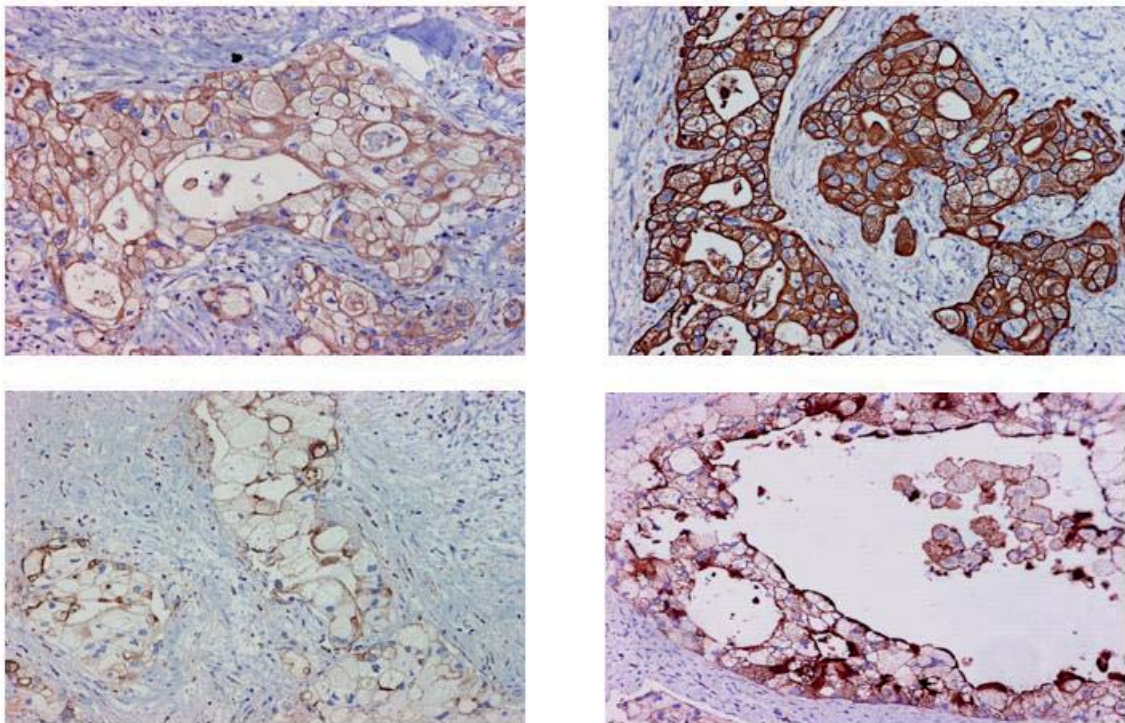


Figura 3. Tinción de Inmunohistoquímica con marcadores pancreáticos. Positivo para CK7 (A), CK19 (B), MUC 1 (C) y MUC 5AC en células neoplásicas (D).



Discusión

Las características del caso presentado coinciden con los hallazgos reportados en la literatura internacional para el diagnóstico de APGE^{4, 5}.

Esta variante de adenocarcinoma ductal de páncreas es una entidad poco frecuente que

histopatológicamente puede tener un aspecto engañosamente benigno, lo que supone un reto diagnóstico, principalmente para el patólogo, sobre todo en biopsias pequeñas. Así como en cortes congelados y biopsia por aspiración, ya que pueden simular una lesión benigna por la morfología celular en los análisis histológicos.

Por ello, se requiere de atención cuidadosa a sus características microscópicas sutiles pero distintivas. Además, el diagnóstico de APGE puede ser validado a través de otras técnicas como la histoquímica e inmunohistoquímica.

Referencias

1. Ilic M, Ilic I. Epidemiology of pancreatic cancer. *World J Gastroenterol*. 2016;22:9694-9705.
2. Lin F, Chen ZE, Wang HL. Utility of Immunohistochemistry in the Pancreatobiliary Tract. *Arch Pathol Lab Med*. 2015;139:24–38.
3. Albores-Saavedra J, Weimersheimer-Sandoval M, Chable-Montero F, Montante-Montes de Oca D, Hruban RH, Henson DE. The foamy variant of pancreatic intraepithelial neoplasia. *Ann Diagn Pathol*. 2008;12:252-9.
4. Adsay V, Logani S, Sarkar F, Crissman J, Vaitkevicius V. Foamy gland pattern of pancreatic ductal adenocarcinoma. *Am J Surg Pathol*. 2000;24:493-504.
5. Albores-Saavedra J, Simpson K, Dancer YJ, Hruban R. Intestinal type of adenocarcinoma: a previously unrecognized histologic variant of ductal carcinoma of the pancreas. *Ann Diagn Pathol*. 2007;11:3-9.
6. Stelow EB, Pambuccian SE, Bardales RH, Debol SM, Mallery S, Lai R, *et al*. The cytology of pancreatic foamy gland adenocarcinoma. *Am J Clin Pathol*. 2004;121:893-97.
7. Stewart CJR. Malignant ascites secondary to foamy gland adenocarcinoma of the pancreas. *Acta Cytol*. 2009;53:362-64.
8. Ayub SB, Dodge J. Lipid-rich variant of pancreatic endocrine neoplasms. A case report. *Acta Cytol*. 2010;54:829-34.
9. Lisovsky M, Dresser K, Woda B, Mino-Kenudson M. Immunohistochemistry for cell polarity protein lethal giant larvae 2 differentiates pancreatic intraepithelial neoplasia–3 and ductal adenocarcinoma of the pancreas from lower-grade pancreatic intraepithelial neoplasias. *Hum Pathol*. 2010;41:902-9.
10. Bellevicine C, Malapelle U, Iaccarino A, Schettino P, Napolitano V, Zeppa P, *et al*. Foamy gland pancreatic ductal adenocarcinoma diagnosed on EUS-FNA: a histochemical, immunohistochemical, and molecular report. *Diagn Cytopathol*. 2013;41:77-80.