

## Recontorneo estético en sector anterosuperior con márgenes gingivales discrepantes

### Aesthetic crown lengthening on anterior maxilar teeth with discrepant gingival margins

Alejandra Carrillo-Díaz<sup>1\*</sup>, Delia Eunice Gutiérrez-Rivas<sup>2</sup>, María de los Ángeles Andrea Carvajal Montes de Oca<sup>3</sup>, Omar Elizondo-Cantú<sup>3</sup>, Marianela Garza-Enríquez<sup>3</sup>, Jesús Israel Rodríguez-Pulido<sup>3</sup>

1. Residente de Segundo Año de Periodoncia e Implantología Oral en la Universidad Autónoma de Nuevo León
2. Maestra en Ciencias Odontológicas docente en la Universidad Autónoma de Nuevo León
3. Maestro en Ciencias Odontológicas perteneciente al Cuerpo Académico del Posgrado de Periodoncia en la Universidad Autónoma de Nuevo León

\*Autor de correspondencia: Alejandra Carrillo-Díaz

Posgrado de Periodoncia, Facultad de Odontología, Universidad Autónoma de Nuevo León.

Correo: [alejandra.carrillo4@hotmail.com](mailto:alejandra.carrillo4@hotmail.com)

DOI [http://dx.doi.org/10.28960/revmeduas.2007-8013.v13.ne\\_odonto.005](http://dx.doi.org/10.28960/revmeduas.2007-8013.v13.ne_odonto.005)

Recibido 05 de diciembre 2022, aceptado 25 de enero 2023

#### RESUMEN

El alargamiento de corona estético o recontorneo es un procedimiento orientado a la remoción de tejido gingival y óseo con el objetivo de igualar la corona clínica con la corona anatómica dental acompañada de un contorno gingival adecuado acorde al canon estético. REPORTE DE CASO: Paciente femenino de 26 años de edad ASA1, presenta márgenes gingivales discrepantes derivados de una erupción pasiva alterada. Se realizaron incisiones intrasulculares y submarginales siguiendo el contorno gingival natural, posteriormente se elevó un colgajo de espesor total, se realizó cirugía ósea resectiva en vestibular de la cresta ósea y finalmente se suturó con Nylon 5-0. DISCUSIÓN: Al término de la cirugía, durante la colocación de la restauración, se debe crear una distancia de 3 mm desde el nivel del hueso crestral alveolar hasta el margen gingival se logra un tejido periodontal estable después de seis meses.

**Palabras clave:** alargamiento de corona, recontorneo estético, cirugía ósea.

#### ABSTRACT

Aesthetic crown lengthening or recontouring is a procedure in which gingival and bone tissue is removed with the aim of matching the clinical crown with the anatomical dental crown accompanied by an adequate gingival contour according to the aesthetic canon. CASE REPORT: A 26-year-old female patient, ASA1, presents discrepant gingival margins derived from an altered passive eruption. Intrasulcular and submarginal incisions were made following the natural gingival contour, subsequently a full-thickness flap was raised, resective osseous surgery was performed on the vestibular bone crest and finally it was sutured with Nylon 5-0. DISCUSSION: At the end of surgery, during the placement of the restoration, a distance of 3 mm should be created from the level of the alveolar crestal bone to the gingival margin. A stable periodontal tissue is achieved after six months.

**Key words:** crown lengthening, aesthetic crown lengthening, bone surgery.

#### INTRODUCCIÓN

El concepto de alargamiento de corona fue primero introducido por D.W. Cohen en 1962; es un procedimiento que generalmente involucra reducción o remoción de tejido óseo y/o tejido blando. La cantidad de estructura dentaria expuesta por encima de la cresta ósea (4mm

aprox) debe ser suficiente para proveer un complejo dentingingival estable y un espesor biológico adecuado<sup>1</sup>. Posteriormente Costlet en 1977 expone una clasificación de erupción pasiva alterada<sup>2</sup>. En 1993 Allen describe los procedimientos previos necesarios para llevar a cabo el alargamiento de corona<sup>3</sup> y en el 2007

Chu realiza un enfoque estético de este procedimiento<sup>4</sup>.

La erupción dental comprende 2 fases: la erupción activa que hace que el diente emerja a la cavidad oral y la fase de erupción pasiva implica la migración apical de los tejidos blandos que cubren la corona del diente<sup>5</sup>.

La erupción pasiva alterada (EPA) es una condición clínica que se presenta cuando un diente ha alcanzado el plano oclusal y el margen gingival se encuentra sobre la corona anatómica excesivamente incisal y alejado de la unión cemento-esmalte (UCE) en el paciente adulto en ausencia de inflamación, hipertrofia o hiperplasia de la encía, dando como resultado coronas clínicas más cortas<sup>6</sup>.

La EPA se clasifica en dos tipos I y II, según la cantidad de encía (cantidad excesiva y normal de encía, respectivamente) y en dos subtipos A y B, según la ubicación de la encía con respecto a la cresta ósea alveolar con respecto a la UCE (a una distancia de 1.5-2 mm y a una distancia menor de 1.5 mm, respectivamente). Hasta la fecha, el único método para diagnosticar los subtipos de EPA es la exposición quirúrgica de la cresta ósea y la identificación de su ubicación con respecto a la UCE. El sondeo óseo y la tomografía computarizada de haz cónico se proponen como métodos alternativos, aunque no son adecuados para todos los casos<sup>7</sup>.

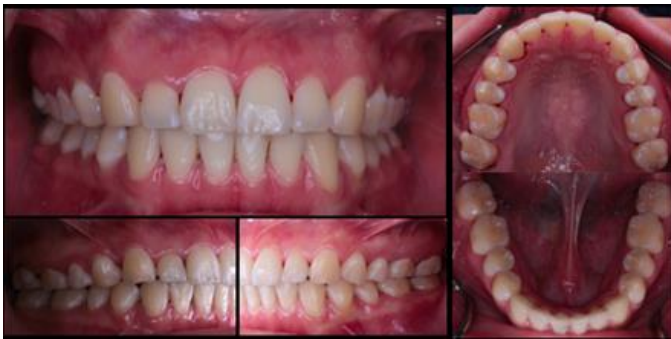El procedimiento de alargamiento de corona en sitios estéticos o también llamado recontorneo, se encuentra contraindicado cuando la proporción corona-raíz es inadecuada, si existe inflamación de algún tejido presente, compromiso del hueso alveolar de soporte adyacente, suficiente cantidad de encía queratinizada<sup>8</sup>.

El fundamento biológico se centra en los 3mm de distancia entre el margen óseo y el gingival para mantener un espesor biológico adecuado en la nueva posición de los mismos<sup>9</sup> pero teniendo en cuenta los principios estéticos del sector anterior, como el ancho de encía queratinizada, el cual es mayor en los laterales, luego centrales y por último caninos<sup>10</sup> así como las proporciones dentales adecuadas: incisivos centrales 8.5mm de ancho y 11mm de largo; incisivos laterales 6.5mm de ancho y 8.5mm de largo; y caninos 7.5mm de ancho y 9.5mm de largo<sup>11</sup>.

## REPORTE DE CASO

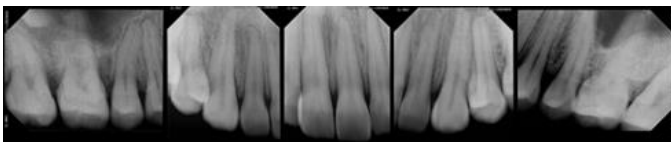
Paciente femenino de 26 años de edad acudió a consulta al Posgrado de Periodoncia, de la Facultad de Odontología, de la Universidad Autónoma de Nuevo León, con motivo de consulta "recontorneo, tengo dientes más largos que otros". En la historia clínica la paciente no refiere tener ninguna enfermedad sistémica ni encontrarse bajo ningún tratamiento médico, tampoco reporta alergias, por lo que fue clasificada como ASA I<sup>12</sup>.

A la exploración intraoral se observó buena higiene oral, oclusión adecuada siendo Clase I de angle molar y canina<sup>13</sup>, línea media concordante, adecuada cantidad de encía queratinizada, sin enfermedad periodontal; márgenes gingivales discrepantes en el sector anterosuperior (Fig. 1).



**Figura 1.** Fotografía posterior a la profilaxis.

El análisis radiográfico reveló la altura de las crestas óseas anterosuperiores a nivel de la UCE (Fig. 2).



**Figura 2.** Radiografías de la arcada superior.

## DIAGNÓSTICO

Basados en el análisis clínico y radiográfico, se diagnosticó con erupción pasiva alterada tipo 1<sup>7</sup>.

## PRONÓSTICO

Clase A de Samet: dientes con buen pronóstico, lo que implica 80-100% de soporte óseo y estructura dentaria remanente, se encuentra en

una posición adecuada con respecto al plano oclusal<sup>14</sup>.

## PLAN DE TRATAMIENTO

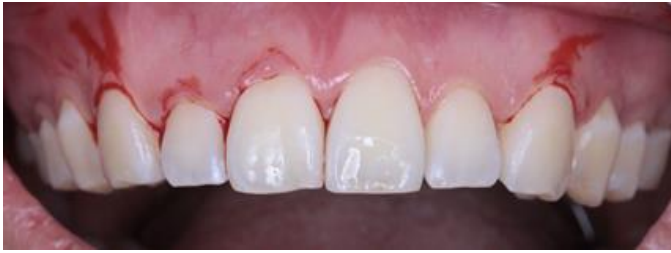La fase higiénica consistió en una profilaxis dental para disminución de la carga dentobacteriana para procurar una mejor cicatrización posterior a la fase correctiva.

La fase correctiva consistió en un recontorneo gingival (gingivectomía + osteoplastia) para la corrección de la erupción pasiva alterada y los márgenes gingivales discrepantes.

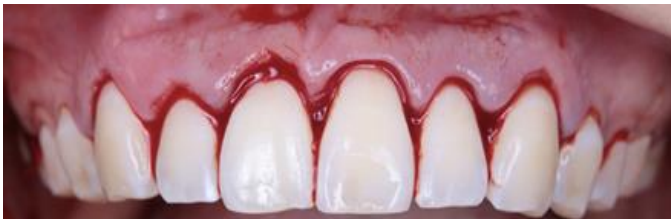## PROCEDIMIENTO QUIRÚRGICO

Se anestesió con mepivacaína al 3%, posteriormente se realizaron incisiones submarginales e intrasulculares (Fig. 3), se retiró el collar de encía resultante de las incisiones submarginales con ayuda de una cureta (Fig. 4). Posteriormente se elevó el colgajo de espesor total (Fig. 5), acto seguido se realizó la osteoplastia procurando una distancia de 3mm desde el cénit óseo hasta el cénit dental (Fig. 6). Se suturó con la técnica de colchonero vertical interno con suturas de Nylon 5-0 (Fig. 7).

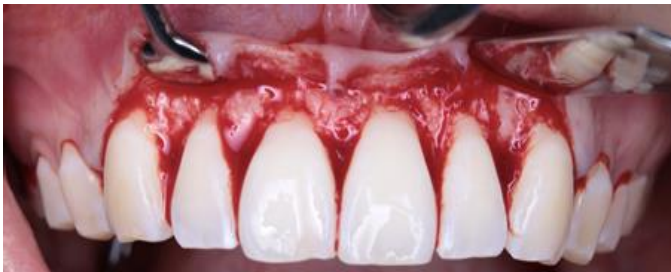Se dan las respectivas indicaciones posoperatorias y se medica con Ibuprofeno 600 mg cada 8 horas por 7 días y Ketorolaco 20mg cada 12 horas por 3 días y enjuagues de clorhexidina al 0.12% 3 veces al día por 7 días. Se cita en una semana para control (Fig. 8).



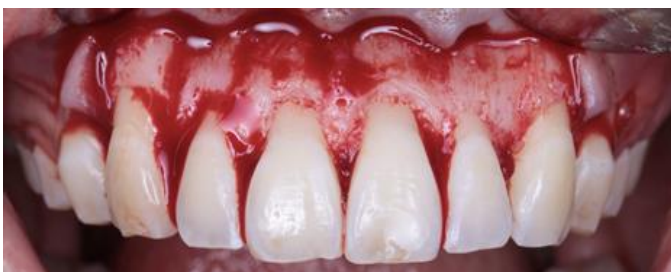**Figura 3.** Incisiones intrasulculares y submarginales



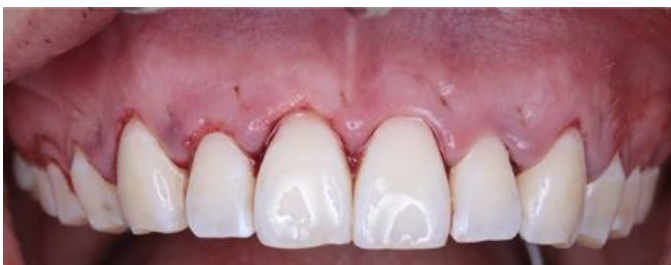**Figura 4.** Collar de encía fue retirado con cureta



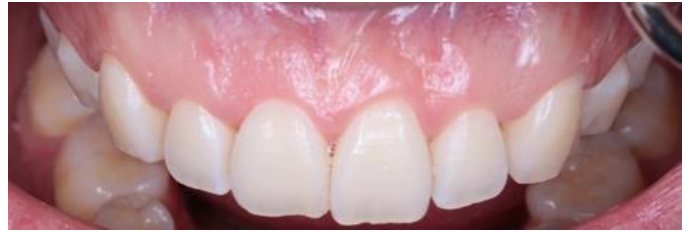**Figura 5.** Elevación del colgajo de espesor total



**Figura 6.** Recontorneo óseo por medio de osteoplastia



**Figura 7.** Sutura Nylon 5-0 en colchonero vertical interno



**Figura 8.** Fotografía final 7 días después

## DISCUSIÓN

Las cirugías de alargamiento de corona son realizadas ampliamente por profesionales de la odontología para restablecer el espesor biológico antes de los procedimientos de restauración pero también por motivos estéticos como lo son la sonrisa gingival o márgenes gingivales discrepantes derivados de una erupción pasiva alterada <sup>15,16</sup>.

Comparando el procedimiento quirúrgico realizado en este reporte de caso con la literatura, es muy similar, comenzando con el colgajo que fue diseñado mediante incisiones submarginales, partiendo del ángulo línea de los dientes adyacentes, reproduciendo el festoneado natural del margen gingival<sup>17</sup>. Estas incisiones submarginales fueron realizadas en los órganos dentarios que deseábamos “alargar”, de lo contrario, en aquellos que quisimos mantener la altura del margen se realizaron incisiones intrasulculares.

Una vez finalizada la cirugía, si se colocarán restauraciones, hay que tomar en consideración la cicatrización para decidir el momento ideal para colocar la restauración definitiva. El margen gingival puede tardar hasta veinte semanas

en estabilizarse después de la cirugía. Bragger evaluó los cambios después de la cirugía de alargamiento de corona durante un período de seis meses; y la conclusión fue que al crear una distancia de 3 mm desde el nivel del hueso crestal alveolar hasta el margen gingival se logra un tejido periodontal estable después de seis meses. A pesar de esto, es recomendable esperar seis meses antes de colocar las restauraciones definitivas, especialmente cuando se planifican restauraciones indirectas<sup>18,19</sup>.

Ribeiro y colaboradores sugirieron un procedimiento de alargamiento de corona estético sin colgajo y mínimamente invasivo para el tratamiento de la erupción pasiva alterada. El hueso alveolar se extrae y se recontornea utilizando microcinceles, a través de una incisión, sin elevación del colgajo<sup>20</sup>. Un estudio que comparó este procedimiento sin colgajo a uno con colgajo, se encontró que el alargamiento estético de la corona clínica, con o sin elevación del colgajo, tuvo resultados clínicos similares y estables hasta por 12 meses<sup>21</sup>.

Es importante considerar que en los pacientes con biotipos gingivales gruesos habrá más probabilidades de sufrir un rebote, mientras que aquellos con tejido gingival más delgado serán más propensos a la recesión independientemente de la técnica utilizada<sup>18</sup>.

## CONCLUSIÓN

El diagnóstico de erupción pasiva alterada suele ser desafiante debido a la dificultad para distinguir la unión cemento-esmalte y la cresta ósea vestibular tanto radiográficamente, por la similitud en sus radiopacidades, como en el sondeo.

El tratamiento quirúrgico de la erupción pasiva alterada produce un cambio estético positivo en el aspecto y la sonrisa del paciente de manera predecible.

El éxito del tratamiento depende de un diagnóstico preciso, una planificación cuidadosa personalizada a cada paciente y una ejecución cuidadosa.

## Referencias

1. Lee EA. Aesthetic crown lengthening: classification, biologic rationale, and treatment planning considerations. *Pract Proced Aesthet Dent*. 2004;16(10):769-78.
2. Coslet JG, Vanarsdall R, Weisgold A. Diagnosis and classification of delayed passive eruption of the dentogingival junction in the adult. *Alpha Omegan*. 1977;70(3):24-8.
3. Allen EP. Surgical crown lengthening for function and esthetics. *Dent Clin North Am*. 1993;37(2):163-79.
4. Chu SJ. A biometric approach to predictable treatment of clinical crown discrepancies. *Pract Proced Aesthet Dent*. 2007;19(7):401-9;

5. Alpiste-Illueca F. Altered passive eruption (APE): A little-known clinical situation. *Med Oral*. 2011;100-4.
6. Volchansky A., Cleaton-Jones P. Clinical definition of altered passive eruption. *Brit Dent J*. 1979;
7. Aghazada R, Marini L, Zeza B, Trezza C, Vestri A, Mariotti A, et al. Experimental gingivitis in patients with and without altered passive eruption. *J Periodontol*. 2020;91(7):938-46.
8. Villaverde Ramírez G. Tratamiento quirúrgico de las coronas clínicas cortas: Técnica de alargamiento coronario. *Avan Perio*. 2000;12(3).
9. Silva-Sousa AC, Moris ICM, Barbosa AFS, Silva-Sousa YTC, Sousa-Neto MD, Pires CRF, et al. Effect of restorative treatment with endocrown and ferrule on the mechanical behavior of anterior endodontically treated teeth: An in vitro analysis. *J Mech Behav Biomed Mater*. 2020;112(104)19.
10. Alhaji WA. Gingival phenotypes and their relation to age, gender and other risk factors. *BMC Oral Health*. 2020;20(1):87.
11. Chu SJ, Hochman MN. A biometric approach to aesthetic crown lengthening: part I-midfacial considerations. *Pract Proced Aesthet Dent*. 2008;20(1):17-24; quiz 26.
12. Doyle DJ, Goyal A, Garmon EH. American Society of Anesthesiologists Classification. En: *StatPearls*. Treasure Island (FL): StatPearls Publishing; 2022.
13. Campbell S, Goldstein G. Angle's Classification—A Prosthodontic Consideration: Best Evidence Consensus Statement. *J Prosthodontol*. 2019;30(S1):67-71.
14. Samet N, Jotkowitz A. Classification and prognosis evaluation of individual teeth--a comprehensive approach. *Quintessence Int*. 2009;40(5):377-87.
15. Mahantesha, Seshan H, Mani R, Kranti K. Clinical evaluation of the biological width following surgical crown-lengthening procedure: A prospective study. *J Indian Soc Periodontol*. 2010;14(3):160.
16. García BME. Alargamiento de corona. *Rev Mex Periodontol*. 2012;2(3):81-6.
17. Marzadori M, Stefanini M, Sangiorgi M, Mounssif I, Monaco C, Zucchelli G. Crown lengthening and restorative procedures in the esthetic zone. *Periodontol*. 2000. 2018;77(1):84-92.
18. Kalsi HJ, Bomfim DI, Hussain Z, Rodriguez JM, Darbar U. Crown Lengthening Surgery: An Overview. *Prim Dent J*. 2019;8(4):48-53.
19. Wise MD. Stability of gingival crest after surgery and before anterior crown placement. *J Prosthet Dent*. 1985;53(1):20-3.
20. Ribeiro FV, Hirata DY, Reis AF, Santos VR, Miranda TS, Faveri M, et al. Open-Flap Versus Flapless Esthetic Crown Lengthening: 12-Month Clinical Outcomes of a Randomized Controlled Clinical Trial. *J Periodontol*. 2014;85(4):536-44.
21. Mele M, Felice P, Sharma P, Mazzotti C, Bellone P, Zucchelli G. Esthetic treatment of altered passive eruption. *Periodontol*. 2000. 2018;77(1):65-83.