

Manejo endodóntico de premolar con 3 raíces: reporte de un caso

Endodontic management of premolar with 3 roots: case report

Larreynaga-Portillo Kevin Josué¹, Sandoval-Castro Ramsés Eduardo¹, Serrano-Uzeta Vania², Rocha-López Adelina^{2,3}, Ayala-Ham Alfredo del Rosario², García-Jau Rosa Alicia^{2,3}, Castro-Salazar Gloria Yolanda^{4*}.

1. Alumno de cuarto semestre de la Especialidad en Endodoncia de la Universidad Autónoma de Sinaloa
2. Docente de la Especialidad en Endodoncia de la Universidad Autónoma de Sinaloa
3. Integrante del Cuerpo Académico Diagnóstico Clínico Epidemiológico UAS-CA-197
4. Coordinadora y docente de la Especialidad en Endodoncia de la Universidad Autónoma de Sinaloa.

***Autor de correspondencia:** Dra. Gloria Yolanda Castro-Salazar

Coordinadora de la Especialidad en Endodoncia, Facultad de Odontología. Universidad Autónoma de Sinaloa.
Blvd. Universitarios y Av. de las Américas s/n,
Ciudad Universitaria, Culiacán, Rosales, Sinaloa. C.P. 80013.
Cel. 6671035876, Correo: endo_yoly@hotmail.com

DOI http://dx.doi.org/10.28960/revmeduas.2007-8013.v13.ne_odonto.009

Recibido 21 de mayo 2022, aceptado 20 de octubre 2022

RESUMEN

Los órganos dentales presentan una anatomía radicular variable. Cuando se requiere la realización de un tratamiento endodóntico es necesario que el Odontólogo y/o Especialista en Endodoncia conozca ampliamente dicha anatomía y sus posibles variaciones, así como también es fundamental que esté preparado para utilizar recursos tecnológicos que contribuyan a realizar un tratamiento más seguro y eficaz. En este caso, se utilizó CBCT y microscopio óptico en el tratamiento de un premolar superior con tres raíces.

Palabras clave: anatomía radicular, tratamiento endodóntico, recursos tecnológicos, CBCT, premolar superior tres raíces.

ABSTRACT

The dental organs present a variable root anatomy. When endodontic treatment is required, it is necessary for the Dentist and/or Endodontic Specialist to have extensive knowledge of said anatomy and its possible variations, as well as being prepared to use technological resources that contribute to carrying out a safer and more efficient treatment effective. In this case, CBCT and light microscopy were used in the treatment of an upper premolar with three roots.

Keywords: root anatomy, endodontic treatment, technological resources, CBCT, upper premolar three roots.

INTRODUCCIÓN

Es importante tener conocimiento de las variaciones anatómicas radiculares y evaluar la configuración interna, antes de iniciar un tratamiento de conductos.

Los premolares maxilares presentan una morfología muy variable, tanto en número de raíces como de conductos.

Son los únicos que presentan las ocho configuraciones de Vertucci ¹.

De acuerdo a la literatura, la incidencia de premolares superiores con una o dos raíces, es del 33% al 85%, mientras que los premolares con tres raíces se presentan con una incidencia baja, en un rango del 0,7 al 9,2% ^{2,3}. Estas variaciones se atribuyen a diferentes etnias poblacionales, género y edad de la población de estudio. Además, existen varias razones para la formación de una raíz adicional; como, por

ejemplo, herencia, alteración en la lámina dental durante formación radicular y alteraciones durante el desarrollo dental ⁴.

Así mismo, se han reportado diversas incidencias en la morfología intra radicular de los primeros y segundos premolares superiores; presentando tres conductos entre un rango de 0.5% al 5% ⁵⁻⁸. La configuración más común es de tres raíces separadas, cada una con un solo conducto. En su mayoría dos raíces vestibulares y una raíz palatina o por el contrario dos raíces palatinas y una raíz bucal ⁹.

Actualmente, existen distintas herramientas o técnicas que pueden ser utilizadas para localizar conductos radiculares y facilitar la planeación y realización del tratamiento. Tales como, las radiografías digitales, la tomografía computarizada de haz cónico (CBCT), que permite visualizaciones tridimensionales de órganos dentales (OD) y estructuras adyacentes ^{10, 11}. Así como también, la visión directa por medio de acceso radicular, con el uso de instrumentos de aumento como lupas y microscopio óptico ¹².

Presentación del caso

Paciente masculino de 45 años, acude a la clínica del Posgrado en Endodoncia de la Universidad Autónoma de Sinaloa. Refiriendo dolor al masticar en el OD 14. Sin antecedentes médico-patológicos reportados. Clínicamente, se observa dicho órgano dental previamente res-

taurado con corona de metal-porcelana. Radiográficamente, se observa anatomía radicular inusual con zona radiolúcida periapical (figura 1).

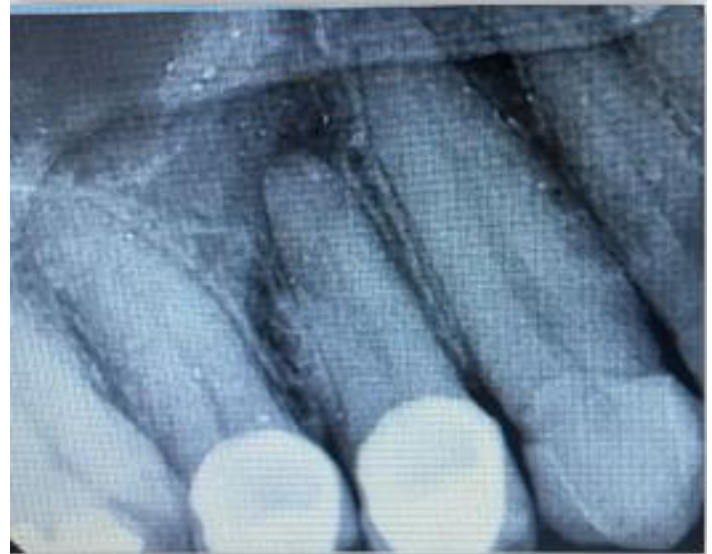

Figura 1. Radiografía inicial

A las pruebas de diagnóstico térmicas respondió negativo (-) y a la percusión positiva (+). De acuerdo a esto, el diagnóstico establecido fue Necrosis Pulpar con Periodontitis Apical Aguda.

En la primera sesión, se utilizó anestesia mepivacaína al 2%, se realizó aislamiento absoluto con dique de hule, se retiró previa restauración y se realizó el acceso cameral; durante este procedimiento fue complicado localizar todos los conductos, debido a la limitada visualización y orientación anatómica previa. Por lo que, se decidió solicitar una tomografía computarizada de haz cónico (CBCT), la cual nos permitió observar 3 raíces separadas, dos vestibulares y una palatina, así como la localización de entrada de

los conductos. Además, se obtuvo una vista más detallada de la destrucción ósea que rodeada las tres raíces (figura 2).

En la segunda sesión, se localizaron todos los conductos con mayor facilidad y se estableció la longitud de trabajo, se realizó la limpieza y desinfección del sistema de conductos con el siguiente protocolo: preparación biomecánica con WaveOne® Gold (Dentsply, Sirona), irrigación con hipoclorito de sodio (NaOCl) al 5.25%, posteriormente se inactivó con tiosulfato de sodio ($\text{Na}_2\text{S}_2\text{O}_3$) y se colocó clorhexidina (CHX) como medicación intraconducto.

Una semana después, en la tercera sesión; se realizó protocolo de irrigación final con NaOCl 5.25%, ácido etilendiaminotetraacético (EDTA) al 17% y agua bidestilada, todos activados con ultrasonido. Finalmente se realizó la obturación de los tres conductos con técnica de gutapercha termo plastificada. Y se colocó resina en el acceso cameral (figura 3).

En una cita de control, aun cuando el paciente no tenía una restauración definitiva del órgano dental, se presentó con un provisional. Se logra observar radiográficamente la disminución de la lesión apical, con formación ósea alrededor de las raíces (figura 4).

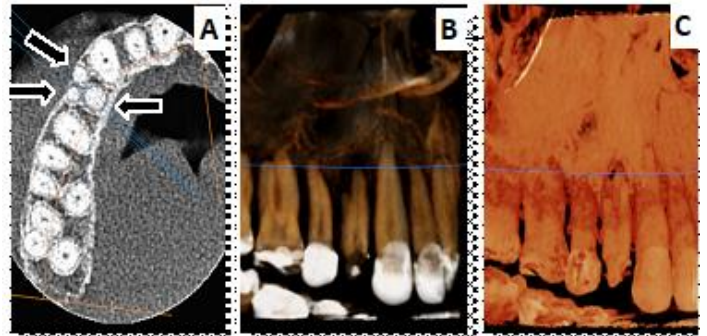


Figura 2. Imágenes iniciales de CBCT. (A) Vista axial de las tres raíces. (B) y (C) Vistas en 3D con diferentes contrastes

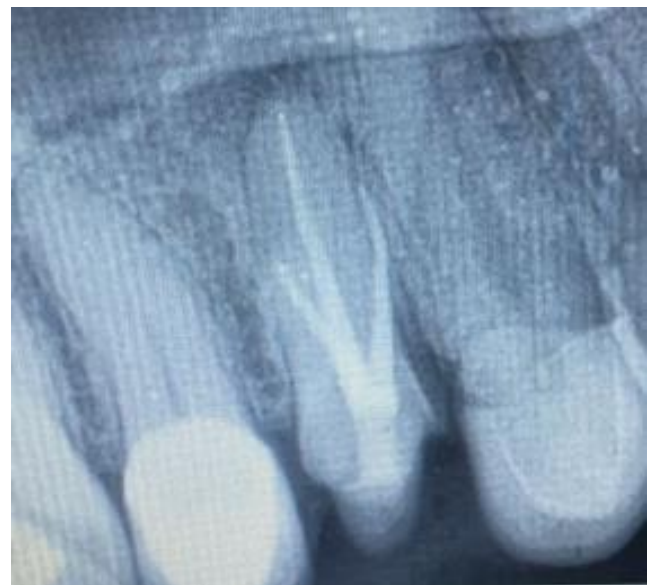

Figura 3. Radiografía final de tratamiento

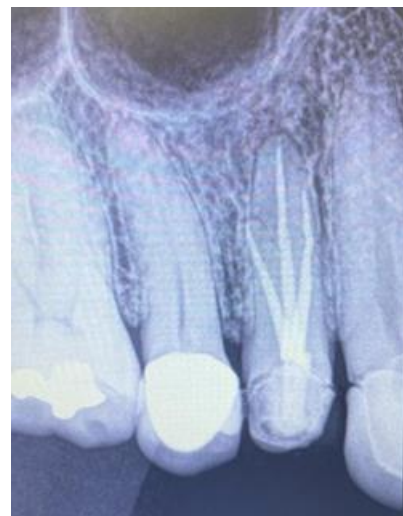

Figura 4. Radiografía 6 meses después de término de tratamiento

Discusión

Está bien establecido, que el éxito del tratamiento de conductos consiste en una adecuada preparación quimio-mecánica y una obturación tridimensional del sistema de conductos radicular, tal como lo describen Berman y Hargreaves¹³. Sin embargo, Al-Anesi y cols., explican que, en algunos casos, la aberrante morfología anatómica del conducto radicular, dificulta dicho éxito¹⁴.

Por lo que, el odontólogo y/o especialista en endodoncia necesita conocer ampliamente la anatomía del conducto radicular y sus posibles variaciones. Dentro de estas variables morfológicas, diversos autores como Khademi y cols., mencionan la posibilidad de la presencia de tres conductos radiculares en los primeros premolares superiores¹⁵.

Debido a las dificultades en la realización del tratamiento de conductos (endodóntico), que estos órganos dentales pueden presentar, concordamos con Barros, Guerreiro Tanomaru y Tanomaru-Filho, quienes determinan que, es fundamental que el profesional deba estar preparado para utilizar recursos tecnológicos en la búsqueda de un tratamiento más seguro y eficaz¹⁶.

Como, por ejemplo, Saccucci y cols., explican que la CBCT puede proporcionar una imagen tridimensional de alta resolución (vistas sagita-

les, axiales y coronales) para realizar diagnósticos y análisis de imágenes anatómicas de cualquier zona de interés, desde diferentes ángulos y niveles. Nos muestra la estructura anatómica de la cavidad pulpar claramente y se puede observar la morfología del conducto radicular, de acuerdo a la necesidad. Especialmente, en pacientes con sistemas de conductos radiculares complicados, la CBCT puede identificar el número, la ubicación y la trayectoria del conducto radicular¹⁷.

Estamos de acuerdo con Dhingra, Dayal, Singh y Bhardwaj, en que este dispositivo tecnológico, puede proporcionar más información clínicamente útil en el preoperatorio, así como también durante el tratamiento de conductos; en comparación con las radiografías digitales periapicales, las cuales solo muestran vistas bidimensionales, aun realizando las técnicas de angulación¹⁸.

Por otro lado, se debe mencionar también, que el microscopio óptico es una herramienta tecnológica que nos permite tener una visualización más adecuada durante el tratamiento. Como lo describen primero Karumaran, Gunaseelan, Krithikadatta y años después Faraj y Boutsiouskis; este se compone principalmente del ocular, el soporte, la fuente de luz, el enfoque y la magnificación. Estos últimos parámetros, se pueden ajustar (aumento de 2 a 30 veces) según los diferentes tipos de microscopios clínicamente disponibles en la actualidad. Lo que nos permite

posicionar el ocular y visualizar claramente las estructuras anatómicas que se necesiten ^{19, 20}.

En el presente artículo, se describe un tratamiento endodóntico realizado en un primer premolar superior con tres raíces y tres conductos radiculares. Donde se puede concluir, que el uso de CBCT permitió obtener imágenes tridimensionales, facilitando la localización de la totalidad de las raíces y sus conductos, apoyando al correcto diagnóstico y plan de tratamiento, así como el uso del microscopio óptico contribuyó a la correcta desinfección y obturación del sistema de conductos, favoreciendo el pronóstico a largo plazo.

Referencias

1. Vertucci FJ. Morfología del conducto radicular y su relación con los procedimientos de endodoncia. *Temas de endodoncia* 2005; 10: 3-29. <https://doi.org/10.1111/j.1601-1546.2005.00129.x>
2. Figueroa FS. Identificación y Manejo Endodóntico de Primer Premolar Maxilar con tres Raíces: Reporte de un Caso. *Revista Canal Abierto* 2018; (37), 26–30. <https://www.canalabierto.cl/numero-37/identificacion-y-manejo-endodontico-de-primer-premolar-maxilar-con-tres-raices-reporte-de-un-caso>
3. Li YH, Bao SJ, Yang XW, Tian XM, Wei B, Zheng YL. Symmetry of root anatomy and root canal morphology in maxillary premolars analyzed using cone-beam computed tomography. *Arch Oral Biol.* 2018 Oct; 94:84-92. <https://doi.org/10.1016/j.archoralbio.2018.06.020>
4. Karunakaran JV, Kaliyaperumal A, Nagappan R, Swaminathan SK, Arthanari KK, Samuel LS. Forma de la raíz y morfología de los primeros premolares superiores permanentes humanos de una población indo-dravidiana con sede en el sur de la India: un estudio *in vitro*. *J Pharm Bioall Sci [serie en línea]* 2020;12, Suplemento S1:601-6. <https://www.ipbsonline.org/text.asp?2020/12/5/601/292856>
5. Pineda F, Kuttler Y. Mesiodistal and buccolingual roentgenographic investigation of 7,275 root canals. *Oral Surg Oral Med Oral Pathol.* 1972 Jan;33(1):101-10. [https://doi.org/10.1016/0030-4220\(72\)90214-9](https://doi.org/10.1016/0030-4220(72)90214-9)
6. Vertucci FJ, Gegauff A. Root canal morphology of the maxillary first premolar. *J Am Dent Assoc.* 1979 Aug; 99(2):194-8. <https://doi.org/10.14219/jada.archive.1979.0255>
7. Pécora JD, Saquy PC, Sousa Neto MD, Woelfel JB. Root form and canal anatomy of maxillary first premolars. *Braz Dent J.* 1992; 2(2):87-94. <https://pubmed.ncbi.nlm.nih.gov/1290917>
8. Mohammadi Z, Shalavi S, Giardino L, Asgary S. Endodontic Considerations in Three-cannal Premolars: A Practical Update. *Iran Endod J.* 2016 Spring;11(2):134-7. <https://doi.org/10.7508/iej.2016.02.012>
9. Przesmycka A, Jędrychowska-Dańska K, Maślowska A, Witas H, Regulski P, Tomczyk J. Root and root canal diversity in human permanent maxillary first premolars and upper/lower first molars from a 14th–17th and 18th–19th century Radom population. *Arch Oral Biol.* 2020; 110. <https://doi.org/10.1016/j.archoralbio.2019.104603>

10. Chogle S, Zuaitar M, Sarkis R, Saadoun M, Mecham A, Zhao Y. The Recommendation of Cone-beam Computed Tomography and Its Effect on Endodontic Diagnosis and Treatment Planning. *J Endod.* 2020; 46(2):162–8. <https://doi.org/10.1016/j.joen.2019.10.034>
11. Bueno MR, Estrela C, Azevedo BC, Diogenes A. Development of a new cone - Beam computed tomography software for endodontic diagnosis. *Braz Dent J.* 2018; 29(6):517–29. <https://doi.org/10.1590/0103-6440201802455>
12. Ahmad IA, Alenezi MA. Root and Root Canal Morphology of Maxillary First Premolars: A Literature Review and Clinical Considerations. *J Endod.* 2016 Jun; 42(6):861-72. <https://doi.org/10.1016/j.joen.2016.02.017>
13. Berman LH, Hargreaves KM. Cohen. Vías de la Pulpa 12ª Edición. Elsevier España. 2022. Part. 1 La ciencia básica de la endodoncia, Cap. 7 Morfología dental y cavidades de acceso p.192. <https://www.berri.es/pdf/COHEN.%20V%C3%8DAS%20DE%20LA%20PULPA/9788491139683>
<https://www.elsevier.com/books/cohen-pathways-of-the-pulp/berman/978-0-323-67303-7>
14. Al-Anesi MS, AlKhawlani MM, Alkheraif AA, Al-Basmi AA, Alhaji MN. An audit of root canal filling quality performed by undergraduate pre-clinical dental students, Yemen. *BMC Med Educ.* 2019 Sep 13;19(1):350. <https://doi.org/10.1186/s12909-019-1798-1>
15. Khademi A, Mehdizadeh M, Sanei M, Sadeqnejad H, Khazaei S. Comparative evaluation of root canal morphology of mandibular premolars using clearing and cone beam computed tomography. *Dent Res J.* 2017; 14(5):321-325 <https://doi.org/10.4103/1735-3327.215964>
16. Barros DB, Guerreiro Tanomaru JM, Tanomaru-Filho M. Root canal treatment of three-rooted maxillary second premolars: report of four cases. *Aust Endod J.* 2009 Aug;35(2):73-7. <https://doi.org/10.1111/j.1747-4477.2008.00130.x>
17. Saccucci M, Cipriani F, Carderi S, Di Carlo G, D'Attilio M, Rodolfo D, Festa F, et al. Gender assessment through three-dimensional analysis of maxillary sinuses by means of cone beam computed tomography. *Eur Rev Med Pharmacol Sci.* 2015;19(2):185-93. <https://pubmed.ncbi.nlm.nih.gov/25683929/>
18. Dhingra A, Dayal C, Singh A, Bhardwaj N. Pre-determination of root canal lengths in molar teeth: A comparison between radiovisiography and two-dimensional and three-dimensional measurements using cone-beam computed tomography. *Indian J Dent.* 2015. 6(4):195-8. <https://www.ncbi.nlm.nih.gov/pmc/articles/PMC4691989>
doi: 10.4103/0975-962X.170377
19. Karumaran CS, Gunaseelan R, Krithikadatta J. Microscope-aided endodontic treatment of maxillary first premolars with three roots: a case series. *Indian J Dent Res.* 2011 (5):706-8. doi: 10.4103/0970-9290.93460.
20. Faraj S, Boutsoukis C. Observer variation in the assessment of root canal curvature. *Int Endod J.* 2017;50(2):167-176. doi: 10.1111/iej.12602.