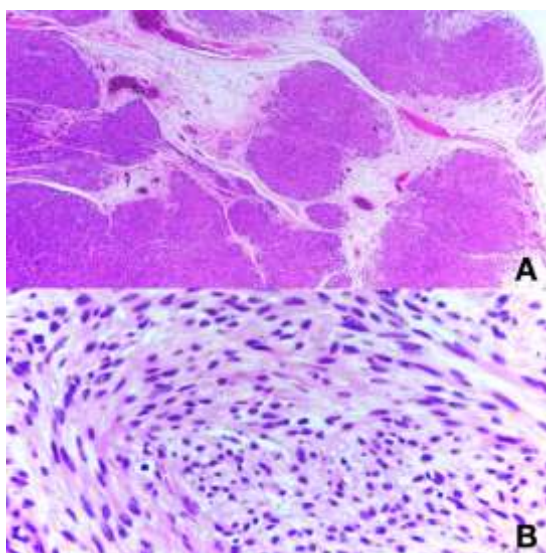




Artículo de reporte de casos clínicos:



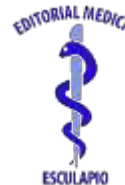Reporte de caso clínico de leiomiomatosis peritoneal diseminada

Disseminated peritoneal
leiomyomatosis, case report

Autores:

Dra. Ana María Gutiérrez Gallardo

Dra. María Eugenia Mesalles Ramírez



Indexada en:

CUERPO EDITORIAL

DIRECTORA

- Dra. Margarita Karol Malpartida Ampudia, Médico independiente, San José, Costa Rica.

EDITOR

- Dr. Esteban Sánchez Gaitán, Caja costarricense del Seguro Social, Limón, Costa Rica.

CONSEJO EDITORIAL

- Dr. Cesar Vallejos Pasache, Hospital III Iquitos, Loreto, Perú.
- Dra. Anais López, Hospital Nacional Edgardo Rebagliati Martins, Lima, Perú.
- Dra. Ingrid Ballesteros Ordoñez, Pontificia Universidad Javeriana, Bogotá, Colombia.
- Dra. Mariela Burga, Hospital Nacional Edgardo Rebagliati Martins. Lima, Perú.
- Dra. Patricia Santos Carlin, Ministerio de Salud (MINSA). Lima, Perú.
- Dr. Raydel Pérez Castillo, Centro Provincial de Medicina Deportiva Las Tunas, Cuba.

COMITÉ CIENTÍFICO

- Dr. Zulema Berrios Fuentes, Ministerio de Salud (MINSA), Lima, Perú.
- Dr. Gerardo Francisco Javier Rivera Silva, Universidad de Monterrey, Nuevo León, México.
- Dr. Gilberto Malpartida Toribio, Hospital de la Solidaridad, Lima, Perú.
- Dra. Marcela Fernández Brenes, Caja costarricense del Seguro Social, Limón, Costa Rica
- Dr. Hans Reyes Garay, Eastern Maine Medical Center, Maine, United States.
- Dr. Steven Acevedo Naranjo, Saint- Luc Hospital, Quebec, Canadá.
- Dr. Luis Osvaldo Farington Reyes, Hospital regional universitario Jose Maria Cabral y Baez, Republica Dominicana.
- Dra. Caridad Maria Tamayo Reus, Hospital Pediátrico Sur Antonio María Béguez César de Santiago de Cuba, Cuba.
- Dr. Luis Malpartida Toribio, Hospital Nacional Daniel Alcides Carrión, Callao, Perú.
- Dra. Allison Viviana Segura Cotrino, Médico Jurídico en Prestadora de Salud, Colombia.

EQUÍPO TÉCNICO

- Msc. Meylin Yamile Fernández Reyes, Universidad de Valencia, España.
- Lic. Margarita Ampudia Matos, Hospital de Emergencias Grau, Lima, Perú.
- Ing. Jorge Malpartida Toribio, Telefónica del Perú, Lima, Perú.
- Srta. Maricielo Ampudia Gutiérrez, George Mason University, Virginia, Estados Unidos.

EDITORIAL ESCULAPIO

50 metros norte de UCIMED,
Sabana Sur, San José-Costa Rica
Teléfono: 8668002
E-mail:
revistamedicasinergia@gmail.com



ENTIDAD EDITORA

SOMEA

SOCIEDAD DE MEDICOS DE AMERICA

Frente de la parada de buses Guácimo, Limón. Costa Rica

Teléfono: 8668002

Sociedadmedicosdeamerica@hotmail.com

<https://somea.businesscatalyst.com/informacion.html>



Reporte de caso clínico de leiomiomatosis peritoneal diseminada


Disseminated peritoneal leiomyomatosis, case report



¹**Dra. Ana María Gutiérrez Gallardo**
Hospital San Juan de Dios, San José, Costa Rica

 <https://orcid.org/0000-0003-0711-8450>

²**Dra. María Eugenia Mesalles Ramírez**
Investigadora independiente, San José, Costa Rica

 <https://orcid.org/0000-0002-3190-3371>

RECIBIDO
29/04/2019

CORREGIDO
10/05/2019

ACEPTADO
20/05/2019

RESUMEN

La leiomiomatosis peritoneal diseminada es una entidad rara, la cual se caracteriza por nódulos benignos de tejido muscular liso diseminados a nivel del peritoneo. En este artículo se describe el caso de una mujer de 58 años hipertensa, post menopáusica sin antecedente de uso de terapia hormonal y sin antecedentes quirúrgicos la cual consulta por dolor abdominal. Al realizar estudios complementarios se detecta una gran masa pélvica de probable etiología anexial. Se realiza laparotomía exploratoria en la cual se documenta gran masa tumoral de aproximadamente 30 cm que abarca toda la cavidad abdominal, la cual es irresecable. Durante el estudio histopatológico se describen dos entidades diferentes: leiomiomatosis peritoneal diseminada y además leiomiosarcoma.

PALABRAS CLAVE: leiomiomatosis, peritoneo, leiomiosarcoma.

ABSTRACT

Leiomyomatosis peritonealis disseminata is a rare entity characterized by multiple benign smooth muscle nodules on the peritoneal surface. This article describes the case of a 58-year-old hypertensive, post menopausal woman who consulted for abdominal pain. She had no prior history of using hormone therapy or had any previous surgical history. When performing complementary studies a large pelvic mass of probable adnexal etiology was detected. An exploratory laparotomy was performed and a large tumor of approximately 30cm was documented. It covered the entire abdominal cavity and was unresectable. During histopathological study two different entities were described: leiomiomatosis peritonealis disseminata and leiomyosarcoma.

¹Residente de ginecología y obstetricia
CodMED14462
aniqu10@hotmail.com

²Médica general, graduada de la Universidad de Ciencias Médicas (UCIMED).
CodMED16130
mariae.mesalles@gmail.com



KEYWORDS: leiomyomatosis, peritoneum, leiomyosarcoma.

INTRODUCCIÓN

Leiomiomatosis peritoneal diseminada (LPD) es una enfermedad rara, benigna, que se caracteriza por la presencia de lesiones nodulares de músculo liso que se adhieren o invaden superficialmente el peritoneo. Se describió por primera vez en 1952 por Wilson y Peale y en 1965 Taubert et al. la identificó como una entidad patológica (1,2). La etiología no está clara, sin embargo se han propuesto múltiples hipótesis sobre su fisiopatología (3). Se cree que existe importante sub-diagnóstico de esta condición, habiendo limitados casos reportados en la literatura, debido a que usualmente se trata de una entidad asintomática (3). El siguiente artículo presenta una revisión bibliográfica y el caso de una paciente con diagnóstico de leiomiomatosis peritoneal diseminada documentado en Costa Rica.

PRESENTACIÓN DE CASO

Femenina 58 años, hipertensa crónica, sin antecedentes quirúrgicos, núbil, postmenopáusica, sin antecedentes de uso de terapia de remplazo hormonal. Fue referida por dolor abdominal inespecífico de 2 días de evolución. Se realiza ultrasonido de abdomen en el servicio de emergencias en el que se reporta masa de al menos 215 x 124 x 175 mm con volumen de aproximadamente 2500 cc, heterogénea, mal delimitada con componente quístico y sólido; las áreas sólidas presentaban vascularidad al Doppler. La masa se extendía hasta el

epigastrio y flanco izquierdo. Los ovarios no se observaban. Además, llamaba la atención no poder definir contornos uterinos por lo que impresionaba masa compleja de origen uterino versus anexial, sin poder descartar otras patologías. Se da el diagnóstico ecográfico de gran masa abdominal de tipo mixto (sólido – quístico) a complementar con estudios de extensión. Debido a estos hallazgos, se realiza tomografía computarizada de abdomen y pelvis con doble medio de contraste en el que se documenta a nivel pélvico, una formación tumoral gigante heterogénea con componente sólido y quístico que se ubica en la parte central de la excavación pélvica y que asciende hacia cavidad abdominal. Es de contorno lobulado con áreas quísticas, las cuales presentan atenuación de 10-15 UH sugiriendo líquido grumoso y parte sólida con atenuación media de 40-50 UH, midiendo 268 x 125 x 292 mm en sagital, AP y transversal, con volumen de 5000 cc. Dicha formación comprimía extrínsecamente la vejiga en sentido inferior y el útero atrófico en sentido posterior. Las asas de intestino delgado con contraste eran desplazadas en sentido superior por la formación. El aspecto y configuración de la masa sugerían proceso tumoral sólido quístico a definir (Ver **FIGURA 1 Y 2**). En el estudio se sugería que podía corresponder con masa anexial, sin embargo por ubicación de la masa, era difícil definir de qué anexo se originaba. No se veía compromiso por ascitis, ganglios retroperitoneales, hidronefrosis, nódulos hepáticos ni derrame pleural.

La impresión diagnóstica de la tomografía fue: formación tumoral sólida quística de bordes lobulados que se ubica en parte central de excavación pélvica y asciende a cavidad abdominal. De naturaleza a definir.

FIGURA 1. Corte sagital de TAC de paciente, leer descripción en texto. Cortesía servicio de Radiología Hospital San Juan de Dios

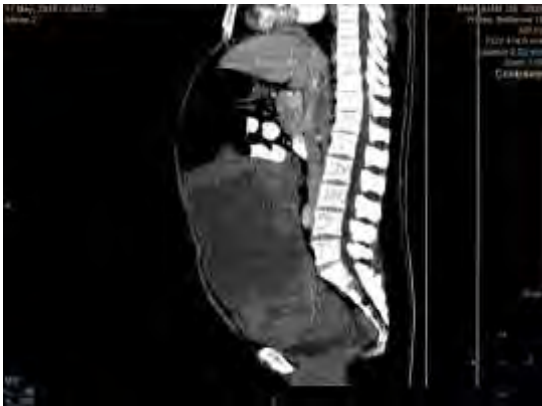
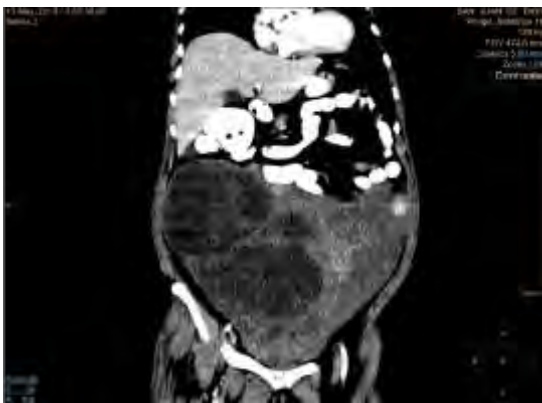
FIGURA 2. Corte coronal de TAC de paciente, leer descripción en texto. Cortesía servicio de Radiología Hospital San Juan de Dios.

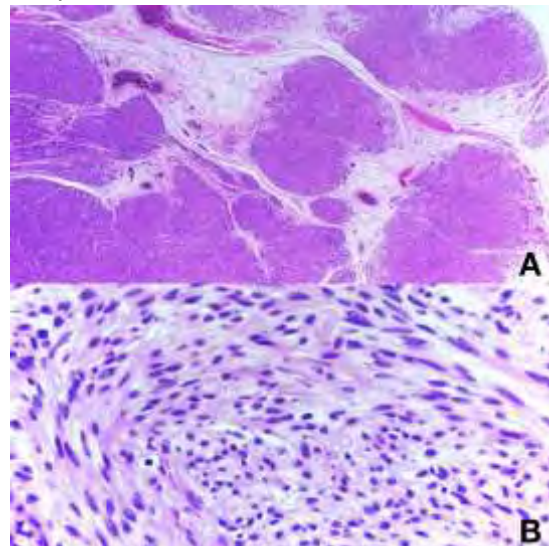


Se realizaron laboratorios de los cuales las únicas alteraciones fueron leucocitosis sin foco infeccioso y el único marcador tumoral elevado fue el CA 125. Debido a que hallazgos de la tomografía y el ultrasonido sugerían masa de origen

anexial, es trasladada a ginecología donde se ingresó para laparotomía exploratoria por masa pélvica de posible origen anexial. Durante la laparotomía se documenta presencia de masa tumoral de aproximadamente 30 cm que abarca toda la cavidad abdominal con excrecencias papilares a lo largo de toda la masa, la cual es irreseccable

Se realizó una biopsia inicial en la que se documentó en todos los cortes histológicos examinados fragmentos de tejido conectivo con nodulaciones compuestas de células fusiformes que se disponen en haces entrecruzados sin observarse en ninguno de ellos presencia de datos de malignidad. (Ver **FIGURA 3**).

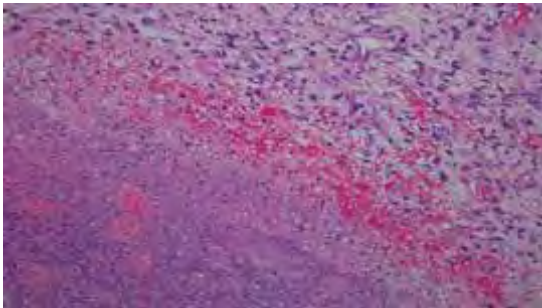
FIGURA 3. A) Aumento a 4X, fragmentos de tejido conectivo con nodulaciones de músculo liso, bien delimitadas. B) Aumento a 40X, células fusiformes en haces entrecruzados que no presentan datos de malignidad. Cortesía servicio de Patología, Hospital San Juan de Dios.



Se realizaron tinciones de inmunohistoquímica siendo receptores de estrógeno, progesterona, desmina y

actina músculo liso positivas y con un KI67 bajo. Sin embargo, por los hallazgos radiológicos se decide tomar una nueva biopsia en la que se evidencia nuevamente estos nódulos musculares benignos y en uno de ellos se observa una zona de transición con mitosis, necrosis y atipia celular, por lo que se documenta un leiomiosarcoma de alto grado concomitante (Ver **FIGURA 4**). Por lo que el diagnóstico patológico final fue leiomiomatosis peritoneal diseminada con leiomiosarcoma concomitante.

FIGURA 4. Zona de necrosis y hemorragia donde se observan escasas mitosis. Cortesía servicio de Patología Hospital San Juan de Dios



DISCUSIÓN Y REVISIÓN DE LA LITERATURA MÉDICA

DEFINICIÓN Y EPIDEMIOLOGÍA

La LPD es una condición poco común y de naturaleza benigna. Esta entidad se caracteriza por múltiples nódulos peritoneales o subperitoneales constituidos por células de músculo liso. Dichos nódulos varían de tamaño desde milímetros hasta centímetros y pueden ser similares a una carcinomatosis peritoneal (3,4). Además, estos nódulos pueden ser mixtos y tener componente

tanto quístico como sólido, e incluso pueden ser hemorrágicos (5).

Es una entidad que en la mayoría de pacientes es asintomática y por lo tanto se cree que hay un alto subdiagnóstico (3). Se estipula entonces que su incidencia exacta es desconocida, pero hay aproximadamente 193 casos reportados en la literatura según artículo publicado en 2017 (5).

FACTORES DE RIESGO Y ETIOLOGÍA

La etiología de esta entidad es aún poco clara (3). Sin embargo, se han planteado diversas hipótesis sobre la fisiopatología de esta condición. Dichas causas se pueden dividir en hormonales, metaplasia de células madre mesenquimales subperitoneales, genéticas o iatrogénicas posteriores a morcelación de mioma durante cirugía laparoscópica (4).

Se ha postulado que puede existir una predisposición o sensibilidad selectiva, poco común, que lleva a metaplasia de las células madre mesenquimales. Se cree que este proceso se da por estimulación hormonal, promoviendo la diferenciación de estas células a mioblastos, miofibroblastos, fibroblastos e incluso a células similares a la decidua. Esta hipótesis se respalda en el hecho de que se ha encontrado esta entidad en pacientes embarazadas, posterior a uso prolongado de anticonceptivos orales, terapia de reemplazo hormonal, tamoxifeno, en pacientes con tumores secretores de estrógeno (tumores de células de la granulosa) o posterior a estimulación ovárica (4,6).

Otro hallazgo que sugiere rol hormonal

en la patogénesis de la LPD, es que se han encontrado receptores de estrógeno y progesterona en estas células tumorales (3). Otro dato sugestivo, es que se puede lograr regresión de esta entidad con la disminución de niveles de estrógeno con agonistas de la hormona liberadora de gonadotropina, inhibidores de aromatasa o al suspender anticonceptivos orales y terapia de reemplazo hormonal (4).

Sin embargo, también se ha encontrado esta entidad en paciente que no han sido expuestas a estrógenos o progestinas exógenas (4). A pesar que es una condición clínica que afecta principalmente a mujeres premenopáusicas, también hay casos reportados en mujeres postmenopáusicas y hombres sin exceso de hormonas identificable. Esto podría deberse en parte a un aumento en la respuesta de células tumorales a niveles hormonales normales. De hecho, se ha detectado un aumento de receptores de estrógeno y progesterona en estas células al realizar ensayos inmunohistoquímicos (6).

En cuanto a la teoría genética, se ha sugerido que alguna anomalía en cromosoma X y otros cromosomas incluyendo el 8, 12 y 17 podrían estar involucrados en una patogénesis en común entre miomas uterinos y LPD. Las células que proliferan y se implantan en peritoneo podrían ser originarias de un mioma uterino (4). Sin embargo debido a que esta entidad se ha presentado en hombres y se ha identificado un grupo familiar con esta condición, se sugiere que es una nueva condición autosómica dominante con niveles variables de penetrancia (4,7).

Por otro lado, se ha planteado una teoría iatrogénica como etiología de esta entidad. Se sugiere la posibilidad de que pequeños fragmentos desprendidos de mioma en una miomectomía laparoscópica por morcelación, pueden implantarse en el peritoneo, crecer, diseminarse a través del trayecto laparoscópico y convertirse en LPD (3,4,6). Esta hipótesis surge debido a que no se ha reportado casos posteriores a miomectomía o histerectomía abdominal, y a que hay un aumento de casos de LPD posterior a miomectomía laparoscópica cuando se usa morcelación para lograr extracción del mioma por esta vía. Además se han encontrado nódulos de LPD alrededor de la cicatriz de laparoscopia de estos casos (4).

La hipótesis de que la etiología puede deberse a metástasis de una enfermedad unicéntrica, más comúnmente leiomiomatosis uterina, se sustenta en el origen monoclonal de cada uno de estos tumores y a la correlación de hallazgos en citogenética molecular entre los leiomiomas uterinos y la LPD en pacientes con historia de laparoscopia con morcelación de leiomioma (8).

CLÍNICA, DIAGNÓSTICO Y DIAGNOSTICOS DIFERENCIALES

En cuanto a la presentación clínica, en la mayoría de casos se trata de una condición asintomática o un hallazgo incidental (9,10). Dentro de los posibles síntomas en estas pacientes se encuentran, problemas abdominales inespecíficos como dolor, distensión o malestar abdominal, menstruación irregular o abundante o sensación de

masa en abdomen inferior. En raras ocasiones puede presentarse con síntomas de obstrucción abdominal por masa abdominal, sangrado gastrointestinal e incluso abdomen agudo debido a erosiones de LPD en intestinos (11).

La detección de los nódulos abdominales durante los estudios diagnósticos de imágenes frecuentemente es incidental, suele ser un hallazgo radiológico o quirúrgico. Se puede sospechar el diagnóstico con imágenes, que en algunas circunstancias puede mostrar nódulos a nivel peritoneal. Se han utilizado el ultrasonido abdominal, tomografía axial computarizada y la resonancia magnética como estudios de gabinete (9,12). Sin embargo, los hallazgos se pueden confundir fácilmente con carcinomas peritoneal, la cual más comúnmente se asocia con otros síntomas como pérdida de peso, ascitis y enfermedad progresiva observada en imágenes (6,13). Solamente el diagnóstico histopatológico permite diferenciar LPD de sus diagnósticos diferenciales dentro de los cuales se encuentran: metástasis peritoneales diseminadas, leiomiomas del útero y leiomioma benigno metastásico (3,9).

PATOLOGÍA

Microscópicamente, LPD consiste de células fusiformes, dispuestas en fascículos entrelazados más celulares que el miometrio normal. Puede haber degeneración quística con contenido líquido seroso o calcificación. Los nódulos carecen de figuras mitóticas o tienen índices mitóticos menores a 3 mitosis por 10 campos de alto poder. También carecen de atipia celular,

pleomorfismo nuclear, hipercromasia y necrosis. Todos estos elementos en conjunto con un patrón de crecimiento infiltrativo son componentes sugestivos de una neoplasia de mayor grado y distinta denominada leiomioma. El estudio inmunohistoquímico es positivo para vimentina, desmina, actina de músculo liso y actina de músculo específico (14). Estos tumores demuestran en la inmunohistoquímica la presencia de receptores hormonales estrogénicos y de progesterona, siendo hormona respondedores en su gran mayoría (15).

LPD se considera una enfermedad benigna, pero en 2-5% de los casos reportados se reporta progresión a malignidad (12,16,17).

TRATAMIENTO

El tratamiento se establece según la edad, el estado hormonal, reproductivo y la sintomatología del paciente. En pacientes asintomáticas se puede vigilar con ultrasonido. Si hay sospecha de malignización o las lesiones son recurrentes, la indicación es resección de los nódulos más salpingo-ooforectomía, histerectomía y linfadenectomía (15). También se ha utilizado tratamiento hormonal para suprimir el crecimiento de las lesiones (18).

El tratamiento médico hormonal es efectivo y pueden utilizarse los inhibidores de aromatasa o agonistas de hormona liberadora de gonadotropina. Por otro lado, la cirugía extensa debe considerarse cuando existe compresión de órganos, como en casos donde se presenta con obstrucción intestinal (19).

Además, una importante intervención no

quirúrgica es limitar o discontinuar la exposición hormonal (anticonceptivos orales o terapia de remplazo hormonal). Dicha intervención ha demostrado disminuir el tamaño de estos tumores (5,20).

diagnosticarla, ya que en algunos casos como en el presentado, puede haber degeneración maligna concomitante. Es fundamental que los médicos conozcan de esta rara entidad para poder dar el diagnóstico y el tratamiento apropiado.

CONCLUSIÓN

La LPD es una enfermedad benigna que puede semejar una carcinomatosis peritoneal o leiomiosarcoma metastásico. Su diagnóstico diferencial es difícil, requiere de una buena historia clínica, resección quirúrgica y análisis patológico. Hay que tener gran cautela al

AGRADECIMIENTOS

Se le agradece profundamente a la Dra. Sylvia Molina Mainieri y al Dr. Pablo Goyenaga Castro, ambos patólogos del Hospital San Juan de Dios, por la ayuda brindada en el desarrollo de este artículo.

REFERENCIAS

1. Willson JR, Peale AR. Multiple Peritoneal Leiomyomas Associated with a Granulosa-Cell Tumor of the Ovary Presented at a meeting of the Philadelphia Obstetrical Society, Jan. 3, 1952.. American Journal of Obstetrics and Gynecology. 1952 07;64(1):204-208. [https://doi.org/10.1016/s0002-9378\(16\)38757-9](https://doi.org/10.1016/s0002-9378(16)38757-9)
2. Taubert HD, Wissner SE, Haskins AL. Leiomyomatosis Peritonealis Disseminata; An Unusual Complication Of Genital Leiomyomata. Obstet Gynecol. 1965;25(4):561-74.
3. Psathas G, Zarokosta M, Zoulamoglou M, Chrysikos D, Thivaivos I, Kaklamanos I, Birbas K, Mariolis-Sapsakos T. Leiomyomatosis peritonealis disseminata: A case report and meticulous review of the literature. International Journal of Surgery Case Reports. 2017;40:105-108. <https://doi.org/10.1016/j.ijscr.2017.09.016>
4. Al-Talib A, Tulandi T. Pathophysiology and Possible Iatrogenic Cause of Leiomyomatosis Peritonealis Disseminata. Gynecologic and Obstetric Investigation. 2010;69(4):239-244. <https://doi.org/10.1159/000274487>
5. Gaichies L, Fabre-Monplaisir L, Fauvet R, Alves A, Mulliri A. Leiomyomatosis peritonealis disseminata: Two unusual cases with literature review. Journal of Gynecology Obstetrics and Human Reproduction. 2018 02;47(2):89-94. <https://doi.org/10.1016/j.jogoh.2017.11.011>
6. Fasih N, Prasad Shanbhogue AK, Macdonald DB, Fraser-Hill MA, Papadatos D, Kielar AZ, Doherty GP, Walsh C, McInnes M, Atri M. Leiomyomas beyond the Uterus: Unusual Locations, Rare Manifestations. RadioGraphics. 2008 Nov;28(7):1931-1948. <https://doi.org/10.1148/rg.287085095>
7. Halama N, Grauling-Halama SA, Daboul I. Familial clustering of Leiomyomatosis peritonealis disseminata: an unknown genetic syndrome?. BMC Gastroenterology. 2005 Oct 13;5(1). <https://doi.org/10.1186/1471-230x-5-33>
8. Ordulu Z, Cin PD, Chong WW, Choy KW, Lee C, Muto MG, Quade BJ, Morton CC. Disseminated peritoneal leiomyomatosis after laparoscopic supracervical hysterectomy with characteristic molecular cytogenetic findings of uterine leiomyoma. Genes, Chromosomes and Cancer. 2010 09 14;49(12):1152-1160. <https://doi.org/10.1002/gcc.20824>



9. Bekkers R, Willemsen W, Schijf C, Massuger L, Bulten J, Merkus J. Leiomyomatosis Peritonealis Disseminata: Does Malignant Transformation Occur? A Literature Review. *Gynecologic Oncology*. 1999 Oct;75(1):158-163. <https://doi.org/10.1006/gyno.1999.5490>
10. Ernesto L, Valencia G, Rodrigo R, Merino A, José J, Fuentes G, et al. Leiomiomatosis peritoneal diseminada en una paciente con endometriosis. 2014;(3):131–4.
11. Nappi L, Sorrentino F, Angioni S, Pontis A, Barone I, Greco P. Leiomyomatosis Peritonealis Disseminata (LPD) ten years after laparoscopic myomectomy associated with ascites and lymph nodes enlargement: a case report. *International Journal of Surgery Case Reports*. 2016;25:1-3. <https://doi.org/10.1016/j.ijscr.2016.05.017>
12. Abulafia O, Angel C, Sherer DM, Fultz PJ, Bonfiglio TA, DuBeshter B. Computed tomography of leiomyomatosis peritonealis disseminata with malignant transformation. *American Journal of Obstetrics and Gynecology*. 1993 07;169(1):52-54. [https://doi.org/10.1016/0002-9378\(93\)90130-b](https://doi.org/10.1016/0002-9378(93)90130-b)
13. Montero D JC, Iturain M N, Urrea B D, Misad S C. LEIOMIOMATOSIS PERITONEAL DISEMINADA Y EMBARAZO. *Revista chilena de obstetricia y ginecología*. 2008;73(2). <https://doi.org/10.4067/s0717-75262008000200011>
14. Al-Talib A, Al-Farsi AR, Stanimir G. Leiomyomatosis peritonealis disseminata with features of carcinomatosis on laparoscopy a case report. Vol. 9, Sultan Qaboos University Medical Journal. 2009. p.315–8.
15. Benítez Cáceres H, Van Der Linde Rosemberg V, Parra Lara R. Leiomiomatosis Peritoneal Diseminada. *International Journal of Morphology*. 2014 06;32(2):666 670. <https://doi.org/10.4067/s0717-95022014000200047>
16. Lamarca M Rubio P Andrés P Rodrigo C Leiomyomatosis peritonealis disseminata with malignant degeneration. *Eur J Gynaecol Oncol*. 2011;32(6):702–4.
17. Shahin NA, Al-Khader A, Ahram M, Elmuhtaseb MS, Bata MS. Case Report Malignant leiomyomatosis peritonei display inter-tumor genetic heterogeneity among synchronous and metachronous lesions: molecular evidence from a single case. *Am J Clin Exp Obs Gynecol*. 2017;4(2):29–36. <http://ajceog.us/files/ajceog0049045.pdf>
18. Hales HA, Peterson CM, Jones KP, Quinn JD. Leiomyomatosis peritonealis disseminata treated with a gonadotropin-releasing hormone agonist. *American Journal of Obstetrics and Gynecology*. 199208;167(2):515-516. [https://doi.org/10.1016/s0002-9378\(11\)91445-8](https://doi.org/10.1016/s0002-9378(11)91445-8)
19. Julien C, Bourguoin S, Boudin L, Balandraud P. Disseminated Peritoneal Leiomyomatosis. *J Gastrointest Surg*. 2018 Jun 29;36(1):57–9.
20. Karuppaswamy J, Tapp A. Leiomyomatosis peritonealis disseminata - Is a different approach needed? *Journal of Obstetrics and Gynaecology*. 2002 01;22(4):446 447. <https://doi.org/10.1080/01443610220141498>