

# CUERPO EDITORIAL

## DIRECTOR

- Dr. Esteban Sanchez Gaitan, Dirección regional Huetar Atlántica, Limón, Costa Rica.

## CONSEJO EDITORIAL

- Dr. Cesar Vallejos Pasache, Hospital III Iquitos, Loreto, Perú.
- Dra. Anais López, Hospital Nacional Edgardo Rebagliati Martins, Lima, Perú.
- Dra. Ingrid Ballesteros Ordoñez, Pontificia Universidad Javeriana, Bogotá, Colombia.
- Dra. Mariela Burga, Hospital Nacional Edgardo Rebagliati Martins. Lima, Perú.
- Dra. Patricia Santos Carlín, Ministerio de Salud (MINSa). Lima, Perú.
- Dr. Raydel Pérez Castillo, Centro Provincial de Medicina Deportiva Las Tunas, Cuba.

## COMITÉ CIENTÍFICO

- Dr. Zulema Berrios Fuentes, Ministerio de Salud (MINSa), Lima, Perú.
- Dr. Gerardo Francisco Javier Rivera Silva, Universidad de Monterrey, Nuevo León, México.
- Dr. Gilberto Malpartida Toribio, Hospital de la Solidaridad, Lima, Perú.
- Dra. Marcela Fernández Brenes, Caja costarricense del Seguro Social, Limón, Costa Rica
- Dr. Hans Reyes Garay, Eastern Maine Medical Center, Maine, United States.
- Dr. Steven Acevedo Naranjo, Saint- Luc Hospital, Quebec, Canadá.
- Dr. Luis Osvaldo Farington Reyes, Hospital regional universitario Jose Maria Cabral y Baez, Republica Dominicana.
- Dra. Caridad María Tamayo Reus, Hospital Pediátrico Sur Antonio María Béguez César de Santiago de Cuba, Cuba.
- Dr. Luis Malpartida Toribio, Hospital Nacional Daniel Alcides Carrión, Callao, Perú.
- Dra. Allison Viviana Segura Cotrino, Médico Jurídico en Prestadora de Salud, Colombia.
- Mg. Luis Eduardo Traviezo Valles, Universidad Centroccidental "Lisandro Alvarado" (UCLA), Barquisimeto, Venezuela.
- Dr. Pablo Paúl Ulloa Ochoa, Instituto Oncológico Nacional "Dr. Juan Tanca Marengo", Guayaquil, Ecuador.

## EQUÍPO TÉCNICO

- Msc. Meylin Yamile Fernández Reyes, Universidad de Valencia, España.
- Lic. Margarita Ampudia Matos, Hospital de Emergencias Grau, Lima, Perú.
- Ing. Jorge Malpartida Toribio, Telefónica del Perú, Lima, Perú.
- Srta. Maricielo Ampudia Gutiérrez, George Mason University, Virginia, Estados Unidos.

## EDITORIAL ESCULAPIO

50 metros norte de UCIMED,  
Sabana Sur, San José-Costa Rica  
Teléfono: 8668002  
E-mail: [revistamedicasinerгия@gmail.com](mailto:revistamedicasinerгия@gmail.com)



## ENTIDAD EDITORA

**SOMEA**

**SOCIEDAD DE MEDICOS DE AMERICA**

Frente de la parada de buses Guácimo, Limón. Costa Rica  
Teléfono: 8668002  
[Sociedadmedicosdeamerica@hotmail.com](mailto:Sociedadmedicosdeamerica@hotmail.com)  
<https://somea.businesscatalyst.com/informacion.html>



# Síndrome de embolia grasa y sus características clínicas

## Fat embolism syndrome and its clinical features



<sup>1</sup>**Dra. Lorna San Lee Ruiz**

Hospital del Trauma, San José, Costa Rica

 <https://orcid.org/0000-0001-6763-5148>

<sup>2</sup>**Dr. Diego Eduardo González Arrieta**

Hospital del Trauma, San José, Costa Rica

 <https://orcid.org/0000-0001-8001-5736>

<sup>3</sup>**Dr. Andrey Zamora Huertas**

Hospital del Trauma, San José, Costa Rica

 <https://orcid.org/0000-0002-3521-9307>

RECIBIDO

20/05/2020

CORREGIDO

08/07/2020

ACEPTADO

01/08/2020

### RESUMEN

La embolia grasa es la obstrucción de los vasos sanguíneos por glóbulos grasos, como consecuencia de la fractura de huesos largos, o fracturas múltiples e incluso heridas extensas. La embolia grasa puede desencadenar en un grupo pequeño de pacientes el síndrome de embolia grasa, este puede producir síntomas gravemente progresivos. En ausencia de un diagnóstico temprano, y tratamiento oportuno el paciente puede fallecer. Existen dos teorías acerca de la fisiopatología de la enfermedad, las cuales explican los síntomas característicos que son la tríada clásica (insuficiencia respiratoria, déficit neurológico y rash petequias). Se utiliza para el diagnóstico una serie de criterios en conjunto con estudios de imágenes y laboratorio. El tratamiento es complejo y variado entre las diferentes unidades de cuidado intensivo, y el mayor reto es lograr un diagnóstico oportuno.

**PALABRAS CLAVE:** embolia grasa; ácidos grasos; fractura ósea; fijación de fractura; tratamiento.

### ABSTRACT

Fat embolism is the obstruction of the blood vessels by fatty globules, as a consequence of fracture of long bones, or multiple fractures and even

<sup>1</sup>Médica general asistente quirúrgica del Hospital del Trauma, graduada de la Universidad de Costa Rica (UCR), cod. [MED10072.lorlee83@gmail.com](mailto:MED10072.lorlee83@gmail.com)

<sup>2</sup>Médico asistente quirúrgico en el Hospital del Trauma, graduado de la universidad de Costa Rica (UCR), cod. [MED15177.dgonzalezarrieta@gmail.com](mailto:MED15177.dgonzalezarrieta@gmail.com)

<sup>3</sup>Médico asistente quirúrgica Hospital del Trauma, San José, graduado de la universidad de Iberoamérica (UNIBE), cod. [MED15061.ageraldzh@gmail.com](mailto:MED15061.ageraldzh@gmail.com)



extensive wounds. Fat embolism can trigger fat embolism syndrome in a small group of patients, it can produce severely progressive symptoms. In the absence of early diagnosis and timely treatment, the patient may die. There are two theories about the pathophysiology of the disease, which explain the characteristic symptoms that are the classical triad (respiratory failure, neurological deficit and petechial rash). A series of criteria are used for diagnosis in conjunction with imaging and laboratory studies. Treatment is complex and varied among the different intensive care units, and the greatest challenge is to achieve a timely diagnosis.

**KEYWORDS:** fat embolism; fatty acids; bone fracture; fracture fixation; treatment.

## INTRODUCCIÓN

El Síndrome de Embolia Grasa (SEG) resulta del aumento de los glóbulos grasos en la circulación, y la obstrucción de los vasos sanguíneos lo cual desencadena una serie de manifestaciones clínicas. Se presenta clásicamente como una tríada: insuficiencia respiratoria, alteración del estado de conciencia y rash petequeal (1).

El SEG se describió en 1891 luego de que Zenker descubriera glóbulos grasos en la vasculatura pulmonar de un trabajador del ferrocarril. Al poco tiempo, Bergman describió el primer caso clínico en un paciente con fractura de fémur, el cual presentó insuficiencia respiratoria, estado de coma, y finalmente falleció (2). El SEG ha sido descrito en múltiples pacientes con fracturas de huesos largos tanto cerradas como expuestas, además de lesiones asiladas, lesiones por aplastamiento, politraumas, pacientes con tratamientos quirúrgicos y conservadores (2).

La gran mayoría de pacientes con trauma de alto impacto presentan liberación de ácidos grasos y embolia

grasa, solo un porcentaje pequeño desarrollara el SEG.

Generalmente el cuadro se manifestará entre 24 y 48 horas posterior al trauma, otros casos graves pueden debutar en menos de 12 horas (3).

El SEG es un cuadro clínico que puede progresar rápidamente a un estado catastrófico para el paciente, con alta tasa de morbilidad y mortalidad. Existen una serie de criterios diagnósticos aunados al uso de estudios de imágenes que han logrado permitir al clínico diagnosticar este síndrome. Pero persiste el fallo en el diagnóstico en un grupo de pacientes que han diagnosticados con SEG en autopsias (3).

En base a lo mencionado el objetivo de esta revisión bibliográfica es reconocer las novedades en los distintos métodos diagnósticos, tratamiento para la enfermedad así como reconocer si existe alguna forma de prevención.

Toda esta información podrá ayudar al personal de salud en elaborar un diagnóstico temprano y certero del SEG evitando las complicaciones de la enfermedad en los pacientes.

## MÉTODO

Se elaboró esta revisión bibliográfica consultando las bases de datos médicas certificadas pertenecientes a la Biblioteca Nacional de Salud y Seguridad (BINASSS) como Scielo, PubMed. También se utilizó la base de datos médica certificada de la Biblioteca del Hospital del Trauma como Clinicalkey.es, Medline, The Cochrane Library Plus, Clinicalkey.es y el buscador Google Scholar. Se realizó una revisión bibliográfica, con artículos científicos en inglés y español, los cuales fueron publicados en el lapso comprendido entre el 2014 y el 2019.

Se emplearon términos de búsqueda como: "síndrome de embolia grasa", "embolia grasa cerebral", "complicaciones del síndrome de embolia grasa", "tríada de la embolia grasa", "fracturas y embolia Grasa". Se excluyeron de los artículos con temas como: embolia grasa asociada a cirugía plástica, o asociado procedimientos médicos. Se realizó una revisión del alrededor de 50 artículos de los cuales se seleccionaron 16. De los cuales la mayoría son en inglés utilizó como criterio de inclusión artículos completos con datos novedosos de epidemiología, etología, fisiopatología, diagnóstico, prevención y tratamiento del síndrome.

## DEFINICIÓN

La embolia grasa es la presencia de glóbulos grasos en el sistema circulatorio, el cual puede cursar de forma sintomática o asintomática. Se encuentra se presente principalmente en zonas con abundante microvascularización, incluyendo el

embolismo pulmonar o embolismo cerebral (1). El SEG es un conjunto de características clínicas las cuales resultan de las complicaciones secundarias de la presencia de embolia grasa, y este no siempre se presenta en todos los pacientes con embolia grasa (2). El mismo corresponde a una condición clínica severa, caracterizada por la tríada clínica: insuficiencia respiratoria, alteración del estado de conciencia y rash petequiral (4).

## EPIDEMIOLOGÍA

La presencia de la embolia grasa es mucho más frecuente como una complicación de fracturas de pelvis y huesos largos. También se asocia a politraumas y lesiones extensas de tejidos blandos. La embolia grasa se ha descrito hasta en un 82% en autopsias de pacientes con fracturas (5).

El SEG se reporta en las series de trauma en un 1-4%, la incidencia es aún mayor en las fracturas bilaterales de fémur (4,8-7,5%), seguidas por la reducción cerrada con clavos intramedular >11%. (5). Este cuadro es más frecuente en adultos jóvenes de entre 20 y 40 años, con una presencia menor en la edad infantil, debido a la diferencia en la composición grasa de la médula ósea. La mortalidad global por el síndrome oscila entre 5 y 15%. (6).

## ETIOLOGÍA

En los pacientes politraumatizados, debido a su estado de inestabilidad hemodinámica, se suele prolongar la fijación de las fracturas en horas o días, siendo este el principal factor de riesgo para SEG (4).

La fijación de las fracturas y el método óptimo de reducción depende de cada centro de atención. Transoperatoriamente, existe un riesgo elevado de SEG, por lo que existe discusión respecto al mejor método de fijación, siendo las opciones colocar un tutor externo temporalmente o realizar osteosíntesis definitiva con un clavo intramedular. La colocación definitiva del clavo intramedular también se asocia a la aparición del SEG. Existe controversia respecto al rimado del canal medular durante la colocación del clavo (5).

## FISIOPATOLOGÍA

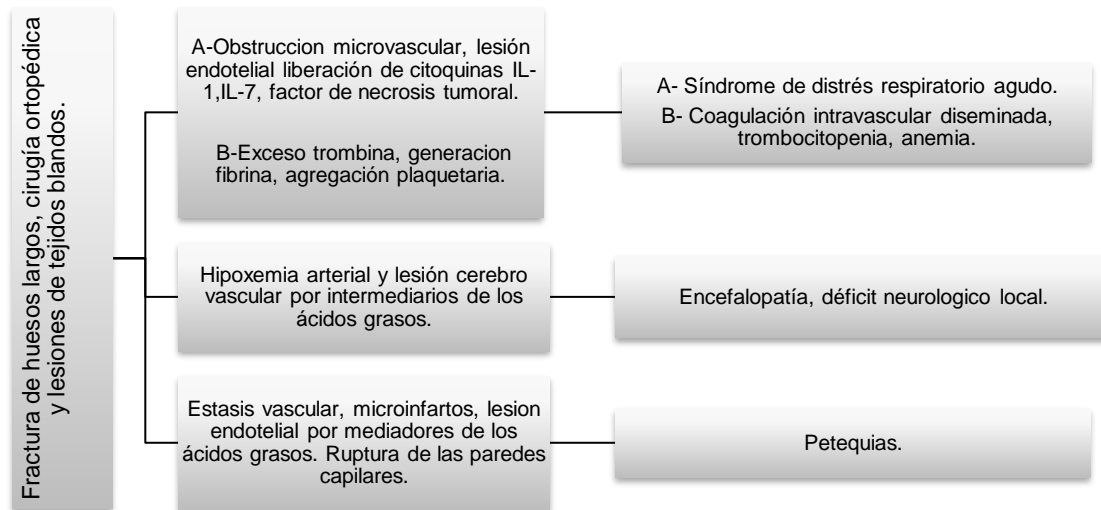
Existen varias teorías sobre la fisiopatología del SEG, siendo las siguientes las más aceptadas, dado que explica la aparición de los síntomas. A continuación se nombran las teorías.

- **Teoría mecánica:** sugiere que en las fracturas de huesos largos se eleva la presión intramedular durante la fijación quirúrgica, causando intravasación de los glóbulos grasos en las sinusoides venosas dañadas. Estas células grasas tienen potencial inflamatorio y trombótico, pues activan rápidamente la agregación plaquetaria y aceleran la generación de fibrina, mientras circulan a través de los vasos venosos y eventualmente en la circulación pulmonar arterial. La obstrucción de los capilares pulmonares produce hemorragia intersticial, edema, colapso alveolar y vasoconstricción reactiva a la hipoxemia (7). La embolia masiva produce obstrucción macrovascular y shock. Las células grasas ingresan al torrente

sanguíneo arterial a través del foramen oval permeable, o directamente desde los capilares pulmonares causando la clínica neurológica y dermatológica. Este mecanismo activo puede provocar colapso cardiopulmonar fulminante (8).

- **Teoría biomecánica:** postula que la inflamación severa se asocia a causas traumáticas en las cuales se libera ácidos grasos al torrente sanguíneo, con la consiguiente unión con quilomicrones, y lipoproteínas de muy baja densidad para formar glóbulos grasos. (9) La medula ósea produce embolización al pulmón, lo que produce liberación local de lipasa, la cual transforma la grasa almacenada en ácidos grasos libres y glicerol. Los ácidos grasos libres son tóxicos para las células endoteliales, y causan edema vasogénico y hemorragia. Esta condición libera citoquinas proinflamatorias como factor de necrosis tumoral alfa, interleucina 1 e interleucina 6, las cuales pueden producir síndrome de distrés respiratorio agudo (10,11). La proteína C reactiva (PCR) se encuentra muy elevada después un trauma, y en el SGE parece ser fundamental. Este reactante puede causar aglutinación de los lípidos libres en la sangre en moléculas mayores, y ocluir los vasos. Además, la medula ósea grasa es protrombótica, y en la circulación es rápidamente cubierta por plaquetas y fibrina, lo que activa la cascada de la coagulación. Esto provoca trombocitopenia, y en casos extremos, coagulación intravascular

**FIGURA 1.** Teorías de la fisiopatología del síndrome de embolia grasa



**Fuente:** realizado y traducido por Lorna San Lee Ruiz, basado en: Kosova E, Bergmark B, Piazza G. Fat Embolism Syndrome. *Circulation*. 2015 01 20;131(3):317-320.

diseminada. Los síntomas clínicos del SEG son una combinación de obstrucción mecánica vascular y la respuesta inflamatoria multifactorial (8). La **FIGURA 1** se expone un resumen de la fisiopatología del SEG, la cual describe de las causas del síndrome proceso de lesión y las manifestaciones clínicas.

## PRESENTACIÓN CLÍNICA

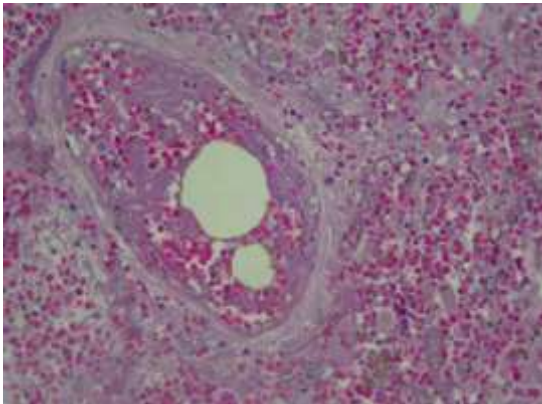
La presentación del SEG tiene 2 modalidades típicamente. Algunos pacientes debutan de forma abrupta temprana menor de 12 horas, tienen un curso fulminante asociado al embolismo masivo que puede desencadenar en paro cardiorrespiratorio o depresión neurológica profunda. La mayoría de los pacientes presentan un cuadro progresivo, con síntomas tardíos a las 24-72 horas con hipoxia leve y confusión,

lo que puede progresar a síndrome de distrés respiratorio y coma. Si esto progresa, el deterioro de las funciones mentales puede complicarse con status convulsivos y hemiparesia (2-4,8).

- **Tríada clásica:** insuficiencia respiratoria, déficit neurológico y exantema petequial. Pueden aparecer otros síntomas no tradicionales del síndrome.
- **Insuficiencia respiratoria:** es la manifestación clínica más frecuente de la enfermedad, presentándose en alrededor del 75% de los pacientes. Las alteraciones del patrón respiratorio, tales como disnea, taquipnea e hipoxia, suelen aparecer tempranamente, en menos de 12 horas posterior al trauma. El déficit respiratorio puede ser mínimo o progresar a falla respiratoria, requiriendo ventilación mecánica

asistida usualmente en un rango de 48 a 72 horas. El fallo respiratorio puede ser avanzar síndrome de distrés respiratorio agudo (SDRA). (2,12,14). La **FIGURA 2** muestra, glóbulos de grasos en el interior de las arteriolas pulmonares.

**FIGURA 2.** Embolia grasa pulmonar

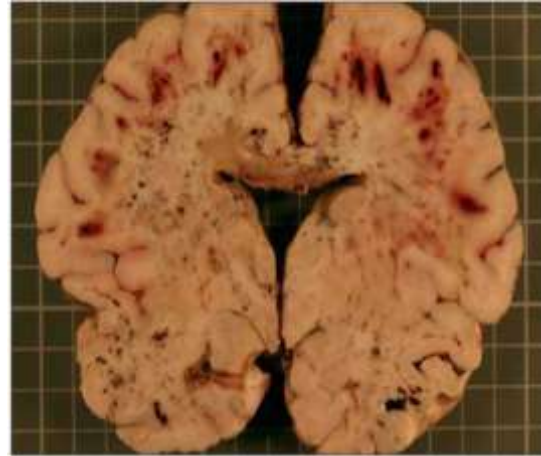


**Fuente:** Lucena J., Salguero M., Rico A., Blanco M., Marín R., Barrero E. et al . Embolia grasa como complicación de politraumatismo por precipitación autolítica. Cuad. med. forense [Internet]. 2005 Abr [citado 2020 Jul 20] ; ( 40 ): 131-137. Disponible en: [http://scielo.isciii.es/scielo.php?script=sci\\_arttext&pid=S1135-76062005000200005&Ing=es](http://scielo.isciii.es/scielo.php?script=sci_arttext&pid=S1135-76062005000200005&Ing=es). Todo el contenido de esta revista, excepto dónde está identificado, está bajo una [Licencia Creative Commons](#)

- **Déficit neurológico:** corresponde a una de las manifestaciones frecuentes del SEG, aparece en un 80% de los pacientes. Ocurre típicamente posterior a la insuficiencia respiratoria, y puede presentarse como mareos, náuseas, confusión, crisis convulsivas, estupor y estado de coma. En la mayoría de los pacientes recuperados se resuelve el cuadro neurológico sin déficit permanente (2,3,4,15). Se adjunta la **FIGURA 3**, un corte coronal cerebral con embolia grasa,

focos hemorrágicos múltiples en la sustancia blanca cerebral localizados fundamentalmente a nivel subcortical.

**FIGURA 3.** Embolia grasa cerebral



**Fuente:** Lucena J., Salguero M., Rico A., Blanco M., Marín R., Barrero E. et al . Embolia grasa como complicación de politraumatismo por precipitación autolítica. Cuad. med. forense [Internet]. 2005 Abr [citado 2020 Jul 20] ; ( 40 ): 131-137. Disponible en: [http://scielo.isciii.es/scielo.php?script=sci\\_arttext&pid=S1135-76062005000200005&Ing=es](http://scielo.isciii.es/scielo.php?script=sci_arttext&pid=S1135-76062005000200005&Ing=es). Todo el contenido de esta revista, excepto dónde está identificado, está bajo una [Licencia Creative Commons](#)

- **Exantema Petequial:** este es el signo más característico del SEG, pero solo aparece en un 20% a 60% de los pacientes. La mayoría del exantema se localiza en tórax anterior, membranas de la mucosa oral, conjuntiva, cuello y axilas. (2,4,14,15)
- **Otras manifestaciones:** son mucho menos comunes: fiebre, isquemia del miocardio, infarto del miocardio, cor pulmonale, hipotensión, retinopatía, oliguria o anuria, anemia, coagulación intravascular diseminada, trombocitopenia, falla multiorgánica y shock (14).

## DIAGNÓSTICO

El diagnóstico del SEG es principalmente clínico, pero puede apoyarse en diferentes patrones aportados por estudios de gabinete y laboratorio (8). Durante años se han propuesto diferentes sistemas de puntuación para el diagnóstico de SEG. En 1972, basándose en el análisis de un estudio retrospectivo de 100 pacientes con fracturas de huesos largos, Gurd y Wilson propusieron una clasificación diagnóstica, la cual incluye criterios mayores y menores y continua siendo utilizada en la actualidad (4,14). En 1983, Schonfeld propuso el índice de embolia grasa en manejo y diagnóstico de la enfermedad; según este sistema cada manifestación clínica recibe una puntuación. En 1987, Lindeque propuso una serie de criterios diagnósticos de SEG basándose solamente en los parámetros pulmonares. De acuerdo con este sistema, todo paciente con fractura de huesos largos y los parámetros pulmonares alterados puede ser de alta sospecha diagnóstica de SEG (4,14).

La **FIGURA 4** es un resumen de los criterios diagnósticos del SEG, según los criterios de Gurd, los criterios de Schonfeld y los criterios de Lindeque. Se adjunta la forma de aplicarlos en la práctica clínica.

### • Estudio de imágenes

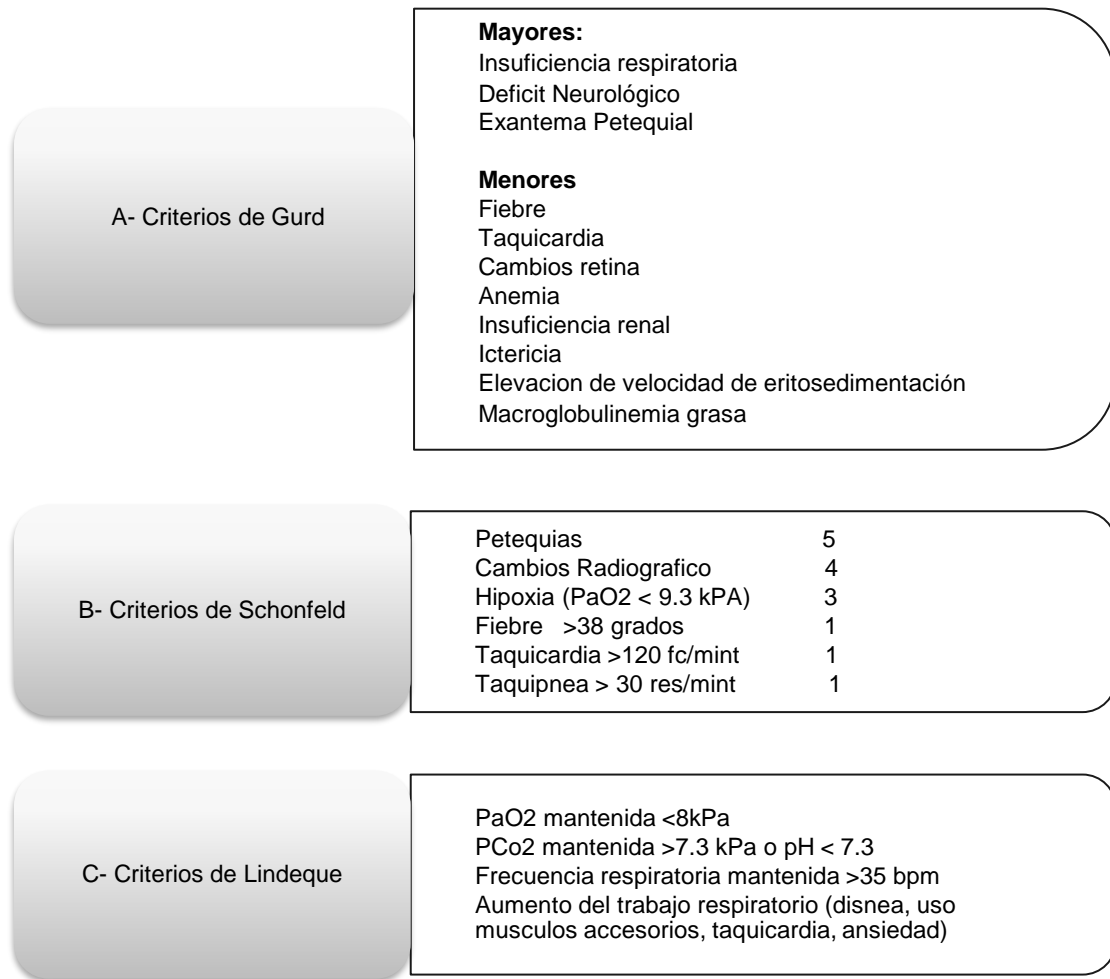
- Radiografía de tórax: este estudio usualmente es el inicial. Gurd y Wilson describieron infiltrado en parches bilateral difuso, hallazgo que no es patognomónico. Puede ser indistinguible de otras patologías como edema de pulmón, contusión pulmonar o

aspiración. La utilidad de este estudio es establecer la sospecha diagnóstica y el monitorio del progreso de la enfermedad (7,15).

- Tomografía axial computarizada: es considerado el mejor estudio para evaluar el parénquima pulmonar en el SEG. (2,7) Los hallazgos con frecuencia son parchados y bien demarcados; la opacidad en vidrio esmerilado asociada a engrosamiento septal interlobar es el “**patrón crazy - paving**” empedrado (7). Los nódulos centro lobulillares son un hallazgo infrecuente. En casos severos se pueden observar consolidaciones, las cuales reflejan extensión mayor del sangrado pulmonar y edema (2,7).
- Resonancia magnética cerebral: la RNM ha sido reportada como el estudio más sensible en el diagnóstico de la embolia grasa cerebral. (7) A nivel cerebral se pueden observar múltiples lesiones puntiformes de alta intensidad distribuidas en la masa blanca y en las zonas profundas de la masa gris, las cuales son visibles en T2 (1,4,10). Las lesiones pueden aparecer a las 4 horas de ocurrido el evento traumático (7).
- Doppler transcraneal: se puede detectar microembolismo en la arteria cerebral media, lo cual es característico del SEG. La frecuencia y la intensidad de los hallazgos se pueden utilizar tanto



**FIGURA 4.** Criterios diagnósticos del síndrome de embolia grasa



- A. Diagnóstico con 1 criterio mayor y 3 menores, o 4 criterios menores.
- B. Diagnóstico con puntaje >5.
- C. Diagnóstico con 1 criterio.

**Fuente:** realizado y traducido por Lorna San Lee Ruiz, basado en: Kosova E, Bergmark B, Piazza G. Fat Embolism Syndrome. *Circulation*. 2015 01 20;131(3):317-320. <https://doi.org/10.1161/circulationaha.114.010835>

para diagnóstico como para monitoreo cerebral del SEG (1,4). Se adjunta la **TABLA 1**, la cual resume los posibles hallazgos en los estudios de imágenes y gabinete utilizados en el diagnóstico de SEG

## TRATAMIENTO

Inicialmente el manejo de estos pacientes consiste en soporte ventilatorio en una unidad de cuidados intensivos. La mayoría de los pacientes que se presentan con hipovolemia severa

**TABLA 1.** Estudios de imágenes y laboratorio utilizados en el síndrome de embolia grasa

Estudio	Posibles hallazgos
1. Muestra sanguínea	Anemia, trombocitopenia, elevación de VES y CPR, hipoalbuminemia, macroglobulinemia grasa.
2. Lavado broncoalveolar	>30% de macrófagos alveolares con inclusiones de lípidos. Elevación total de ésteres de colesterol y lípidos.
3. Radiografía de tórax	Opacidad en parches. Infiltrado difuso bilateral.
4. Tomografía axial computarizada de tórax	Consolidación con dispersión interlobar ("patrón crazy paving").
5. TAC de cerebro	Edema difuso con hemorragias puntiformes.
6. Resonancia magnética de cerebro	Múltiples lesiones puntiformes hiperintensas no confluyentes en T2 (patrón "starfield").

**Fuente:** realizado y traducido por Lorna San Lee Ruiz, basado en: David L. Rothberg, Christopher A. Makarewich. "Fat Embolism and Fat Embolism Syndrome" Journal of the American of Orthopaedic Surgeons. 2018,00:1-10

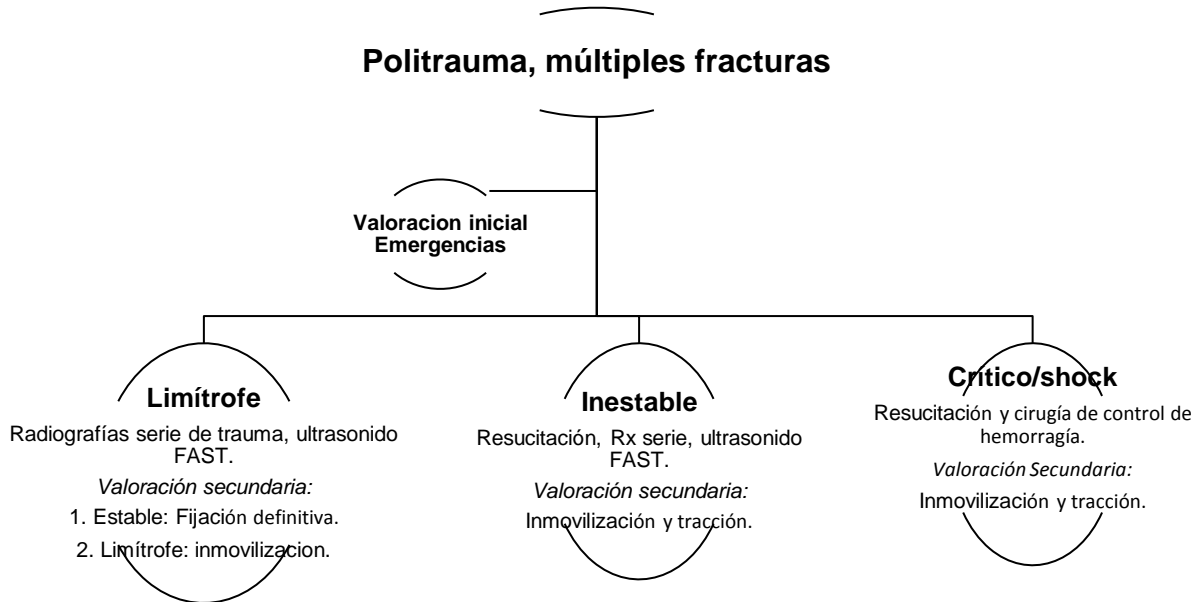
requieren resucitación con fluidoterapia y coloides. Se debe corregir la hipoxia con soporte ventilatorio o ventilación mecánica asistida mientras el paciente se recupera, siendo el objetivo del soporte ventilatorio lograr mantener un intercambio gaseoso aceptable. Se emplean diferentes modos ventilatorios como presión positiva y respiraciones espontáneas, minimizando el uso de sedantes o bloqueadores neuromusculares (10,13,14,16).

El manejo del déficit neurológico debe ser monitorizando la escala de Glasgow en el paciente, realizando examen neurológico seriado. Si existe evidencia de edema cerebral se debe colocar un monitor de presión intracraneana (15,16). En cuanto al manejo cardiovascular, se deben mantener volúmenes óptimos para evitar estado de shock que podría exacerbar la lesión pulmonar. Se recomienda el uso de albúmina como expansor de volumen en la resucitación. Los pacientes que desarrollan shock

obstructivo o fallo del ventrículo derecho se benefician más de la administración de dobutamina más que de la de norepinefrina, debido su efecto inotrópico positivo. El uso de óxido nítrico se puede considerar para disminuir la presión arterial pulmonar, y así disminuir la precarga del ventrículo derecho.

Las heparinas y corticosteroides se han propuesto como tratamiento, pero no han demostrado mejorar la morbilidad ni la mortalidad (7). La anticoagulación se ha considerado como potencial terapia, dado que las heparinas estimulan la actividad de la lipasa y pueden acelerar la eliminación de los lípidos de la circulación. Dicho proceso aumenta la liberación de ácidos grasos, pero esto puede exacerbar el estado proinflamatorio y la fisiopatología del SEG (7,8,16). Los corticosteroides deberán ser usados únicamente en caso de SEG fulminante, dado que no existe suficiente evidencia que apoye su administración rutinaria en la mayoría de

**FIGURA 5.** Algoritmo de cirugía definitiva segura (abordaje dinámico según la severidad del paciente)



**Fuente:** Taco J. Blokhuis, Hans-Christoph Pape. "Timing of definitive fixation of mayor long bone fractures: Can fat embolism syndrome be prevented?" Injury, Int. Care Injured 48S (2017) S5.

los pacientes (7,14,16).

Se han descrito las estatinas en dosis altas como terapia, específicamente como método antiinflamatorio. Su principal efecto es inhibir la síntesis de colesterol en el hígado, pero tienen otro efecto que es antiinflamatorio y no requiere administración crónica. Han demostrado reducir los niveles de PCR al poco tiempo, además de que suprimen la reacción inflamatoria, mejoran la función endotelial, e inhiben la migración celular. El beneficio de las estatinas se ha observado en lesión aguda de pulmón, trauma, quemaduras, sepsis y enfermedad del sistema nervioso central. Su aplicación es en dosis altas de Rovustatina (80mg/día) (1).

La estabilización de las fracturas es el factor más importante en el tratamiento y prevención del SEG.

En pacientes estables, la fijación temprana deberá ser en menos de 10 horas posterior al trauma. El tipo de fijación dependerá de la condición del paciente y el tipo de fractura; fijación temporal con fijador externo o la osteosíntesis definitiva (14,15,16).

La **FIGURA 5** es el Algoritmo de cirugía definitiva segura, el cual aplica como iniciar el manejo en el servicio de emergencias del paciente, según el grado de severidad que presenta. Estas medidas de manejo como prevención del SEG.

## CONCLUSIONES

El síndrome de embolia grasa es potencialmente devastador como una complicación de traumas de alta energía, principalmente las fracturas de huesos largos y múltiples. La fisiopatología de la enfermedad continua siendo teorías bien fundamentadas pero aun falta mas investigación para poder tener la certeza del mecanismo por el cual se desarrolla el cuadro clínico.

Los criterios diagnósticos, basados en los hallazgos clínicos de los pacientes, aunado al uso de los estudios de imágenes como las radiografías, la tomografía axial computarizada, la resonancia magnética; han facilitado el diagnóstico temprano del síndrome. Los criterios diagnóstico de Gurd, de Schonfeld, y de Linqueque son sencillos. Se puede escoger entre las 3 opciones el que se adapte mejor al diagnóstico del paciente según el caso. Todavía persiste un grupo pequeño de pacientes que no cumplen con todos los criterios

por tener menos síntomas o de leve intensidad, estos se deberán diagnosticar por alta sospecha clínica. El tratamiento médico del SEG es de soporte, y va depender de las manifestaciones en diferentes órganos; aun no existe un consenso o guía de tratamiento médico. Lo principal será el soporte cardiovascular y la resucitación apropiada del paciente para evitar la progresión y la falla multiorgánica.

El SEG debe ser manejado en unidades de cuidado intensivo, debido a la gravedad del cuadro y la necesidad de soporte ventilatorio avanzado. La prevención del SEG, con la fijación temprana de las fracturas de huesos largos será el pilar para evitar su desarrollo y complicaciones. El algoritmo de manejo inicial del paciente con fracturas múltiples según su condición hemodinámica es una herramienta útil en los servicios médicos. Tanto la fijación temprana de la fractura como su manejo quirúrgico definitivo serán fundamentales en la prevención del SEG.

## REFERENCIAS

1. Lesta D. Whalen MD, Sandeep P. Knot MD, Stephen W. Standage. "High- Dose Rosuvastatin Treatment for Multifocal Stroke in Trauma- Indiced Cerebral Fat Embolism Syndrome: A Case Report" Pediatric Neurology Journal. Abril 2014, 51: 410- 413. <http://dx.doi.org/10.1016/j.pediatrneurol2014.04.025>
2. Lauren E. Fukumoto, Kathryn D. Fukumoto. "Fat Embolism Syndrome" Nurs Clinical N Am 53 (2018) de la página 335-347. <https://doi.org/10.1016/j.cnur.2018.04.003>.
3. Kevin J. Cronin, Cristopher B. Hayes. "Early- Onset Fat Embolism Syndrome" The Journal of Bone and Joint Surgery, Junio 2018,8:e44. Página 1-6. <http://dx.doi.org/10.2106/JBJS.CC.17.00175>.
4. David L. Rothberg, Christopher A. Makarewich. "Fat Embolism and Fat Embolism Syndrome" Journal of the American of Orthopaedic Surgeons. 2018,00:1-10. <http://doi.org/10.5435/JAAOS-D-17-00571>
5. Katrina Newbiggin, Carolina A. Souza. "Fat embolism síndrome: State-of-the-art review focused on pulmonary imaging findings" Respiratory Medicine 113 (2016) 93-100. <https://dx.doi.org/10.1016/j.rmed.2016.01.018>

6. L. Frank, Fernández M.J. Frangella. "Embolia pulmonar grasa. Presentación de un caso". Revista Argentina de Radiología RAR. 2015; 79 (4):209-213. <https://dx.doi.org/10.1016/j.rard.2014.12.001>
7. Dimitri A. Tsitsikas, Giorgio Gallinella. "Bone marrow necrosis and fat embolism síndrome in sickle cell disease: Increased susceptibility of patients with non-SS genotypes and possible association with human parvovirus B19 infection" Blood Reviews 28: (2014)23-30. <https://dx.doi.org/10.1016/j.blre.2013.12.002>.
8. Nattapol Uransilp, Somat Muengtaweepongsa. "Fat Embolism Syndrome: A case report and Review Literature" Hindawi, Abril 2018 páginas 1-6. <https://doi.org/10.1155/2018/1479850>
9. Michalis Panteli, Anastasios Lampropoulos. "Fat Embolism Following pelvic injuries: A subclinical event or an increased risk of mortality? Injury. Int J. Care Injured 45 (2014) 645-646. <https://dx.doi.org/10.1016/j.injury.2013.11.018>
10. Jagroop S. Saran, Ali H. Hussain."Visual Diagnosis in Emergency Medicine, Cerebral Fat Embolism Syndrome" The Journal of Emergency Medicine. Vol 58, No 2 pp e95-e96.2019. <https://doi.org/10.1016/j.jemermed.2019.10.025>
11. Ethan KOSOVA, Brian Bergmark. "Fat Embolism Syndrome". AHA Circulation (2015);131:317-320. <http://circ.ahajournals.org/lookup/suppl/doi:10.1161/CIRCULATIONAHA.114.010835/-/dc1>.
12. Kevin J. Cronin, Cristopher B. Hayes. "Early- Onset Fat Embolism Syndrome" The Journal of Bone and Joint Surgery, Junio 2018, 8:e44. Página 1-6. <http://dx.doi.org/10.2106/JBJS.CC.17.00175>.
13. Taco J. Blokhuis, Hans-Christoph Pape. "Timing of definitive fixation of mayor long bone fractures: Can fat embolism síndrome be prevented?" Injury, Int. Care Injured 48S (2017) S3-S6. <https://dx.doi.org/10.1016/j.injury.2017.04.015>
14. Robin Hall Dunn, Trevor Jackson. "Fat emboli síndrome and the orthopaedic trauma surgeon: lessons learned and clinical recommendations" International Orthopaedics (SICOT). Published online 30 May 2017. <https://doi.org/10.1007/s00264-017-3507-1>
15. Richa Aggarwal, Arnab Banerjee. "Clinical characteristics and management of patients with fat embolism síndrome in level I Apex Trauma Center" Chinese Journal of Traumatology 22 (2019) 172-176 <https://doi.org/10.1016/j.cjtee.2019.01.007>
16. Yihua Zhou, Ying Yuan. "Pathogenesis, diagnosis and treatment of cerebral fat embolism" Chinese Journal of Traumatology 18 (2015) 120-12. <https://doi.org/10.1016/j.cjtee.2015.03.001>