

# CUERPO EDITORIAL

## DIRECTOR

- Dr. Esteban Sanchez Gaitan, Dirección regional Huetar Atlántica, Limón, Costa Rica.

## CONSEJO EDITORIAL

- Dr. Cesar Vallejos Pasache, Hospital III Iquitos, Loreto, Perú.
- Dra. Anais López, Hospital Nacional Edgardo Rebagliati Martins, Lima, Perú.
- Dra. Ingrid Ballesteros Ordoñez, Pontificia Universidad Javeriana, Bogotá, Colombia.
- Dra. Mariela Burga, Hospital Nacional Edgardo Rebagliati Martins, Lima, Perú.
- Dra. Patricia Santos Carlin, Ministerio de Salud (MINSA), Lima, Perú.
- Dr. Raydel Pérez Castillo, Centro Provincial de Medicina Deportiva Las Tunas, Cuba.

## COMITÉ CIENTÍFICO

- Dr. Zulema Berrios Fuentes, Ministerio de Salud (MINSA), Lima, Perú.
- Dr. Gerardo Francisco Javier Rivera Silva, Universidad de Monterrey, Nuevo León, México.
- Dr. Gilberto Malpartida Toribio, Hospital de la Solidaridad, Lima, Perú.
- Dra. Marcela Fernández Brenes, Caja costarricense del Seguro Social, Limón, Costa Rica
- Dr. Hans Reyes Garay, Eastern Maine Medical Center, Maine, United States.
- Dr. Steven Acevedo Naranjo, Saint- Luc Hospital, Quebec, Canadá.
- Dr. Luis Osvaldo Farington Reyes, Hospital regional universitario Jose Maria Cabral y Baez, Republica Dominicana.
- Dra. Caridad Maria Tamayo Reus, Hospital Pediátrico Sur Antonio María Béguez César de Santiago de Cuba, Cuba.
- Dr. Luis Malpartida Toribio, Hospital Nacional Daniel Alcides Carrión, Callao, Perú.
- Dra. Allison Viviana Segura Cotrino, Médico Jurídico en Prestadora de Salud, Colombia.
- Mg. Luis Eduardo Traviezo Valles, Universidad Centroccidental "Lisandro Alvarado" (UCLA), Barquisimeto, Venezuela.
- Dr. Pablo Paúl Ulloa Ochoa, Instituto Oncológico Nacional "Dr. Juan Tanca Marengo", Guayaquil, Ecuador.

## EQUÍPO TÉCNICO

- Msc. Meylin Yamile Fernández Reyes, Universidad de Valencia, España.
- Lic. Margarita Ampudia Matos, Hospital de Emergencias Grau, Lima, Perú.
- Ing. Jorge Malpartida Toribio, Telefónica del Perú, Lima, Perú.
- Srta. Maricielo Ampudia Gutiérrez, George Mason University, Virginia, Estados Unidos.

## EDITORIAL ESCULAPIO

50 metros norte de UCIMED,  
Sabana Sur, San José-Costa Rica  
Teléfono: 8668002  
E-mail: [revistamedicasinergia@gmail.com](mailto:revistamedicasinergia@gmail.com)

## ENTIDAD EDITORA



## SOMEA

### SOCIEDAD DE MEDICOS DE AMERICA

Frente de la parada de buses Guácimo, Limón, Costa Rica  
Teléfono: 8668002  
[Sociedadmedicosdeamerica@hotmail.com](mailto:Sociedadmedicosdeamerica@hotmail.com)  
<https://somea.businesscatalyst.com/informacion.html>



# Evolución clínica del querubismo en un paciente pediátrico: reporte de un caso

Clinical evolution of cherubism in a pediatric patient: a case report



<sup>1</sup>**Dra. Lisa Natalia Miranda Solís**

Investigadora independiente, San José, Costa Rica

<https://orcid.org/0000-0002-4864-373X>

<sup>2</sup>**Dr. Gerald Josué Barrantes Astorga**

Investigador independiente, San José, Costa Rica

<https://orcid.org/0000-0001-5119-902X>

<sup>3</sup>**Dra. Ana Cristina Varela Moreno**

Investigadora independiente, San José, Costa Rica

<https://orcid.org/0000-0002-1192-3957>

RECIBIDO

10/10/2020

CORREGIDO

04/11/2020

ACEPTADO

14/12/2020

## RESUMEN

El querubismo es una enfermedad autosómica dominante de incidencia esporádica, con manifestaciones clínicas progresivas e indoloras de sustitución de tejido óseo normal por tejido fibroso en las regiones mandibular y maxilar. Se presenta el caso de un paciente que consulta a los 3 años de edad, sin antecedentes personales patológicos conocidos, con historia de ausencia parcial de piezas dentales temporales inferiores y aumento de volumen mandibular bilateral, abordado en el Hospital Nacional de Niños Dr. Carlos Sáenz Herrera. Se realiza una revisión sobre los hallazgos clínicos, radiológicos e histopatológicos del paciente, además del tratamiento indicado en este caso, correlacionado con lo descrito en la literatura.

**PALABRAS CLAVE:** querubismo; células gigantes; crecimiento; mandíbula; maxilar.

## ABSTRACT

Cherubism is an autosomal dominant disease of sporadic incidence, with progressive and painless clinical manifestations of replacement of normal bone tissue by fibrous tissue in the mandibular and maxillary regions. We present the case of a patient who consulted at 3 years of age, with no known pathological history, with a partial absence of lower temporal teeth and increased bilateral

<sup>1</sup>Médica especialista en Anatomía Patológica y Patología Pediátrica, graduada de la Universidad de Costa Rica (UCR). cod. [MED9572](#). [Lmirandas@ccss.sa.cr](mailto:Lmirandas@ccss.sa.cr)

<sup>2</sup>Médico general, graduado de la Universidad de Costa Rica (UCR). cod. [MED15899](#). [geraldba93@gmail.com](mailto:geraldba93@gmail.com)

<sup>3</sup>Médica general, graduada de la Universidad de Costa Rica (UCR). cod. [MED15848](#). [cvarelam28@gmail.com](mailto:cvarelam28@gmail.com)



mandibular volume, approached at the Dr. Carlos Sáenz National Children's Hospital Herrera. A review on the clinical, radiological and histopathological findings of the patient is carried out, in addition to the treatment indicated in this case, correlated with what is described in the literature.

**KEYWORDS:** cherubism; giant cells; growth; mandible; maxillary.

## INTRODUCCIÓN

El querubismo se describió por primera vez en 1933 por Jones; su nombre proviene de la similitud en las características faciales con mejillas prominentes que presentan los pacientes y los querubines de las pinturas en el periodo renacentista (1-6).

Se trata de una patología del maxilar y la mandíbula donde se reemplaza el hueso normal con cantidades excesivas de tejido fibroso, provocando alteraciones de los dientes temporales y permanentes (1,4,6). La importancia de esta enfermedad radica en que afecta de forma variable la calidad de vida de los pacientes portadores, ya que en algunos casos el compromiso puede ser mínimo, pero una malformación severa puede tener una afectación considerable en el ámbito social, psicológico y funcional de los pacientes, razón por la que es fundamental conocer esta rara enfermedad que puede plantear un desafío diagnóstico (2-7).

El siguiente artículo tiene como objetivo presentar el caso clínico de un paciente pediátrico costarricense con el diagnóstico de querubismo, para lograr informar sobre esta patología no tan conocida, cuyo diagnóstico se basó principalmente en una correlación clínico-patológica.

## MÉTODO

Se realizó un resumen de la historia clínica de un paciente pediátrico que se presentó con alteración parcial de piezas dentales y a

quien se le realizó el posterior diagnóstico de querubismo. Posteriormente, se realizó una revisión bibliográfica en las bases de datos de Science Direct, Google Académico y PUBMED, para un total de 33 artículos revisados, tanto en inglés como en español, incluyendo los que se basaban en las palabras clave “querubismo” y “fibrodisplasia de mandíbula”. Se seleccionaron 23 artículos, tipo reporte de caso y revisión de tema, bajo los siguientes criterios de inclusión: publicados del 2015 al 2020 y basados en presentación clínica, diagnóstico y tratamiento del querubismo. Se excluyeron los artículos que se enfocaban principalmente en las bases moleculares de la patología presentada y que profundizaban en el tratamiento odontológico.

## EPIDEMIOLOGÍA

El querubismo una enfermedad de herencia autosómico dominante, la cual generalmente se presenta con mayor incidencia en hombres, con una penetrancia de 90 – 100% en varones y del 50-75% en mujeres (4,7-12). Sin embargo, se han descrito mutaciones espontáneas en un 40-50% de los casos (5,9,13-15).

## DIAGNÓSTICO

El diagnóstico se basa en la edad del paciente, la historia familiar, el examen físico, los hallazgos radiológicos e histopatológicos, y el análisis bioquímico-

molecular (7,12,16). El querubismo es una patología autoinflamatoria del tejido óseo que se caracteriza por una sustitución del hueso normal por lesiones fibroso – óseas en maxila y mandíbula, dando lugar a una expansión indolora y simétrica de los maxilares, afectando principalmente el ángulo y la rama superior de la mandíbula, de forma bilateral que es más frecuente, o unilateral como se describen algunos casos en la literatura (1,4,5,8,10,16).

## PRESENTACIÓN CLÍNICA

Sus manifestaciones clínicas abarcan un gran espectro, desde cuadros totalmente asintomáticos e indoloros, hasta presentaciones severas y progresivas, donde característicamente se observa que los dientes no erupcionan o erupcionan de forma desalineada. En este último escenario, la simetría facial del niño se observa distorsionada y la expansión ósea produce una cara redonda similar a un querubín, con mejillas prominentes, y una maloclusión con desplazamiento de las piezas dentales y dificultades de la masticación (1,2,4,8,9,17-19). Otros signos y síntomas incluyen adenopatías cervicales y submandibulares, así como dificultades visuales, auditivas o respiratorias; además de dificultad para el habla y disfagia (1,4,17,19-21).

## REPORTE DE CASO

Paciente masculino de 3 años y 7 meses, sin antecedentes patológicos, no patológicos y quirúrgicos conocidos. Dentro de sus antecedentes heredofamiliares se mencionan dos primos con diagnóstico de querubismo y con seguimiento en el Hospital Nacional de Niños Dr. Carlos Sáenz Herrera (HNN).

El paciente consulta en el año 2012 al servicio de Odontología del Hospital Escalante Pradilla, con motivo de ausencia clínica parcial de piezas dentales temporales inferiores. Se realizó una ortopantomografía en la cual se observaron zonas radiolúcidas multiloculares a nivel de rama mandibular bilateral; además de piezas dentales temporales y permanentes en posiciones atípicas, así como reabsorción ósea y dental. El paciente fue referido al servicio de Odontología del HNN, donde se realiza inicialmente una radiografía panorámica, en la cual se describen dientes flotantes con alineación anormal, tanto temporales como permanentes, en posiciones atípicas dentro del hueso, zonas de reabsorción ósea y zonas radiolúcidas multiloculares. Ambos cóndilos mandibulares se observaron íntegros y sin lesiones (Ver **FIGURA 1**).

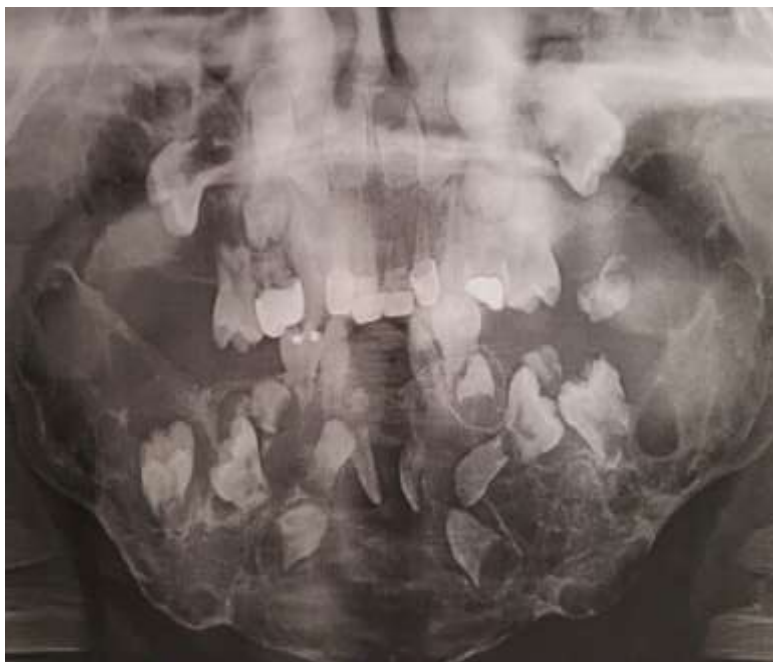Se refiere al paciente al servicio de Cirugía Maxilofacial del HNN, donde al examen físico se describió franca facies de querubín, dentición temporal incompleta y con caries, asociado a un aumento de volumen a nivel mandibular bilateral, oclusión estable y una prominencia dura a nivel del piso de la boca en zona lingual de la región anterior mandibular; sin dolor a la palpación.

Se realizó una Tomografía Axial Computarizada (TAC) de macizo facial y mandíbula, en donde se observaron múltiples lesiones osteolíticas en hueso maxilar y mandibular, sin afectación de cóndilos mandibulares.

Se efectuó una biopsia de rama mandibular izquierda y de región ósea antero – lingual 0-, que reportó numerosas células gigantes en estroma denso y laxo, con células estrelladas fibroblásticas y escasos brotes de epitelio odontogénico.

En la periferia, epitelio plano estratificado no queratinizado, músculo esquelético, macrófagos con hemosiderina semejantes a

**FIGURA 1.** Hallazgos de radiografía panorámica del paciente



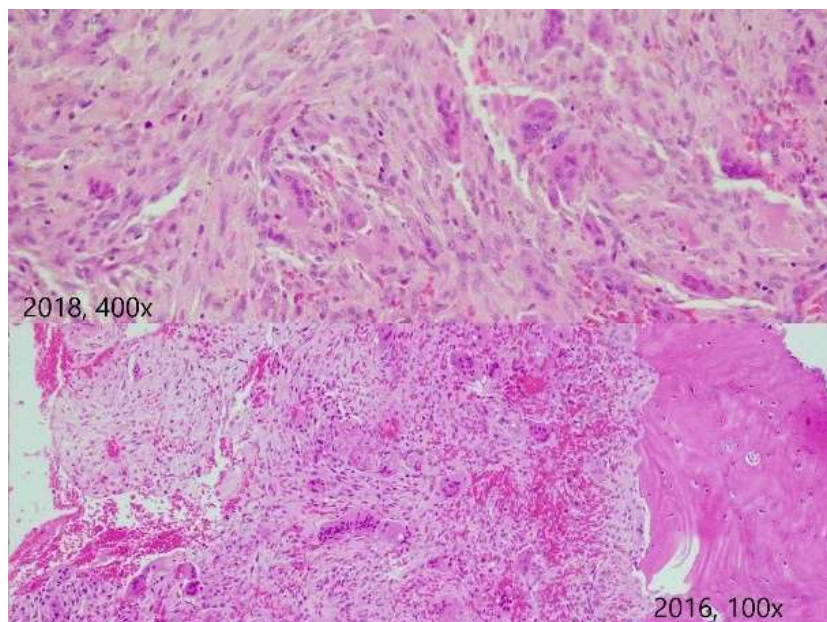
**Fuente:** autores del artículo, Miranda L, Barrantes G, Varela A.

osteoclastos y numerosas células gigantes multinucleadas con 4 a 12 núcleos, sin atipia ni mitosis. Se establece el diagnóstico de querubismo por correlación clínico-patológica, ya que basándose únicamente en los hallazgos histológicos no es posible determinarlo debido a que las lesiones son indistinguibles de otras patologías de células gigantes de mandíbula, como el granuloma reparativo de células gigantes. Ante la franca clínica de fascies de querubín, lesiones benignas bilaterales simétricas no dolorosas y el patrón de herencia autosómico dominante, es que se funda el diagnóstico. Durante el año 2013 y 2014 el paciente permaneció en observación y se documentó un aumento de volumen a nivel mandibular posterior bilateral. Para el año 2015, el paciente seguía presentando facies de querubín y un nódulo linfático móvil de 8 mm submandibular derecho.

Se realizó una TAC control, que reportó que la tumoración de células gigantes presentaba expansión de tabla a nivel maxilar posterior y mandibular.

Ante la progresión de las lesiones, se decidió en el año 2016 realizar una remodelación parcial de hueso a nivel mandibular anteroinferior, la remoción de dientes incluidos, malformados y malposicionados, y además se tomó biopsia de las zonas anterior y posterior de mandíbula derecha. Dicha biopsia reportó grupos de células gigantes tipo osteoclasto y vasos de endotelio alto rodeados por bandas gruesas de colágeno; el hueso presentaba cambios remodelativos y rodeado por osteoclastos. Además de fibroblastos, áreas mixoides y focos de tejido odontogénico, sin atipia, pleomorfismo, ni mitosis (Ver **FUGURA 2**). En el año 2017, debido a la extensa lesión lítica aún presente a nivel mandibular y

**FIGURA 2.** Hallazgos de biopsia de las zonas anterior y posterior de mandíbula derecha del paciente en el año 2016 y 2018



Fuente: Autores del artículo, Miranda L, Barrantes G, Varela A.

maxilar, además de dientes incluidos en maxila y mandíbula que por su posición atípica no lograrían erupcionar, es que para el año 2018 se realizó una nueva cirugía de remodelación ósea mandibular, remoción de piezas dentales mal posicionadas y exodoncia de dientes temporales.

Para el año 2019 el paciente presentó franca remodelación ósea a nivel mandibular y disminución de las lesiones de querubismo, por lo que, en el año 2020, con presencia de sus piezas dentales permanentes superiores y ausencia parcial de piezas permanentes inferiores, se decide iniciar tratamiento con ortodoncia, con el fin de lograr una oclusión funcional y promover la erupción de los dientes que aún no han brotado.

Este tratamiento se encuentra actualmente en fases iniciales y el paciente continuará en control.

## DISCUSIÓN

El paciente del caso expuesto presentó todas las manifestaciones típicas del querubismo, el cual es un trastorno muy raro, con solo un estimado de 200 a 300 casos reportados en la literatura (6,7,12,13,21).

El paciente, en efecto, se trata de un individuo masculino, siendo congruente con la incidencia de la enfermedad. El diagnóstico de querubismo generalmente se realiza entre los 2 y 5 años de vida, los primeros signos aparecen en la infancia precoz en asociación con el inicio del crecimiento del hueso que es mayor durante los primeros dos años desde el comienzo, coincidiendo con el periodo de la erupción dental, estabilizándose la enfermedad a los 7 años, continúa durante la pubertad y puede producirse una desaceleración progresiva o regresión en grado variable tras la pubertad (4,7,8,12,13,20,22).

Desde el punto de vista radiológico pueden observarse alteraciones desde los 18 meses de nacido y las características óseas que se encuentran en estos estudios son: áreas radiolúcidas irregulares, multiloculares y bien definidas. Estas áreas causan expansión de las corticales óseas y agrandamiento de los maxilares afectados. Asimismo se ven afectadas las zonas dentadas, con desplazamiento de los órganos dentarios formados que parecen estar flotando dentro de los maxilares. Los senos maxilares se hallan llenos y pueden neumatizarse cuando la enfermedad sufre regresión (4,8,12,16).

Las pruebas de laboratorio podrían mostrar niveles séricos normales de calcio, fósforo y fosfatasa alcalina, o bien esta última estar elevada (1,10,12,13). Las pruebas genéticas pueden realizarse para identificar la mutación del gen SH3BP2, en el cromosoma 4p16, el cual se ha asociado con el querubismo, pero se ha visto que ésta mutación, aunque se presenta en la mayoría de los casos, puede no presentarse en algunas ocasiones o ser producto de mutaciones espontáneas (14,21). Se cree que la mutación del gen en cuestión provoca una alteración mesenquimática durante el desarrollo de los huesos maxilares por oxigenación deficiente, secundaria a fibrosis perivascular (8,12).

En el caso clínico descrito anteriormente, los padres consultaron por dentición incompleta y aumento de volumen de la mandíbula. El paciente presentó las primeras manifestaciones clínicas a los 3 años y su progresión se estabilizó aproximadamente a los 7 años y 10 meses, lo cual coincide con lo detallado en la literatura. Algunas de las características típicas radiográficas del querubismo mencionadas previamente se encontraron en las ortopantomografías realizadas al paciente, y en los estudios

radiológicos que se efectuaron a lo largo de su observación, como lo son áreas radiolúcidas irregulares multiloculares, desplazamiento de las piezas dentales formadas en imagen “flotante” dentro de los maxilares, senos maxilares llenos, expansión de las corticales óseas y agrandamiento de los maxilares afectados (8,12,16).

A lo largo de su manejo, al paciente no se le realizaron pruebas genéticas para detectar la mutación del gen SH3BP2. Sin embargo como se mencionó previamente, la presencia de dicha mutación no es indispensable para establecer el diagnóstico de querubismo, ya que puede estar ausente o desarrollarse por mutaciones espontáneas, por lo que el diagnóstico en este caso logró establecerse por correlación clínico-patológica.

Los hallazgos histopatológicos característicos que se observan en el querubismo son basados en un tejido fibroso fusiforme vascularizado dispuesto en espiral, con una cantidad variable de células gigantes multinucleadas que se agregan de forma focal o difusa, y expresan marcadores indicativos de un estirpe osteoclástico, similar a lo reportado en las biopsias del paciente (4,12,19).

En las primeras fases, las células gigantes osteoclásticas pueden ser muy prominentes y contener hasta 100 núcleos; en fases posteriores, los osteoclastos generalmente disminuyen en número y tamaño; la transformación maligna no ha sido reportada (9,12). En algunos casos pueden observarse agregados eosinófilos y colágeno alrededor de los vasos sanguíneos, que tiende a ser usual del querubismo, sin embargo su ausencia no excluye el diagnóstico (2,3,12,13,15,18,21).

Se han documentado una serie de patologías las cuales se consideran

diagnósticos diferenciales del querubismo, y que requieren un tratamiento diferente. Entre ellas se destacan: displasia fibrosa o craneofacial, tumor pardo asociado al hiperparatiroidismo, el tumor de células gigantes, el granuloma de células gigantes central y periférico y síndrome de Noonan, Ramon y de Jaffe-Campanacci (4,10-12,22,23).

Histológicamente, las lesiones del querubismo son idénticas a las del granuloma de células gigantes y debe ser el principal diagnóstico diferencial (5,17,20). La lesión principal del granuloma de células gigantes es unilocular, mientras que las lesiones del querubismo suelen ser multiloculares. Además, en este último el estroma tiende a presentar una disposición más heterogénea que en el granuloma de células gigantes (11,12).

Se han sugerido sistemas de clasificación para querubismo para describir la ubicación y la gravedad de las lesiones. Seward y Hankey clasificaron cuatro grados, en el grado I hay afección bilateral de las regiones mandibulares, su rama ascendente y cuerpo, conservando los cóndilos. En el grado II ambas tuberosidades maxilares se ven afectadas además de las regiones en el grado I. En el grado III hay afección masiva del maxilar y mandíbula, sin incluir los cóndilos. Y grado IV en el que están involucrados los cóndilos mandibulares además de las otras estructuras mencionadas (4,12,13,15,16,18). Este paciente se podría clasificar como grado III, de acuerdo a sus características radiológicas descritas en el caso.

El tratamiento del querubismo depende de las características de cada paciente. Entre los tratamientos que describe la literatura se encuentran la simple observación y esperar hasta que el paciente llegue a la pubertad (edad en que cesa el crecimiento progresivo

de las lesiones e incluso disminuye su tamaño), la administración de medicamentos y el abordaje quirúrgico, recomendándose este último lo más conservador posible durante las fases de crecimiento rápido (4,10,21,23).

Se espera una involución progresiva de las lesiones durante el crecimiento del paciente hasta llegar a la edad adulta, sin embargo la cirugía se indica en los casos de deformidades importantes o severas, algunos casos estéticos y aquellos que presenten complicaciones auditivas, visuales o respiratorias, evitando siempre la cirugía temprana debido al alto riesgo de recidiva (1,15,21). Las opciones de tratamiento quirúrgico incluyen biopsias del tejido lesionado, extracciones dentales en áreas que muestran alteraciones fibrosas, curetaje o legrado temprano de las lesiones, osteoplastia cosmética de los maxilares afectados después de la regresión de la actividad de la enfermedad y osteoplastia en caso de deterioro funcional durante la fase activa del crecimiento (10,12). El tratamiento de ortodoncia puede continuarse durante el crecimiento activo de las lesiones para mantener la oclusión dental (5).

Algunos estudios mencionan efectos positivos con el uso de tacrolimus y calcitonina, ya que actúan inhibiendo la resorción ósea, sin embargo ni el tratamiento médico, los medicamentos biológicos, ni la radioterapia, han demostrado ser ampliamente efectivos, y este último se ha asociado con la posibilidad de malignización con un osteosarcoma resultante (3,4,10,13,16,21-23).

En cuanto al tratamiento del paciente descrito, se le realizaron remociones dentales y remodelación parcial de hueso mandibular en un proceso paulatino a lo largo de su niñez y desarrollo. Actualmente a los 11 años, el paciente se encuentra en la



fase inicial de ortodoncia y continua en control en el servicio de Cirugía Maxilofacial del HNN.

## CONCLUSIONES

El querubismo es una entidad infrecuente. La herencia autosómica dominante, y penetrancia de 100% en varones, provoca que sea difícil su prevención. Se caracteriza por presentar sus síntomas a muy corta edad, siendo su diagnóstico antes de los 5 años, el cual se realiza por medio de identificación genética y correlación clínica –

histopatológica. Dentro de la clínica, es común observar anomalías dentales con no erupción o erupción anómala, crecimiento del hueso mandibular que puede llegar a afectar el hueso maxilar. Los hallazgos anteriores deben relacionarse con la histopatología (indistinguible de otras alteraciones de células gigantes de la mandíbula) así como hallazgos a nivel radiológico. El objetivo del tratamiento es propiciar una oclusión dental funcional al paciente y la erupción de las piezas ausentes, con mejoras estéticas.

## REFERENCIAS

1. Fuat A, Faruk Ö, Göksel S, Özcan I. Clinical and radiological evaluation of cherubism: A rare case report. Radiol Case Rep. 2020; 15: 416-419. <https://doi.org/10.1016/j.radcr.2020.01.003>
2. Chrcanovic BR, Guimarães LM, Gomes CC, Gomez RS. Cherubism: a systematic literature review of clinical and molecular aspects. Int. J. Oral Maxillofac. Surg. 2020; S0901-5027(20)30213-7. <https://doi.org/10.1016/j.ijom.2020.05.021>
3. Friedrich RE, Scheuer HA, Zustin J, Grob T. Cherubism: A Case Report with Surgical Intervention. Anticancer Res. 2016;36(6):3109-3115.
4. López M, Picco M, Lagunes M. Querubismo, revisión de la literatura y reporte de un caso clínico. Rev. mex. cir. bucal maxilofac. 2016; 12(3): 86-92.
5. Ahmad M, Gaalaas L. Fibro-Osseous and Other Lesions of Bone in the Jaws. RadiolClin North Am. 2018;56(1):91-104. <https://doi.org/10.1016/j.rcl.2017.08.007>
6. Mankad B, Cabrera G. Orthodontic management of a patient with cherubism: A case report. Am J Orthod Dentofacial Orthop. 2018; 154(3):433-441. <https://doi.org/10.1016/j.ajodo.2017.05.038>
7. Aloni MN, Kambere RS, Molua A, Dilu JN, Tshibassu PM, Kazadi-Lukusa A, et al. Cherubism in sub-saharan Africa: a first case-report in a child. Rare Tumors. 2015;7(1):5675. <https://doi.org/10.4081/rt.2015.5675>
8. Al-Omar A, Moussa B, El-Dakrory U. Cherubism: a case report and review of literatura. Egyptian Journal of Oral & Maxillofacial Surgery. 2015; 6:62-65. <https://doi.org/10.1097/01.OMX.0000462787.66530.51>
9. Baumhoer D. Bone-Related Lesions of the Jaws. SurgPatholClin. 2017;10(3):693-704. <https://doi.org/10.1016/j.path.2017.04.007>

10. Sidorowicz W, Kubasiewicz-Ross P, Dominiak M. Familial cherubism: clinical and radiological features. Case report and review of the literature. *Eur J Paediatr Dent.* 2018;19(3):213-217. <https://doi.org/10.23804/ejpd.2018.19.03.8>
11. Jiao Y, Zhou M, Yang Y, Zhou J, Duan X. Cherubism misdiagnosed as giant cell tumor: a case report and review of literature. *Int J Clin Exp Med.* 2015; 8(3):4656-4663
12. Deshmukh R, Joshi S, Deo PN. Nonfamilial cherubism: A case report and review of literature. *J Oral Maxillofac Pathol.* 2017; 21(1): 181. <https://doi.org/10.4103/0973-029X.203791>
13. Idemudia A, Olushola A, Akinwale E, Akinfenwa A, Sikiru L, Kevin O. Cherubism: Case report and review of literature. *Journal of Medicine in the Tropics.* 2015; 17(1):42-45. <https://doi.org/10.4103/2276-7096.148699>
14. Reichenberger E, Ueki Y. *Molecular Genetics of Cherubism.* eLS. John Wiley & Sons, Ltd: Chichester. <https://doi.org/10.1002/9780470015902.a0024309>
15. Vijay P, Chandra S, Sharma S, Singh P. Cherubism: Case Report. *Int J Recent Sci Res.* 2018; 9(11): 29788-29790. <http://dx.doi.org/10.24327/ijrsr.2018.0911.2921>
16. Reddy G, Reddy GS, Reddy NS, Badam RK. Aggressive form of cherubism. *J Clin Imaging Sci.* 2012;2:8. <https://doi.org/10.4103/2156-7514.93275>
17. Stoor P, Suomalainen A, Kemola W, Arte S. Craniofacial and Dental Features in Six Children With Cherubism. *J Craniofac Surg.* 2017;28(7):1806-1811. <https://doi.org/10.1097/SCS.00000000000003819>
18. Farooqui A, Khalekar Y, Farooqui J, Zope A. Cherubism. *J Res Dent Sci.* 2017; 8:82-4. doi: 10.4103/srmjrds.srmjrds\_55\_16
19. Kumar N, Dutta S, Pradhan S, Shrivastava H, Gopal J. Cherubism: A case report and review of literature. *Int J Dent Health Sci.* 2015; 2(1): 847-858.
20. Argyris PP, Gopalakrishnan R, Hu Y, Reichenberger EJ, Koutlas IG. Clinicopathologic and Molecular Characteristics of Familial Cherubism with Associated Odontogenic Tumorous Proliferations. *Head Neck Pathol.* 2018;12(1):136-144. <https://doi.org/10.1007/s12105-017-0837-7>
21. Bhattacharya S, Mishra RK. Fibrous dysplasia and cherubism. *Indian J Plast Surg.* 2015;48(3):236-248. <https://doi.org/10.4103/0970-0358.173101>
22. Mirmohammadsadeghi A, Eshraghi B, Shahsanaei A, Assari R. Cherubism: report of three cases and literature review. *Orbit.* 2015; 34(1):33-7. <https://doi.org/10.3109/01676830.2014.950287>
23. Cariati P, Monsalve F, Solís J, Valencia A, Martínez I. Cherubism. A case report. *ReumatolClin.* 2017;13(6):352-353. <https://doi.org/10.1016/j.reumae.2016.06.006>