

CUERPO EDITORIAL

DIRECTOR

- Dr. Esteban Sanchez Gaitan, Dirección regional Huetar Atlántica, Limón, Costa Rica.

CONSEJO EDITORIAL

- Dr. Cesar Vallejos Pasache, Hospital III Iquitos, Loreto, Perú.
- Dra. Anais López, Hospital Nacional Edgardo Rebagliati Martins, Lima, Perú.
- Dra. Ingrid Ballesteros Ordoñez, Pontificia Universidad Javeriana, Bogotá, Colombia.
- Dra. Mariela Burga, Hospital Nacional Edgardo Rebagliati Martins. Lima, Perú.
- Dra. Patricia Santos Carlin, Ministerio de Salud (MINSA). Lima, Perú.
- Dr. Raydel Pérez Castillo, Centro Provincial de Medicina Deportiva Las Tunas, Cuba.
- Dra. Margarita Karol Malpartida Ampudia, Investigadora independiente, Limon, Costa Rica.

COMITÉ CIENTÍFICO

- Dr. Zulema Berrios Fuentes, Ministerio de Salud (MINSA), Lima, Perú.
- Dr. Gerardo Francisco Javier Rivera Silva, Universidad de Monterrey, Nuevo León, México.
- Dr. Gilberto Malpartida Toribio, Hospital de la Solidaridad, Lima, Perú.
- Dra. Marcela Fernández Brenes, Caja costarricense del Seguro Social, Limón, Costa Rica
- Dr. Hans Reyes Garay, Eastern Maine Medical Center, Maine, United States.
- Dr. Steven Acevedo Naranjo, Saint- Luc Hospital, Quebec, Canadá.
- Dr. Luis Osvaldo Farington Reyes, Hospital regional universitario Jose Maria Cabral y Baez, Republica Dominicana.
- Dra. Caridad Maria Tamayo Reus, Hospital Pediátrico Sur Antonio María Béguez César de Santiago de Cuba, Cuba.
- Dr. Luis Malpartida Toribio, Hospital Nacional Daniel Alcides Carrión, Callao, Perú.
- Dra. Allison Viviana Segura Cotrino, Médico Jurídico en Prestadora de Salud, Colombia.
- Mg. Luis Eduardo Traviezo Valles, Universidad Centroccidental "Lisandro Alvarado" (UCLA), Barquisimeto, Venezuela.
- Dr. Pablo Paúl Ulloa Ochoa, Instituto Oncológico Nacional "Dr. Juan Tanca Marengo", Guayaquil, Ecuador.

EQUÍPO TÉCNICO

- Msc. Meylin Yamile Fernández Reyes, Universidad de Valencia, España.
- Lic. Margarita Ampudia Matos, Hospital de Emergencias Grau, Lima, Perú.
- Ing. Jorge Malpartida Toribio, Telefónica del Perú, Lima, Perú.
- Srta. Maricielo Ampudia Gutiérrez, George Mason University, Virginia, Estados Unidos.

EDITORIAL ESCULAPIO

50 metros norte de UCIMED, Sabana Sur
San José-Costa Rica

Teléfono: 8668002

E-mail: revistamedicasinergia@gmail.com

ENTIDAD EDITORA

SOMEA

SOCIEDAD DE MEDICOS DE AMERICA



Frente de la parada de buses Guácimo,
Limón. Costa Rica
Teléfono: 8668002

Sociedadmedicosdeamerica@hotmail.com

<https://somea.businesscatalyst.com/informacion.html>





Abordaje de un paciente adulto con una masa en cuello

Management of an adult patient with a neck mass



¹**Dra. Maribel Baraquiso Pazos**

Investigadora independiente, San José, Costa Rica

<https://orcid.org/0000-0002-1337-3696>

²**Dr. John Alejandro Solano Hidalgo**

Investigador independiente, San José, Costa Rica

<https://orcid.org/0000-0001-6563-1178>

Recibido
05/11/2020

Corregido
18/11/2020

Aceptado
12/12/2020

RESUMEN

Las masas en cuello constituyen un motivo de consulta muy frecuente en la práctica de medicina general. Pueden ser la única sintomatología que presente un paciente adulto con una neoplasia ya sea maligna o benigna de la región cervical. La etiología infecciosa constituye una causa muy frecuente; sin embargo, se debe siempre descartar malignidad en pacientes que presenten factores de riesgo para desarrollar cáncer de cabeza y cuello. Los estudios complementarios deben realizarse de manera individualizada según el paciente a tratar. La referencia al especialista debe hacerse de forma precoz, así como el tratamiento específico para mejorar el pronóstico del paciente.

PALABRAS CLAVE: cuello; linfadenopatía; otorrinolaringología; neoplasias; cirugía.

ABSTRACT

Neck masses are a very frequent reason for consultation in general medicine practice. They may be the only symptom present in an adult, with either a malignant or benign neoplasm of the cervical region. Infectious etiology is one of the most frequent causes; however, malignancy should always be ruled out in patients with risk factors for developing head and neck cancer. Complementary studies must be carried out individually according to the patient. The referral to the specialist should be early as well as the initiation of the specific treatment in order to improve the patient's prognosis.

KEYWORDS: neck; lymphadenopathy; otolaryngology; neoplasm; surgery.

¹Médica general graduada de la Universidad de Ciencias Médicas (UCIMED). cod. [MED16657](#). Correo: mabipazos@hotmail.com

²Médico general, graduado de la Universidad Ciencias Médicas (UCIMED), cod. [MED16589](#), correo: john_Solano@hotmail.com



INTRODUCCIÓN

Una masa en cuello se define como cualquier aumento de volumen que se forme en la región cervical, que puede ser congénita o adquirida y que es visible, palpable o se identifica por medio de algún estudio de imagen (1-3). Las tumoraciones cervicales son patologías frecuentes en la consulta de medicina general, con etiologías sumamente variadas que van desde patologías benignas hasta malignas (1,3-8). Las masas o neoplasias en general han sido estudiadas desde la antigüedad, cabe recalcar el aporte del patólogo australiano Rupert Allan Willis, el cual describió en su libro "Pathology of Tumors" la definición de neoplasia como aquella masa anormal de tejido, cuyo crecimiento es mayor a los límites normales y que persiste a pesar de finalizar el estímulo que la originó (9).

Las masas en cuello pueden presentarse como única sintomatología en pacientes con alguna enfermedad incluso malignidad, por lo que un diagnóstico y manejo precoz puede mejorar de gran forma el futuro del paciente (3,5,7).

Esta publicación tiene como objetivo realizar una revisión de bibliografía de masas en cuello en pacientes adultos, principales métodos de diagnóstico y su abordaje, para dotar de conocimiento en el tema a los médicos generales y lograr así un manejo oportuno y una menor morbimortalidad en los pacientes.

MÉTODOS

Para la realización de este artículo se hizo una búsqueda en bases de datos electrónicas como PubMed, Elsevier y Google Scholar, con las frases "Masa en cuello", "Abordaje de masa en cuello", "Neck mass in adults" y "Neck tumors". Se

incluyeron publicaciones originales y reportes de caso publicados en el período 2015 al 2020. Se agregó una única bibliografía del año 1960 para ejemplificar la antigüedad de la enfermedad. Únicamente se analizaron artículos en idiomas español e inglés. En total se recopilaron 20 artículos para esta revisión, de los cuales únicamente se utilizaron 17. Los 3 excluidos no se tomaron en cuenta para esta publicación, dado que su contenido no era significativo.

EPIDEMIOLOGÍA

Las masas en cuello son un motivo de consulta común en las prácticas de medicina general (1). Según datos de la Academia Americana de Otorrinolaringología y Cirugía de Cabeza y Cuello, aproximadamente la mitad de los pacientes con cáncer en esta región se presentaron con una masa cervical previo al diagnóstico (2,3). Asimismo, un 10% de las neoplasias malignas en seres humanos se localizan en esta región, con una mortalidad que ronda desde 7 hasta 40% (2). Por otra parte, cabe recalcar que la etiología de la masa se ve relacionada a la edad de los pacientes, ya que aquellos con edades entre los 20 y 40 años son más propensos a presentar una tumoración benigna, mientras que los mayores de 40 años tendrán con mayor frecuencia una etiología de carácter maligno (5).

ANATOMÍA

El cuello es una región anatómica localizada entre la cabeza y el tórax, cuyo límite superior corresponde al borde mandibular, el inferior la clavícula y el lateral la piel. Esta zona incluye varios sistemas: digestivo, respiratorio, vascular, nervioso, ganglionar y glandular, de allí la importancia de su abordaje adecuado (1,2,10).

Actualmente, se utiliza la clasificación de Robbins para dividir el cuello en 6 distintos niveles ganglionares, los cuales se exponen en la **TABLA 1** y tienen una gran importancia a la hora de describir tumoraciones cervicales (2,4,5). Asimismo, se recomienda visualizar la **FIGURA 1** para correlacionar la ubicación de las lesiones.

ABORDAJE DIAGNÓSTICO

A la hora de revisar un paciente con una masa en cuello, es sumamente importante realizar un manejo precoz y referir a aquellos pacientes que sean necesarios, ya que se ha visto un incremento de hasta tres veces la mortalidad en aquellos pacientes con un manejo retrasado (4).

En la anamnesis es importante realizar ciertas preguntas claves que pueden guiar el abordaje y diagnóstico del paciente, entre ellas (5,6):

- Inicio: agudo (días a semanas), subagudo (semanas a meses) o crónico (meses a años).
- Duración: constante, intermitente, patrón de crecimiento.
- Factores modificantes: mejoría o empeoramiento con la deglución.
- Síntomas asociados: sensación de globo faríngeo, disfagia, ronquera, tos, hemoptisis, fiebre, escalofríos, pérdida de peso, sudoración.
- Factores ambientales: mascotas, carnes mal cocinadas, viajes recientes, riesgos ocupacionales/laborales.
- Antecedentes personales patológicos: cáncer, enfermedades autoinmunes, inmunocompromiso.

- Antecedentes de cirugía en cabeza y cuello.
- Antecedentes personales no patológicos: tabaco, alcohol, drogas intravenosas, comportamientos sexuales de riesgo.
- Antecedentes heredofamiliares de importancia.

Asimismo, existen las llamadas banderas rojas, cuya identificación es importante para sospechar la presencia de malignidad, las cuales son (2-4):

- Masa con duración mayor a dos semanas.
- Disfonía.
- Odinofagia o disfagia.
- Otagia ipsilateral, congestión nasal o epistaxis.
- Pérdida de peso inexplicable o anorexia.
- Masa con fijación a tejidos adyacentes, diámetro mayor a 1.5cm.

También se deben tomar en cuenta los factores de riesgo en pacientes con mayor probabilidad de padecer cáncer de cabeza y cuello, los cuales se enumeran en la **TABLA 2** (4,6). En el examen físico resulta de importancia localizar la masa, ya sea central o lateral y dependiendo del nivel de cuello que se presente (ver **TABLA 1** y **FIGURA 1**). También es importante ahondar en la profundidad, ya que masas superficiales pueden ser formaciones quísticas o abscesos cutáneos, pero aquellas más profundas pueden relacionarse a adenopatías.

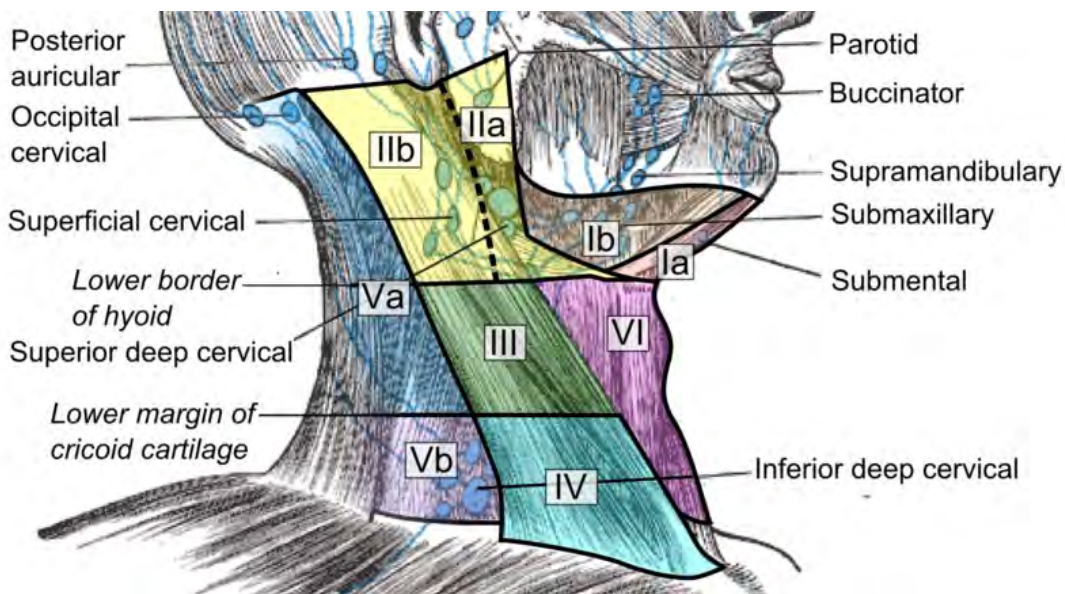
TABLA 1. Clasificación de los niveles ganglionares de cuello

NIVEL		LÍMITE CLÍNICO
Nivel 1	1A: submentoniano	Superior: sínfisis mandibular. Inferior: hueso hioides. Lateral: vientre anterior del músculo digástrico.
	1B: submandibular	Superior: cuerpo de la mandíbula. Inferior: hueso hioides. Lateral: borde anterior del músculo esternocleidomastoideo.
Nivel 2	Yugular superior	Superior: apófisis mastoides. Inferior: hueso hioides. Medial: borde posterior de la glándula submandibular. Lateral: borde posterior del músculo esternocleidomastoideo.
Nivel 3	Yugular medio	Superior: hueso hioides. Inferior: borde inferior del cartílago cricoides. Medial: borde anterior del músculo esternocleidomastoideo. Lateral: borde posterior del músculo esternocleidomastoideo.
Nivel 4	Yugular inferior	Superior: borde inferior del cartílago cricoides. Inferior: clavícula. Medial: borde anterior del músculo esternocleidomastoideo. Lateral: borde posterior del músculo esternocleidomastoideo.
Nivel 5	Triángulo posterior	Superior: base del cráneo en la convergencia entre los músculos esternocleidomastoideo y trapecio. Inferior: clavícula. Medial: borde posterior del esternocleidomastoideo. Lateral: borde anterior del trapecio.
Nivel 6	Triángulo anterior	Superior: hueso hioides. Inferior: escotadura supraesternal. Lateral: arteria carótida común.

Fuente: Echegaray-Sánchez H, del Bosque-Méndez J.E, Soto-Becerril O.A, Gómez-de la Cruz C.A, Ramírez-Ramírez A. Abordaje diagnóstico de la masa en cuello para el paciente adulto. Rev Hosp Jua Mex. 2019;86(3): 130-139.



FIGURA 1. Nódulos linfáticos cervicales y niveles de cuello



Fuente: Imagen de dominio público. Autor: Mikael Häggström. Tomada de: <https://search.creativecommons.org/photos/5c0cf23d-7cda-4c74-866a-c0ec830e4f40>

Tabla 2: Factores de riesgo para padecer cáncer de cabeza y cuello

- Alcoholismo.
- Tabaquismo.
- Edad mayor a 40 años.
- Antecedentes personales patológicos de cáncer en cabeza y cuello.
- Historia de lesiones cutáneas en cabeza y cuello
- Inmunocompromiso.

Fuente: Tan E, Jaya J. An approach to neck masses in adults. Aust J Gen Pract. 2020;49(5):267-271. Deschler D.G, Zenga J, Fried M.P, Chen W. Evaluation of a neck mass in adults. 2020. Uptodate Waltham, Massachusetts.

Asimismo, si el paciente presenta una masa que se mueve con la deglución se podría pensar en un quiste tirogloso o un nódulo tiroideo. Más adelante se enunciarán distintos diagnósticos diferenciales para las distintas masas en cuello (5,6).

La observación y palpación son sumamente importantes para tomar en cuenta características como movilidad, textura de la piel, coloración y otros factores que puedan indicar la etiología de la tumoración. Además, se debe recordar realizar un examen físico exhaustivo que incluya toda la región de cabeza y cuello (5,6).

La causa más frecuente de tumoración cervical es la presencia de adenopatías, las cuales se definen como un aumento de consistencia o número de ganglios linfáticos. Al estar con un paciente con alta sospecha de adenopatía, se deberían excluir datos de malignidad (localización supraclavicular, consistencia pétreo, adherencia a planos profundos, no dolorosas, tamaño superior a 4cm).

Asimismo, se deben identificar el número de linfadenopatías presentes, ya que si existen múltiples adenopatías generalizadas se deben descartar patologías sistémicas por

medio de exámenes de laboratorio tales como: velocidad de eritrosedimentación (VES), serologías por virus y radiografía de tórax. Por el contrario, si es una adenopatía única se podría sospechar un origen infeccioso o maligno (1,6).

ETIOLOGÍAS

En el momento que se categorice un paciente según su presentación clínica y los hallazgos del examen físico, se debe de tomar en cuenta la clasificación principal de etiologías de masas en cuello, las cuales son congénita, inflamatoria, neoplásica (8,11):

1. Congénita

Corresponde a la causa menos probable de una masa en el cuello de un adulto, sin embargo en niños es la más común. En la adultez pueden presentarse malformaciones vasculares como lo son el quistes del conducto tirogloso y hendidura branquial, las cuales resultan de la obliteración incompleta de las estructuras embrionarias durante el período fetal (7)

A. Malformaciones vasculares: la mayoría de las anomalías vasculares se reconocen en la infancia, en particular los hemangiomas y fístulas arteriovenosas, que son lesiones vasculares de "alto flujo" que pueden tener consecuencias importantes. Sin embargo, algunos adultos presentan anomalías vasculares de "flujo bajo", incluyendo malformaciones venosas y malformaciones linfáticas. Estas suelen presentarse como una masa blanda, indolora, lobulada y posiblemente hiperpigmentada (si es venosa) dentro del tejido blando del cuello o la cavidad oral (7).

B. Quistes del conducto tirogloso: es la masa en cuello congénita más frecuente, se presentan como una tumoración en la línea media en la parte anterior del cuello. A menudo son asintomáticos hasta que se infectan en el escenario de una infección del tracto respiratorio superior.

Los quistes del conducto tirogloso generalmente se diagnostican en la niñez, pero hasta el 40% puede presentarse después de los 20 años. El carcinoma puede estar presente en un pequeño porcentaje (1 a 2%) de los quistes del conducto tirogloso, por lo que deben someterse a un examen histológico (12).

2. Inflamatoria

Es una de las etiologías más comunes en adultos con respecto a masas en cuello, suelen relacionarse con agrandamiento de ganglios linfáticos, este mismo se puede asociar a procesos infecciosos, así como enfermedades inflamatorias no infecciosas. (11)

A. Sialoadenitis: es un proceso agudo y no infeccioso que se localiza en la cabeza y cuello. La inflamación y obstrucción del flujo de saliva pueden ser causadas por un cálculo (sialolito) o estenosis del conducto. Los síntomas de la sialoadenitis aguda incluyen dolor episódico y edema localizado en el sitio de la glándula afectada cuando un individuo comienza a comer o salivar. Los síntomas desaparecen unos minutos después de comer, pero pueden volver a ocurrir con cada comida. Pueden ocurrir infecciones secundarias que requieran terapia con antibióticos orales. La sialoendoscopia es una técnica invasiva para canular el conducto

afectado con el fin de eliminar al culpable de la obstrucción del conducto salival. En raras ocasiones, los pacientes pueden tener un trastorno autoinmunitario como el síndrome de Sjogren, que causa inflamación difusa de las glándulas salivales y sialoadenitis (6).

B. Linfadenopatía viral reactiva: es la causa más común de linfadenopatía cervical. Por lo general, surge una linfadenopatía viral en el contexto de infecciones rutinarias de las vías respiratorias superiores causadas por adenovirus, rinovirus y enterovirus.

Las infecciones virales típicas causan síntomas durante una o dos semanas; la linfadenopatía generalmente se resuelve dentro de una a dos semanas luego de la resolución de los síntomas. La linfadenopatía suele ser dolorosa y ubicada en la región submandibular o cadena yugular. Si se encuentra una adenopatía con tamaño mayor a 1 cm de tamaño que persiste a durante más de dos semanas después de la resolución, se puede atribuir a una mononucleosis que se asocia con ganglios del cuello que son bastante grandes (>2 cm) y también en el triángulo posterior (11).

C. Linfadenopatía bacteriana: la linfadenopatía supurativa es el resultado de una infección, típicamente en la faringe o la piel, que causa supuración dentro de la linfa en los nódulos. Los organismos más comunes son *Staphylococcus aureus* y *beta-Streptococcus* del grupo A.

Los pacientes deben ser tratados inicialmente con terapia con antibióticos dirigida a estos organismos. El *Staphylococcus aureus* meticilina-resistente (MRSA) constituye un

patógeno que ha venido tomando fuerza como etiología, pero sigue teniendo una baja incidencia. Este patógeno debe ser considerado en pacientes que han sido recientemente hospitalizados o pacientes con riesgo de exposición laboral. Los pacientes con una respuesta deficiente al tratamiento antibiótico inicial pueden requerir BAAF o incisión y drenaje del absceso, con posterior cultivo para diagnóstico bacteriano (7).

3. Neoplásica

Tanto las neoplasias benignas como malignas pueden presentarse como una masa en cuello. El paciente adulto debe abordarse con una presunción de malignidad hasta que se demuestre lo contrario.

La importancia de considerar las adenopatías cervicales como malignas, es debido a que se ha visto un retraso en el diagnóstico de estas neoplasias (1,3,4).

Las neoplasias malignas de cáncer de cabeza y cuello tienen una incidencia anual de 600,000 casos en el mundo, con una mortalidad del 40 al 50%. Los tumores se originan en las células epiteliales del tracto aerodigestivo como: cavidad oral, nasofaringe, orofaringe, laringe, así como hipofaringe; también se incluyen glándulas salivales, nariz y senos paranasales, siendo estos últimos muy infrecuentes (2).

Según el tipo de neoplasias en cabeza y cuello, incluyendo al sistema nervioso central se puede clasificar en (2,4):

- Epiteliales: carcinoma epidermoide asociado o no al virus del papiloma humano (VPH), adenocarcinoma.
- Mesenquimatosas: angiosarcoma, sarcoma sinovial, osteosarcoma, fibrosarcoma, rhabdomyosarcoma.

- Hematológicos: linfoma de Hodgkin, linfoma No Hodgkin, melanoma.
- Germinales: teratoma, tumor del saco vitelino, tumores mixtos, carcinoma embrionario.
- Neuroendocrino: paraganglionares, neuroblastoma olfatorio.

A. Neoplasias malignas:

- Metástasis de carcinoma de células escamosas: constituye la neoplasia maligna más común que se presenta como una masa en el cuello en un adulto. Usualmente proviene de un carcinoma de células escamosas con localización primaria en el tracto aerodigestivo superior. Se presenta principalmente en los pacientes mayores de 40 años. Entre los factores de riesgo se encuentran: el consumo excesivo de tabaco y alcohol e infección por VPH, el cual tiene propensión a producir carcinoma de células escamosas en la orofaringe; es decir, que surgen dentro de las amígdalas palatinas o las amígdalas linguales incrustadas en el base de la lengua (5).

- B. Linfoma: las neoplasias malignas también pueden surgir directamente de los vasos linfáticos o vísceras del cuello. El linfoma se presenta comúnmente como una linfadenopatía cervical y debe estar presente en el diferencial de adultos mayores o pacientes con síntomas constitucionales tales como fiebre, pérdida de peso, sudoración nocturna o prurito. El linfoma es la segunda neoplasia maligna más común de cabeza y cuello en la población adulta. Al presentarse en el cuello, es probable que el linfoma sea de inicio

subagudo y se pueda ubicar ya sea central o lateral. La confirmación de este diagnóstico implica realización de BAAF más citometría de flujo, ya que se requiere subtipificar para establecer diagnóstico y tratamiento de este (11).

- C. Cáncer de tiroides: el carcinoma papilar de tiroides corresponde al subtipo histológico más común, con incidencia ajustada por edad y sexo, el cual aumentó más rápidamente que la de cualquier otra neoplasia maligna en los últimos años. El aumento de cáncer de tiroides se debe principalmente a una mayor detección de cánceres papilares pequeños secundario a un uso más extendido de la ecografía de cuello y la aspiración con aguja fina (FNA) de nódulos tiroideos muy pequeños. Entre los factores de riesgo se encuentran historia de radiación, antecedentes familiares de neoplasias tiroideas, historia de hepatitis C crónica y obesidad de larga data. Se presenta como un nódulo tiroideo de crecimiento nodular rápido, con fijación a los tejidos circundantes, ronquera de inicio reciente o parálisis de las cuerdas vocales, o la presencia de linfadenopatía cervical ipsilateral (13).

C. Neoplasias benignas:

- Bocio: el 4% por ciento de la población general tiene bocio tiroideo. Un bocio multinodular (o bocio no tóxico) es el resultado del hipotiroidismo, que afecta más a las mujeres que a los hombres y es más frecuente en la vejez. La tiroiditis autoinmune (de Hashimoto) es la más enfermedad autoinmune más común y la causa número uno de bocio no endémico. En la historia de los pacientes

probablemente se incluya una línea de tiempo crónica de una masa central baja del cuello que, en retrospectiva, ha estado presente durante muchos años. Los bocios suelen ser obvios: visibles a simple vista. A la palpación, la glándula tiroidea estará difusamente agrandada, firme y posiblemente sensible. Los bocios justifican una intervención quirúrgica según la presencia de malignidad o síntomas compresivos (2, 11).

- **Lipomas:** son tumores mesenquimales adipocíticos benignos frecuentes en adultos, con prevalencias entre 13-25%. Pueden imitar otras lesiones en el cuello. Los lipomas simples contienen predominantemente tejido adipocitario maduro; sin embargo, existen lipomas atípicos que contienen otros tipos de tejidos adicionales (tejido fibroso, cartílago óseo, vasos, o estroma mixoide). A la hora del examen físico, se moverán con la piel (en lugar de rodar por separado de la piel como lo hará un ganglio linfático) (5,14).

EXÁMENES COMPLEMENTARIOS

Las masas en cuello llaman la atención clínica cuando el paciente las detecta; por un médico durante el examen físico de rutina; o durante un procedimiento radiológico, como una ecografía carotídea, de cuello o de tórax, una tomografía computarizada (TC) o una tomografía por emisión de positrones (PET) (15). Existen distintos métodos para valorar las masas en cuello, los cuales deben solicitarse en función de una combinación de sospecha clínica y lo que esté disponible en el entorno de atención al que el paciente se presenta, entre los cuales se pueden mencionar:

- **Endoscopia nasofaringolaríngea:** al identificar un paciente con patología en cuello sospechosa por factores de riesgo o valoración clínica, el primer estudio posterior a una inspección y palpación detallada, debe ser una endoscopia nasofaringolaríngea, ya que en la actualidad se cuenta con equipos de imagen más sofisticados (Narrow-Band Image o NBI) que pueden detectar alteraciones mucosas y submucosas, cambios tempranos en la vascularidad y delimitar mejor las lesiones; características que permiten una mejor rentabilidad diagnóstica (2).
- **Estudios de laboratorio:** la evaluación de laboratorio debe iniciarse cuando la historia del paciente o el examen físico no sugiera la presencia de una linfadenopatía reactiva transitoria como la causa de una masa en el cuello y puede realizarse simultáneamente con un diagnóstico de malignidad en pacientes seleccionados. Los resultados anormales de las pruebas pueden provocar una evaluación adicional. La mayoría de los pacientes deberían tener un hemograma completo con diferencial y lo siguiente puede estar indicado para algunos pacientes según su sintomatología (6):
 1. VES y/o proteína C reactiva (PCR) para evaluar inflamación o infección sistémico.
 2. Hemocultivo (para pacientes febriles).
 3. Serología del virus de Epstein-Barr (EBV) o citomegalovirus (CMV) (cuando existen adenopatías generalizadas).
 4. Serología de VIH (en pacientes con mayor riesgo).

5. Serología para *Toxoplasma gondii*, brucelosis, *Bartonella* (fiebre por arañazo de gato), tularemia.
6. Prueba cutánea de tuberculina,
7. Anticuerpos contra los antígenos Ro / SSA y La / SSB, si se sospecha que la enfermedad de Sjögren es la causal de masas periparotídeas o submandibulares.

- Ultrasonido (US): es un método diagnóstico barato y no invasivo, el cual no implica riesgo de exposición a radiación; no obstante, es operador dependiente. Se puede considerar de primera instancia en lesiones tiroideas y de glándulas salivales, pero para la evaluación de cuello y el tracto aerodigestivo no está recomendado. También suele ser de gran utilidad en caso de lesiones vasculares, ya que puede mostrar por Doppler una presencia de alto flujo como en el caso de un paraganglioma del cuerpo carotídeo. La ecografía de cuello puede diferenciar las masas sólidas de las quísticas, y confirma su localización dentro de una glándula (tiroidea o salival) o extraparenquimatosa (4-6).

- Tomografía computarizada: la Tomografía computarizada (TC) constituye el estudio de imagen de elección para el abordaje diagnóstico de las masas en cuello, la misma que se realizará con contraste siempre y cuando no exista una contraindicación para el uso del mismo. La TC provee una adecuada caracterización de la lesión, su ubicación y su extensión; sin embargo, su uso es limitado para tejidos blandos y presenta el riesgo potencial de radiación

Corresponde a un estudio de imagen que los cirujanos y oncólogos, junto con la opinión radiológica, valoran para la gestión y planificación quirúrgica (2-4,10,16,17).

Se recomienda una TC de cuello con contraste para descartar linfomas y carcinomas metastásicos, ya que, proporcionará detalles anatómicos del hueso y los tejidos blandos del cuello y tracto aerodigestivo superior (5).

- Resonancia magnética: otro estudio de gran utilidad con mejor visualización de tejidos blandos es la Resonancia magnética (RMI), si esta se combina con gadolinio y secuencias de supresión grasa puede mejorar de manera significativa la identificación de lesiones ocultas. Sin embargo, se ve afectada por los artefactos de la respiración y deglución en el tracto aerodigestivo, así como que presenta un mayor tiempo para su realización. Debido a la magnetización, una resonancia magnética puede proporcionar muchos más detalles de tejido blando, resolución y diferenciación (2,3,6).

- Biopsia: la biopsia por aspiración con aguja fina (BAAF), es el método preferido para el diagnóstico de cáncer en una masa cervical. Es el método ideal para obtener un reporte histopatológico. En glándulas salivales reporta una sensibilidad de 92.8% y una especificidad de 93.9%. Las adenopatías tienen un rango más variable con una sensibilidad de 90.9% con una especificidad 67.2%. La BAAF es un procedimiento seguro con un mínimo riesgo de siembra tumoral y no posee contraindicaciones absolutas. (3,4)

CONCLUSIÓN

El manejo de masas en cuello del paciente adulto debe ser conocimiento primordial medicina general, ya que se destaca como un motivo de consulta muy frecuente. Se debe individualizar siempre el paciente que se está tratando y el abordaje debe ser dirigido según su presentación clínica, siempre con el objetivo de descartar malignidad de primera instancia. Importante destacar que los patrones infecciosos bacterianos son comunes y de fácil manejo con antibióticos, que no deben prescribirse de manera indiscriminada. Cualquier masa en cuello con características sospechosas, no infecciosa o en pacientes de riesgo, debe

ser estudiada realizando una correlación clínico-radiológica y en caso de ser necesario, con citología.

El mejor estudio para la valoración diagnóstica inicial es la TC con contraste intravenoso siempre que esto sean posibles, así mismo la BAAF es un elemento fundamental para el adecuado diagnóstico de las lesiones neoplásicas en cuello. Al momento que se realiza un abordaje adecuado y temprano, con un diagnóstico certero, el envío con el especialista de cirugía oncológica, el cirujano oncólogo de cabeza y cuello, así como el otorrinolaringólogo debe ser precoz, ya que el retraso en el tratamiento de estos pacientes impactará en la conducta terapéutica y el pronóstico del paciente.

REFERENCIAS

1. Pia-Salmerón A, Buil-Arasanz M.E, Bobé-Armant F y Carrión-Monllor M. ¿Qué haría usted ante un paciente adulto que consulta por una tumoración cervical?. *Semergen*.2015; 42 (6): 404-407. <https://doi.org/10.1016/j.semerg.2015.10.004>
2. Echegaray-Sánchez H, del Bosque-Méndez J.E, Soto-Becerril O.A, Gómez-de la Cruz C.A, Ramírez-Ramírez A. Abordaje diagnóstico de la masa en cuello para el paciente adulto. *Rev Hosp Jua Mex*. 2019;86(3): 130-139.
3. Pynnonen M.A, et al. Clinical Practice Guideline: Evaluation of the Neck Mass in adults. *Otolaryngol Head Neck Surg*. 2017;157:S1-S30. <https://doi.org/10.1177/0194599817722550>
4. Tan E, Jaya J. An approach to neck masses in adults. *Aust J Gen Pract*. 2020;49(5):267-271. <https://doi.org/10.31128/AJGP-09-19-5080>
5. Sheedy T.M. Evaluation and Management of Adult Neck Masses. *Physician Assist Clin* 3. 2018;3 (2): 271-284. <https://doi.org/10.1016/j.cpha.2017.11.006>
6. Deschler D.G, Zenga J, Fried M.P, Chen W. Evaluation of a neck mass in adults. 2020. Uptodate Waltham, Massachusetts. Disponible en: https://www.uptodate-com.binasss.idm.oclc.org/contents/evaluation-of-a-neck-mass-in-adults?search=Evaluation%20of%20a%20neck%20mass%20in%20adults&source=search_result&selectedTitle=1~150&usage_type=default&display_rank=1
7. Haynes J, Arnold K.R, Aguirre-Oskins C, Chandra S. Evaluation of neck masses in adults. *Am Fam Physician*. 2015;91(10):698-706.
8. Irani S, Zerehpoush F.A, Sabeti S. Prevalence of Pathological Entities in Neck Masses: A Study of 1208 Consecutive Cases. 2016; 8(1):e25614. <https://doi.org/10.17795/ajdr-25614>



9. Willis R. Pathology of tumors. 3era edición. California;1960.
10. Kaur R, Singh P, Kaur N, Bhatnagar S, Dahuja A. Role of Computed Tomography (CT) in Localisation and Characterisation of Suprahyoid Neck Masses. Pol J Radiol. 2017; 82: 263-270. <https://doi.org/10.12659/PJR.901072>
11. Emerick K, Deschler D.G, Kunins L. Differential diagnosis of a neck mass. 2020. Uptodate Waltham, Massachusetts. Disponible en: https://www.uptodate-com.binasss.idm.oclc.org/contents/differential-diagnosis-of-a-neck-mass?search=Differential%20diagnosis%20of%20a%20neck%20mass&source=search_result&selectedTitle=1~150&usage_type=default&display_rank=1
12. Randolph G.W, Kamani Dipti, Carty S.E, Ross D.S, Chen W. Thyroglossal duct cysts and ectopic thyroid. Uptodate Waltham, Massachusetts. Disponible en: https://www.uptodate-com.binasss.idm.oclc.org/contents/thyroglossal-duct-cysts-and-ectopic-thyroid?search=Thyroglossal%20duct%20cysts%20and%20ectopic%20thyroid&source=search_result&selectedTitle=1~33&usage_type=default&display_rank=1
13. Tuttle M.R, Ross D, Mulder J. Papillary thyroid cancer: clinical features and prognosis. 2020. Uptodate Waltham, Massachusetts. Disponible en: <https://www.uptodate.com/contents/papillary-thyroid-cancer-clinical-features-and-prognosis>
14. Kale H.A, Prabhu A.V, Sinelnikov A, Branstetter B. Fat: friend or foe? A review of fat-containing masses within the head and neck. Br J Radiol. 2016;89(1067): 20150811. <https://doi.org/10.1259/bjr.20150811>
15. Ross D.S, Cooper D, Mulder J.E. Diagnostic approach to and treatment of thyroid nodules. 2020. Uptodate Waltham, Massachusetts. Disponible en: https://www.uptodate-com.binasss.idm.oclc.org/contents/diagnostic-approach-to-and-treatment-of-thyroid-nodules?search=Diagnostic%20approach%20to%20and%20treatment%20of%20thyroid%20nodules&source=search_result&selectedTitle=1~150&usage_type=default&display_rank=1
16. Yao, J., & Rao, D. (2017). Airway management: Utilizing radiologist expertise and neuroimaging with head and neck masses. Journal of Clinical Anesthesia, 42, 96-97. <https://doi.org/10.1016/j.jclinane.2017.08.029>
17. Aulino JM, Kirsch CFE, et al. ACR Appropriateness Criteria® Neck Mass-Adenopathy. J Am Coll Radiol. 2019;16(5S):S150-S160. <https://doi.org/10.1016/j.jacr.2019.02.025>

