

# CUERPO EDITORIAL

## DIRECTOR

- **Dr. Esteban Sánchez Gaitán**, Dirección de Red Integrada de Servicios de Salud Huetar Atlántica, Limón, Costa Rica.

## CONSEJO EDITORIAL

- Dr. Cesar Vallejos Pasache, Hospital III Iquitos, Loreto, Perú.
- Dra. Anais López, Hospital Nacional Edgardo Rebagliati Martins, Lima, Perú.
- Dra. Ingrid Ballesteros Ordoñez, Pontificia Universidad Javeriana, Bogotá, Colombia.
- Dra. Mariela Burga, Hospital Nacional Edgardo Rebagliati Martins, Lima, Perú.
- Dra. Patricia Santos Carlin, Ministerio de Salud (MINSU). Lima, Perú.
- Dr. Raydel Pérez Castillo, Centro Provincial de Medicina Deportiva Las Tunas, Cuba.

## COMITÉ CIENTÍFICO

- Dr. Zulema Berrios Fuentes, Ministerio de Salud (MINSU), Lima, Perú.
- Dr. Gerardo Francisco Javier Rivera Silva, Universidad de Monterrey, Nuevo León, México.
- Dr. Gilberto Malpartida Toribio, Hospital de la Solidaridad, Lima, Perú.
- Dra. Marcela Fernández Brenes, Caja costarricense del Seguro Social, Limón, Costa Rica.
- Dr. Hans Reyes Garay, Eastern Maine Medical Center, Maine, United States.
- Dr. Steven Acevedo Naranjo, Saint- Luc Hospital, Quebec, Canadá.
- Dr. Luis Osvaldo Farington Reyes, Hospital regional universitario José María Cabral y Báez, República Dominicana.
- Dra. Caridad María Tamayo Reus, Hospital Pediátrico Sur Antonio María Béguez César de Santiago de Cuba, Cuba.
- Dr. Luis Malpartida Toribio, Hospital Nacional Daniel Alcides Carrión, Callao, Perú.
- Dra. Allison Viviana Segura Cotrino, Médico Jurídico en Prestadora de Salud, Colombia.
- Mg. Luis Eduardo Traviezo Valles, Universidad Centroccidental "Lisandro Alvarado" (UCLA), Barquisimeto, Venezuela.
- Dr. Pablo Paúl Ulloa Ochoa, Instituto Oncológico Nacional "Dr. Juan Tanca Marengo", Guayaquil, Ecuador.

## EQUÍPO TÉCNICO

- Msc. Meylin Yamile Fernández Reyes, Universidad de Valencia, España.
- Lic. Margarita Ampudia Matos, Hospital de Emergencias Grau, Lima, Perú.
- Ing. Jorge Malpartida Toribio, Telefónica del Perú, Lima, Perú.
- Srta. Maricielo Ampudia Gutiérrez, George Mason University, Virginia, Estados Unidos.

## EDITORIAL MÉDICA ESCULAPIO

50 metros norte de UCIMED,  
Sabana Sur, San José-Costa Rica  
Teléfono: 8668002  
E-mail:  
revistamedicasinergia@gmail.com



## ENTIDAD EDITORA

### SOMEA

#### SOCIEDAD DE MEDICOS DE AMERICA

Frente de la parada de buses Guácimo, Limón. Costa Rica  
Teléfono: 8668002  
Sociedadmedicosdeamerica@hotmail.com  
<https://somea.businesscatalyst.com/informacion.html>



## Leishmaniasis cutánea Cutaneous leishmaniasis


<sup>1</sup>Dra. María Jesús Hidalgo Solís

Hospital San Carlos y Área de Salud de Florencia, San Carlos, Costa Rica

 <https://orcid.org/0000-0001-9222-8528>

<sup>2</sup>Dra. Karla Francini Víquez Redondo

Área de salud de Cartago, Cartago, Costa Rica

 <https://orcid.org/0000-0002-9534-8522>

<sup>1</sup>Dra. Sthephani Melissa Barrantes Valverde

Hospital Escalante Pradilla, San Isidro del General, Costa Rica

 <https://orcid.org/0000-0002-7446-4882>



Recibido  
25/03/2021

Corregido  
09/04/2021

Aceptado  
20/04/2021

### RESUMEN

La leishmaniasis es una enfermedad cutánea causado por un parásito del género leishmania. En la mayoría de los casos se trata de una zoonosis transmitida por la picadura de un vector. Los reservorios son animales peri domésticos o salvajes.

Constituye un problema de salud pública en Costa Rica y es considerada una enfermedad del estrato social bajo.

Presenta 3 formas clínicas: la visceral, mucocutánea y cutánea; esta última siendo la más común y en la que se basa este artículo.

El diagnóstico requiere la sospecha clínica y la identificación del parásito, la microscopía de tejidos con el fin de visualizar el parásito es la técnica diagnóstica más usada en el mundo y en Costa Rica.

El tratamiento de primera línea son los antimonios pentavalentes, sin embargo, existen otras alternativas tanto como tratamientos locales y sistémicos.

**PALABRAS CLAVE:** leishmaniasis; cutánea; antimonio; parásitos.

### ABSTRACT

Leishmaniasis is a skin disease created by a parasite of the genus Leishmania. In most cases it is a zoonosis transmitted by the bite of a vector. The reservoirs are peridomestic or wild animals.

It constitutes a public health problem in Costa Rica and is considered a disease of the lower social stratum.



It presents 3 clinical forms: visceral, mucocutaneous and cutaneous; the latter being the most common and on which this article is based.

The diagnosis requires clinical suspicion and identification of the parasite, tissue microscopy in order to visualize the parasite is the most used diagnostic technique in the world and in our country.

The first line treatment is pentavalent antimonials, however there are other alternatives as well as local and systemic treatments.

**KEYWORDS:** leishmaniasis; cutaneous; antimony; parasites.

<sup>1</sup>Médica general, graduada de la Universidad Autónoma de Centro América (UACA), Cód. [MED16502](#). Correo: [mariajesushs25@gmail.com](mailto:mariajesushs25@gmail.com)

<sup>2</sup>Médica general, graduada de la Universidad Autónoma de Centro América (UACA). Cód. [MED16946](#). Correo: [Ka\\_vire@hotmail.com](mailto:Ka_vire@hotmail.com)

<sup>3</sup>Médica general, graduada de la Universidad Autónoma de Centro América (UACA). Cód. [MED16962](#). Correo: [drabarrantesv@gmail.com](mailto:drabarrantesv@gmail.com)

## INTRODUCCIÓN

La leishmaniasis es una enfermedad parasitaria crónica causada por un protozoo del género *Leishmania* que se considera endémica en muchas regiones del mundo. (1). Se considera una enfermedad descuidada que afecta principalmente a pobres, menores de edad y países en vías de desarrollo. (2)

Hay más de 20 especies de protozoos pertenecientes al género *Leishmania*; estos a su vez son transmitidos por vectores. (3) La leishmaniasis presenta 3 subtipos clínicos: leishmania cutánea, mucocutánea y visceral. La cutánea es la más común de las anteriores. (4) La aparición de estas formas de leishmaniasis se ha relacionado con la respuesta inmune del hospedador y la especie infectante de leishmania (5)

La leishmaniasis cutánea suele limitarse a una úlcera que se cura por sí sola en un período de 3 a 18 meses, pero también puede provocar cicatrices, desfiguración y estigmatización como resultado de discapacidad. Dependiendo de la especie del parásito, hasta un 10% de los casos de leishmaniasis cutánea progresan a manifestaciones más graves. (6)

Los derivados del antimoniato, administrados por vía intra lesional y parenteral, siguen siendo el tratamiento

estándar. Su toxicidad impone la vigilancia y el seguimiento del tratamiento. (7)

El objetivo de la presente revisión bibliográfica es reunir y reproducir información acerca de la leishmaniasis cutánea. Con el fin de facilitarle información al personal médico e incentivar a la sospecha clínica de esta patología para un diagnóstico y manejo más oportuno.

## MÉTODO

Se realizó una extensa revisión bibliográfica de artículos tanto en idioma inglés como en español. Se seleccionaron 16 artículos del 2015 al 2021 que tuvieran gran relevancia científica, y fuesen respaldados por sociedades o revistas científicas importantes como Elsevier, Journal of the American Academy of Dermatology, Revista de Medicina Legal de Costa Rica, Acta Médica Costarricense y The Lancet. Además, se agregó datos de utilidad para los lectores costarricenses en cuanto a epidemiología y opciones terapéuticas en nuestro país. La búsqueda de información se realizó en múltiples bases de datos como PubMed, Medline, Dialnet, ScienceDirect, y de la Biblioteca Nacional de Salud y Seguridad Social (BINASSS).

## EPIDEMIOLOGÍA

La enfermedad está ampliamente distribuida entre las regiones tropicales y templadas, la mayoría de las cuales se encuentran en países en vías de desarrollo donde son un problema de salud pública (8,9). Ocupando el octavo lugar de las 20 enfermedades desatendidas catalogadas por la OMS al 2019. (9,10)

Se encuentra entre las 3 principales enfermedades infecciosas observadas después del viaje y está diseminada en más de 90 países de África, Asia, América y Europa (11,10)

Las diferentes especies de *Leishmania* generalmente son divididas en dos grandes grupos: las del Viejo Mundo (Europa, Asia, África) y las del Nuevo Mundo (América); siendo el género *Phlebotomus* el vector más común de transmisión en el Viejo Mundo y el género *Lutzomyia* el del Nuevo Mundo. (3,10)

Las especies de *Leishmania* más dermatóparas están representadas en el Viejo Mundo por *Leishmania major*, *Leishmania trópica* y *Leishmania aethiopica*. Sin embargo, especies viscerótropas como *Leishmania infantum* pueden ser responsables de formas cutáneas. En el Nuevo Mundo, están representadas sobre todo por *Leishmania braziliensis*, *Leishmania guyanensis*, *Leishmania panamensis*, *Leishmania amazonensis*, *Leishmania mexicana*, *Leishmania venezuelensis*, *Leishmania peruviana* y algunas otras. (5,7)

En Costa Rica la leishmaniasis se conoce popularmente como “papalomoyo” (del Nahuatl: papalotl: mariposa y moyotl: mosquito). Se ha ubicado al país en el quinto lugar con mayor tasa de incidencia de América Latina. El agente etiológico más frecuente es la *L. panamensis*, aunque también se ha demostrado la presencia de la *L. braziliensis*, ambas asociadas a leishmaniasis cutánea y mucocutánea. En relación con los vectores en Costa Rica se encuentran dos especies de mosquitos:

*Lutzomyia ylephiletor* y *Lutzomyia trapidoi*, siendo el más abundante *L. ylephiletor*. Como reservorios están los perezosos de los géneros *Bradypus* y *Choloepus*, y un roedor (*Heteromys desmarestianus*) (1,3).

El alojamiento de mala calidad, hacinamiento, el sexo masculino, tener menos de 15 años, vivir cerca de áreas de cultivo y la presencia de animales peridomésticos se asocian con mayor riesgo de leishmaniasis (6).

La alta incidencia en Siquirres, Talamanca, Matina, Guácimo, San Carlos, Turrialba, Osa y Golfito, zonas de mucha humedad y donde abundan los perezosos, es relevante por el carácter altamente turístico de estos cantones. (8).

## PARASITOLOGIA Y TRANSMISION

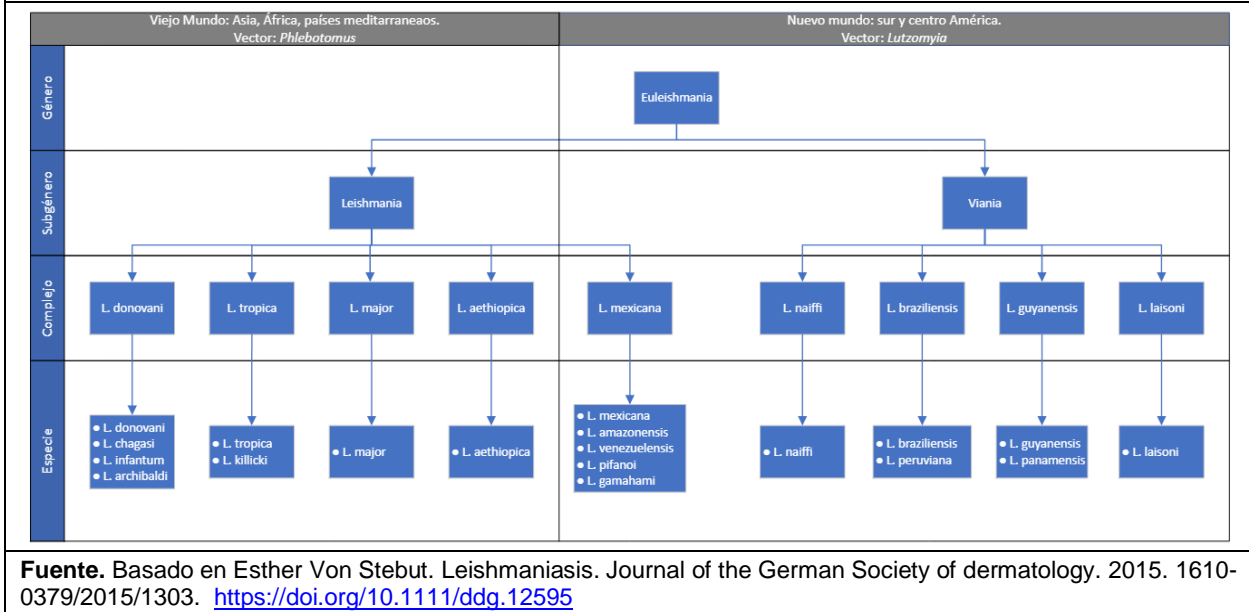
*Leishmania* es un parásito perteneciente al orden Kinetoplastida (10) tiene dos formas: la no flagelada o amastigote, que se encuentra en el hombre y en animales susceptibles o reservorios, y la forma flagelada o promastigote, la cual se encuentra en el tubo digestivo de los insectos vectores de este parásito; estas últimas constituyen las formas infectantes, que, al ser inoculadas al hombre, pierden sus flagelos y se multiplican en el interior de los macrófagos y las células del sistema retículo endotelial. (8)

Su Vector es un díptero nematócero, *Phlebotomus spp.* en el Viejo Mundo y *Lutzomyia spp.* en el Nuevo Mundo, y sólo la hembra es hematófaga. Tiene actividad crepuscular y nocturna. La picadura, usualmente dolorosa, suele pasar inadvertida o se la confunde con la de los mosquitos comunes. Está presente todo el año en las zonas intertropicales y en verano en las regiones templadas (7,10).

Los reservorios son principalmente pequeños roedores, perros y, con menor frecuencia, caballos (en CR los perezosos);

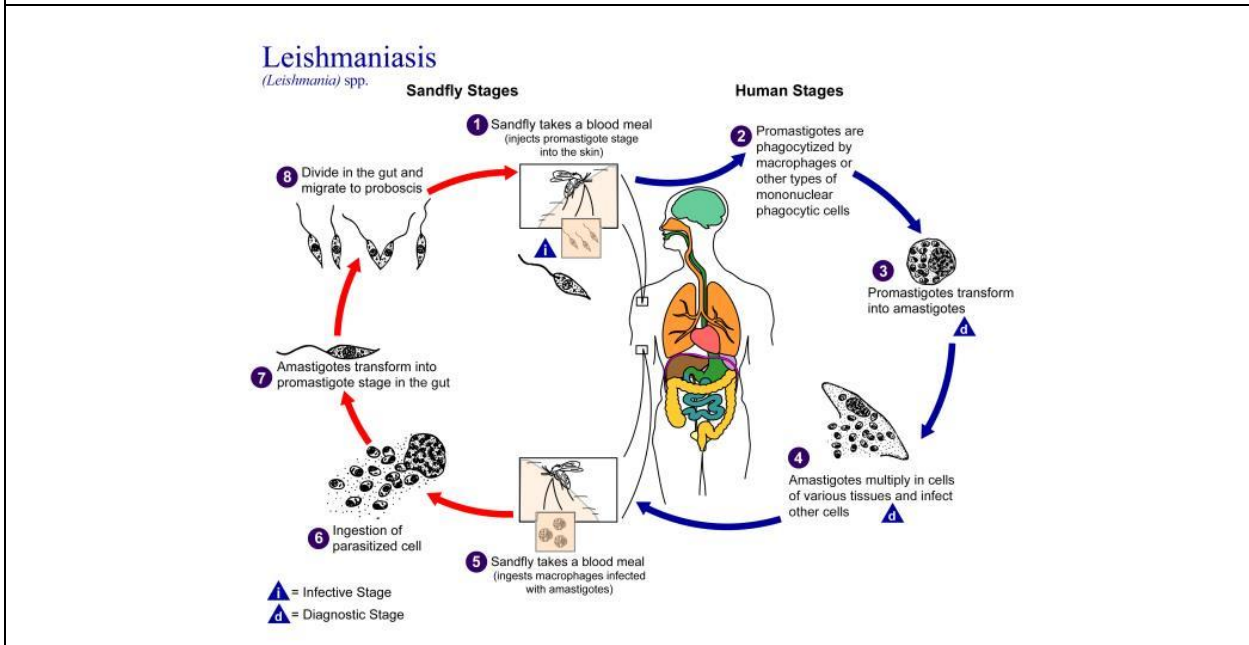
y el humano que se comporta como huésped incidental (11).

**Figura 1.** Taxonomía de especies de leishmania según el vector



**Fuente.** Basado en Esther Von Stebut. Leishmaniasis. Journal of the German Society of dermatology. 2015. 1610-0379/2015/1303. <https://doi.org/10.1111/ddg.12595>

**Figura 2.** Ciclo de vida de los protozoos infecciosos del género *Leishmania*



**Fuente.** Tomada de Centers for Disease Control and Prevention Image Library. <https://phil.cdc.gov/Details.aspx?pid=3400>

## CLÍNICA

Se han definido tres formas clínicas principales de leishmaniasis, siendo la

presentación cutánea la más común. La presentación clínica está dictada por la interacción de parámetros relacionados con el parásito (por ejemplo, la especie, virulencia y tropismo) y la respuesta inmunitaria del huésped. (9,11)

Se resume presentación clínica de forma general en el cuadro 2.

**Leishmaniasis cutánea:** se divide principalmente en leishmaniasis cutánea localizada (LCL) y leishmaniasis cutánea difusa. (LCD). Se han descrito otras formas menores de LCL: la leishmaniasis cutánea diseminada y la leishmaniasis cutánea recidivante. (8)

- **Leishmaniasis cutánea localizada:** tras semanas o meses de la picadura la LCL se inicia con la aparición de una pápula en el sitio de inoculación, habitualmente en las áreas corporales expuestas, principalmente pabellones auriculares donde recibe el nombre de úlcera del chiclero, la cara, extremidades superiores y tobillos, la cual gradualmente aumenta de tamaño, se ulcera, se cubre de costra y tejido de granulación, presenta induración y realce de los bordes y es característicamente asintomática, pero pueden volverse dolorosos, especialmente en el caso de sobreinfección. (4,5).

Pueden cicatrizar de forma espontánea en un lapso de 3 a 6 meses, las formas que persisten por más de 6 meses son consideradas lesiones crónicas. (5)

- **Leishmaniasis cutánea difusa:** asociada a estados de inmunodepresión, comienza como una lesión localizada que no se ulcera, con diseminación de los amastigotes a macrófagos de otras áreas de la piel. Se forman nódulos/placas blandas en la cara y las superficies de los miembros extensores, pero puede afectar todo el cuerpo. Dan al rostro y orejas una característica

facies leonina que imita la lepra lepromatosa. Asociados a estados de inmunodepresión. (3,12)

- **Leishmaniasis cutánea diseminada:** es una forma rara de leishmaniasis cutánea. Se define por diez o más lesiones de tipo mixto (acneiformes, nodulares, ulceradas) ubicadas en dos o más partes del cuerpo. (6)
- **Leishmaniasis recidivante:** se refiere a la aparición de nuevas lesiones papulares durante o después de la curación de la lesión aguda (9).

**Leishmaniasis mucocutánea:** suele presentarse tras la aparente resolución de la infección cutánea, aunque puede coexistir con afectación cutánea. Las lesiones normalmente aparecen dentro de los 2 años posteriores a la infección cutánea, pero pueden tardar hasta 30 años. La vía de diseminación de la infección puede ser hematológica o linfática. *L. braziliensis* representa la mayoría de los casos de leishmaniasis mucocutánea, pero también se han implicado *L. panamensis*, *L. guyanensis* y *L. amazonensis*. Las cavidades nasales y bucales se ven afectadas preferentemente; las lesiones ulcerativas pueden extenderse a la orofaringe y la tráquea. El cartílago y las cuerdas vocales son susceptibles al parásito; las estructuras óseas no se afectan (12).

## DIAGNOSTICO

Datos epidemiológicos relevantes que permiten sospechar de la enfermedad son: el aspecto clínico (úlceras indolores de bordes elevados, en zonas expuestas), la presencia del mismo cuadro en personas de la comunidad, el lugar de procedencia del paciente o referir viajes a zonas endémicas, lo que debe ser confirmado siempre por exámenes parasitológicos e inmunológicos. (8)



La microscopía de tejidos (un frotis, una impresión de tejido o una gota de tejido colocada en un portaobjetos de vidrio, teñida con Giemsa y evaluada con una lente de inmersión en aceite) es la prueba de diagnóstico de leishmaniasis más común cuya finalidad es observar el parásito. (13,14). Es barato, pero tiene baja sensibilidad. Este es el método más utilizado y el más accesible en nuestro país. (3)

El diagnóstico histopatológico se utiliza especialmente para el diagnóstico diferencial y cuando no se ha logrado visualizar al parásito a través de un examen microscópico directo practicado de forma seriada. La detección del parásito con una tinción tradicional de hematoxilina-eosina es compleja, ya que en el tejido es común observar un importante infiltrado inflamatorio que dificulta la visualización del parásito. (5) El cultivo, aunque es una prueba diagnóstica definitiva, no es muy sensible. (13) Puede realizarse en diferentes medios, entre ellos el medio NNN (Novy-MacNeal-Nicolle) y RPMI (Roswell Park Memorial Institute), que puede tornarse positivo al cabo de 8 días, sin embargo, la identificación de la especie lleva alrededor de 4 semanas. (10)

Las pruebas serológicas actuales para leishmania cutánea se basan principalmente en formatos como el anticuerpo fluorescente indirecto, ELISA, el western blot, el ensayo

de flujo lateral y la prueba de aglutinación directa. Sin embargo, estos formatos no se emplean ampliamente para el diagnóstico de leishmaniasis cutánea, debido a la mala respuesta humoral provocada por la infección y la consiguiente baja sensibilidad. (14)

Los métodos moleculares se han vuelto más atractivos al ofrecer detección parasitaria sensible, específica, confiable y rápida. Distintos métodos de amplificación molecular han sido diseñados para el diagnóstico de la leishmaniasis. Se pueden señalar estudios que utilizan como blanco al ADN del minicírculo, la subunidad 18S, el kinetoplasto, el miniexón, el espaciador transcrito interno ITS1 y la subunidad pequeña ribosomal SSU, entre otros marcadores. Inciensa, ofrece diagnóstico molecular por PCR tiempo real para muestras sospechosas de leishmaniasis cutánea, mucocutánea o visceral. (8)

La prueba cutánea de leishmania (prueba cutánea de Montenegro) se realiza mediante inyección intradérmica de promastigotes muertos y se vuelve positiva 3 meses después de la aparición de las lesiones de leishmaniasis cutánea. Sin embargo, esta prueba no es específica y el 70% de la población en las áreas endémicas tiene una prueba positiva (4).

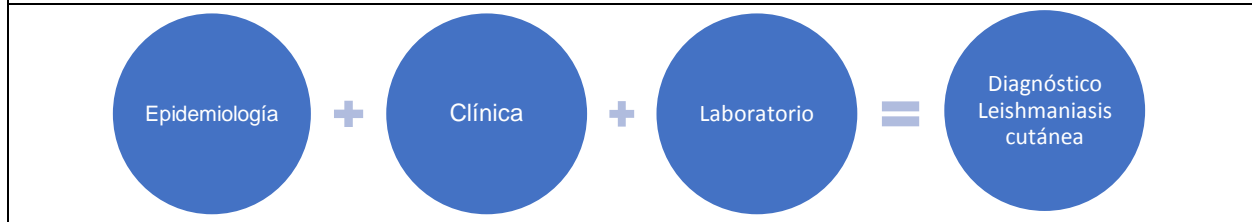
<b>Leishmaniasis visceral</b>	<b>Leishmaniasis cutánea</b>	<b>Leishmaniasis mucocutánea</b>
1. Conocida como kala-azar. (2) 2. Resultado de la diseminación sistémica del parásito. (9) 3. Episodios irregulares de fiebre, pérdida de peso, hepatoesplenomegalia y anemia. (3)	1. En zonas expuestas del cuerpo. (3) 2. Ulceras con apariencia de un volcán, borde elevado con cráter central. (4) 3. La decisión de tratar está impulsada por la necesidad de acelerar la curación, reducir la cicatrización y el riesgo progresión a leishmaniasis mucocutánea. (6)	1. Ocurre después de la resolución de las lesiones cutáneas. (2) 2. Caracterizado por la destrucción de los labios, el paladar y el tabique nasal. (9)

**Tabla 2.** Imágenes de leishmaniasis según la presentación clínica.

Leishmaniasis cutánea: úlcera cutánea		Leishmaniasis mucocutánea
		

**Fuente.** Dr. Alejandro Llano-Cuentas, MD, PhD, Director de la unidad de investigación en Leishmaniasis, Instituto de Medicina Tropical Alexander von Humboldt, Universidad Peruana Cayetano Heredia, Lima, Perú.

**Figura 3.** Diagnóstico de leishmaniasis



## TRATAMIENTO

Para el manejo de la leishmaniasis cutánea se dispone de tratamientos tópicos y sistémicos, utilizados con base en la severidad de la presentación clínica. (10)

### Tratamiento tópico

Está indicado para lesiones simples: Pocas lesiones, pequeñas que no se encuentran en áreas del cuerpo cosmética o funcionalmente importantes. La prescripción de tratamientos locales debe ser muy limitada en las formas del Nuevo Mundo, se recomienda tratamiento sistémico, en particular con subgénero *Viannia*, debido al riesgo considerable de leishmaniasis mucosa (11).

- **Crioterapia y termoterapia:** se pueden considerar en pacientes embarazadas u otros que tienen contraindicado el tratamiento sistémico. La crioterapia consiste en la aplicación de nitrógeno líquido cada 3-7 días en 1-5 sesiones y

la termoterapia en el calor local con compresas de 40 a 45 °C varias veces al día.

- **Antimoniatos pentavalentes intralesionales:** tienen mayor eficacia cuando se usa en combinación con crioterapia. (13, 15,16)
- **Paromomicina tópica:** puede usarse para lesiones ulceradas y debidas a *L. L. major*. La combinación de crema de paromomicina y gentamicina mostró una mayor eficacia en la terapia de combinación que en monoterapia. (16)

### Tratamiento sistémico

Se recomienda tratamiento sistémico para los pacientes con leishmaniasis cutánea adquirida en América iniciando al Sur de Nicaragua. Para pacientes inmunodeprimidos, lesiones extensas, enfermedad refractaria y manifestaciones mucocutáneas. Además, todos los casos de leishmaniasis cutánea causada por *L. braziliensis* y *L. infantum* deben



considerarse para tratamiento sistémico. (3,6).

- **Tratamiento oral**

- Azoles: la eficacia de este tratamiento es limitada y el fracaso es común (hasta 50%). Se ha utilizado el ketoconazol a 200-600 mg/día, y el itraconazol a 200-400 mg/día, durante 1 a 2 meses. (3)
- Miltefosina: es un análogo de la fosfatidilcolina. La dosis es de 2,5 mg/kg al día por 28 días; es bien tolerado, aunque en adultos puede causar dolor abdominal y náuseas. Este medicamento es poco disponible y no cuenta con registro sanitario en nuestro país. (3,5,6)

- **Tratamiento parenteral**

- **Antimoniales pentavalentes (Sb5+):** los antimoniales pentavalentes: estibogluconato de sodio (pentostam®) o antimonio de meglumina (Glucantime®) siguen siendo el tratamiento de primera elección para la leishmaniasis cutánea en la mayoría de los países. (14)  
En nuestro medio se utiliza el antimonio de meglumina (Glucantime®) su presentación es en ampollas; cada ampolla de 5mL corresponde a 405mg de antimonio pentavalente puro; cada mL por lo tanto contiene 81mg de antimonio pentavalente. Una ampolla de 5mL corresponde a 1.5g de antimonio de meglumina ya incluyendo los excipientes. Se recomienda no administrar más de 3 ampollas en una sola aplicación en adultos. (1)  
Se recomienda una dosis de antimoniales pentavalentes 20 mg/kg Intramuscular por día por

10–20 días para leishmaniasis cutánea. Si no se logra una cicatrización completa en un periodo de 12 semanas después de terminado el tratamiento administrado vía parenteral, deberá repetirse el esquema, prolongándose a 30 días. (6,8,1)  
Se considera que el tratamiento se debe suspender si hay aumento 10 veces el valor basal de las transaminasas; aumento 5 veces de la amilasa; aumento de 2 veces el valor basal de la creatinina o prolongación del intervalo QT mayor de 450 ms en hombres y 470 en mujeres. (8)  
Contraindicaciones al tratamiento con antimoniales son el embarazo y la lactancia, existencia de cardiopatía, hepatopatía, nefropatía, tratamiento con drogas que producen nefropatía o hepatopatía, pacientes anticoagulados, tuberculosis activa e hipertiroidismo (1)

- **Anfotericina B:** el desoxicolato de anfotericina B es el tratamiento de segunda elección, cuando no hay respuesta a los antimoniales. Se administra por vía intravenosa a una dosis diaria de 0,5 a 1 mg / kg. No debe exceder una dosis acumulativa de 1,5 g. Se deben hacer controles diarios y semanales de las funciones hepática y renal, así como de electrolitos y parámetros hematológicos. La anfotericina B Liposomal tiene menos efectos adversos, en dosis única de 10 mg/kg, ha sido útil en el tratamiento de la leishmaniasis visceral y es inocua para las madres y los

- fetos sin embargo no está disponible en CR. (8,14,15)
- **Pentamidina:** se utiliza exclusivamente para el tratamiento secundario de *L. V. guyanensis*. Se observó una mayor eficacia (85%) cuando se administró pentamidina IV en comparación con IM (51%) (13) Dosis: 4 mg/kg/día; dosis total máxima, 2 g cada 48 h por 3-4 dosis (10,14).
  - **Otros tratamientos**  
En los últimos años se ha introducido la terapia combinada utilizando un fármaco antiparasitario más un inmunomodulador. Los esquemas más promisorios son la combinación de Sb5 + imiquimod en leishmaniasis Cutánea y Sb5 + pentoxifilina en leishmaniasis cutánea y mucocutánea (3).

### Seguimiento

Dado que el parásito puede persistir en el organismo después de la cicatrización, los pacientes deben ser conscientes de la posibilidad de recurrencias y lesiones mucocutáneas. Es aconsejable el seguimiento clínico de los pacientes con leishmaniasis cutánea al mes y a los tres meses después de la cicatrización. Los pacientes con leishmaniasis mucocutánea y aquellos con leishmaniasis causada por patógenos del Nuevo Mundo también deben ser seguidos después de un año. (11)

Todos los pacientes deben tener un buen cuidado de las heridas. La infección secundaria puede complicar el tratamiento y retrasar el proceso de curación. (13)

La evaluación del tratamiento debe realizarse vigilando curación clínica de las lesiones, cicatrización con epitelización completa y aplanamiento del borde de las lesiones; desaparición de la induración de la base; desaparición de la linfangitis y ausencia de nuevas lesiones. (8)

Las mujeres embarazadas no deben recibir el tratamiento convencional para leishmaniasis cutánea, con antimonio de meglumina o fosfocolina, porque estos medicamentos pueden ser teratogénos y abortivos. Debe mantenerse su vigilancia y no administrar tratamiento durante su embarazo; y aunque pueden recibirlo después del parto, no es raro que al recuperar su inmunidad celular la leishmaniasis cutánea cure espontáneamente. El calor local y la crioterapia son alternativas útiles e inocuas para estas mujeres. (15)

La cantidad máxima recomendada de Glucantime® es de una ampolla al día a nivel pediátrico. En mayores de 4 años: 1 ampolla (425 mg de antimonio base, Sb5+), y en los menores de 4 años: 3ml de la ampolla (255 mg de antimonio base, Sb5+) (1).

## PREVENCIÓN Y CONTROL

Informar a las poblaciones en áreas endémicas de leishmaniasis cutánea conduce a una mejor adopción de las medidas preventivas, conductas de menor riesgo, búsqueda de ayuda, diagnóstico y tratamiento más tempranos. Se puede evitar las picaduras de flebotomos usando protección con ropa adecuada al trabajar, insecticidas, mosquiteros con permetrina al dormir, evitando actividades al aire libre durante el amanecer y anochecer que es cuando los mosquitos son más activos. (14,16).

En cuanto a los turistas es deseable el asesoramiento previo al viaje para quienes planean visitar regiones endémicas y que puedan tomar las medidas preventivas (16). Actualmente no existe una vacuna autorizada contra leishmaniasis humana, y aunque varias vacunas han avanzado hasta ensayos clínicos, la mayoría todavía está en investigación (2).

## CONCLUSIONES

La leishmaniasis cutánea es un problema de salud pública en Costa Rica por lo que es imprescindible su sospecha clínica y diagnóstico oportuno. En cuanto a la epidemiología hay un aumento en la incidencia de casos en la población pediátrica y mujeres adultas. Además, se ha determinado que en la actualidad la adquisición del parásito es más frecuente intra o peri domiciliar, no necesariamente se adquiere en el bosque. El tratamiento se puede administrar de forma tópica, sistémica o una combinación de ellas, sin embargo, en Costa Rica se prefiere el tratamiento sistémico. De elección sigue siendo el antimonio pentavalente, existen tratamientos de segunda línea, pero la mayoría no se encuentran disponibles en nuestro país. La prevención se basa en evitar la picadura por el mosquito ya que controlar los reservorios ha sido más difícil y no se encuentra una vacuna disponible.

**Los autores declaran no tener conflicto de interés.**

## REFERENCIAS

1. Loretta Piccolo Johanning, Dra. Eugenia Pérez Elizondo, Dra. Laura Álvarez Morales, Dra. Carolina Wang Zúñiga, Dr. Mario Sancho Torres. Leishmaniasis: Opciones terapéuticas en la población pediátrica. Medicina Legal de Costa Rica Edición Virtual. Vol. 35 (1) Marzo 2018.
2. Thalissa Alexandra Jacobs, Isabel Goyenaga Elizondo, Alexandra-Jacobs, T; Goyenaga-Elizondo. Leishmaniasis. Crónicas Científicas. Vol.9. No. 9. Pág. 6-17 ISSN: 2215-4264
3. Beatriz Rojas Madriz. Leishmaniasis cutánea: una revisión centrada en Costa Rica. Revista de Medicina Legal de Costa Rica. 2019. Vol. 36 (2)
4. Siadat, A.H., Zolfaghari, A., Shahmoradi, Z. et al. Application of laser for treatment of cutaneous leishmaniasis: a review of literature. Lasers Med Sci 35, 1451–1457 (2020). <https://doi.org/10.1007/s10103-020-03006-1>
5. Héctor Serrano-Coll, Ana Pilar Ramos, Nora Cardona-Castro, Alejandro Llanos-Cuentas, Leishmaniasis cutánea: una mirada a la clínica, diagnóstico y tratamiento de esta enigmática enfermedad, Piel, 2021, ISSN 0213 9251, <https://doi.org/10.1016/j.piel.2020.06.012>. (<https://www.sciencedirect.com/science/article/pii/S0213925120303671>)
6. Sakib Burza, Simon L Croft, Marleen Boelaert. Leishmaniasis. The Lancet. August 17, 2018 [http://dx.doi.org/10.1016/S0140-6736\(18\)31204-2](http://dx.doi.org/10.1016/S0140-6736(18)31204-2)
7. M. Mokni. Leishmaniasis cutánea. Elsevier. 2016. Volume 50 > n°3. [https://doi.org/10.1016/S1761-2896\(16\)79692-0](https://doi.org/10.1016/S1761-2896(16)79692-0)
8. Orlando Jaramillo-Antillón, Azálea Espinoza-Aguirre, Nidia Calvo-Fonseca, Carlos Mata-Somarribas, Henry Wasserman. La leishmaniasis cutánea en Costa Rica: prevención, diagnóstico y tratamiento. Acta Médica Costarricense, 2018. Vol 60 (3)
9. Mehmet Salih Gurel, MD, Burak Tekin, MD, Soner Uzun. Cutaneous leishmaniasis: A great imitator. Elsevier. 2019. Vol. 38 (2).
10. Jessica Carolina Martínez-Rico, Maira Elizabeth Herz-Ruelas y Jorge Ocampo-Candiani. Leishmaniasis cutánea y mucocutánea: abordaje clínico, diagnóstico y terapéutico Elsevier España. 2019. Vol. 36 (1). <https://doi.org/10.1016/j.piel.2019.12.004>
11. Esther Von Stebut. Leishmaniasis. Journal of the German Society of dermatology. 2015. 1610-0379/2015/1303. <https://doi.org/10.1111/ddg.12595>
12. Marc Z. Handler, MD, Parimal A. Patel, MD, Rajendra Kapila, MD, Yasin Al-Qubati, MD, and Robert A. Schwartz, MD, MPH, FRCP (Edin), Newark, New Jersey, and Taiz, Yemen. Cutaneous and mucocutaneous leishmaniasis Clinical perspectives. Journal of the American Academy of Dermatology. 2015. Dermatology, Inc. VOLUME 73, NUMBER 6. <http://dx.doi.org/10.1016/j.jaad.2014.08.051>
13. Naomi E. Aronson, MD, Christie A. Joya, DO. Cutaneous Leishmaniasis Updates in Diagnosis and Management. Elsevier. 2019. Volume 33, Issue 1. <https://doi.org/10.1016/j.idc.2018.10.004>
14. Henry J. C. de Vries Sophia H. Reedijk, Henk D. F. H. Schallig. Cutaneous Leishmaniasis: Recent Developments in Diagnosis and Management. American Journal of clinical dermatology. 2015. <https://doi.org/10.1007/s40257-015-0114-z>
15. Ángel Jaimes<sup>1</sup>, Gerzaín Rodríguez. Leishmaniasis cutánea y embarazo. Biomedica. 2018. Vol. 38 suplemento 2. doi: <https://doi.org/10.7705/biomedica.v38i3.4034>
16. Marc Z. Handler, MD, Parimal A. Patel, MD, Rajendra Kapila, MD, Yasin Al-Qubati, MD, and Robert A. Schwartz, MD, MPH, FRCP (Edin) Newark, New Jersey, and Taiz, Yemen. Cutaneous and mucocutaneous leishmaniasis Differential diagnosis, diagnosis, histopathology, and management. Journal of the American Academy of Dermatology. 2015. VOLUME 73,

ISSUE

6.

<http://dx.doi.org/10.1016/j.jaad.2014.09.01411S>