




Terapia farmacológica exitosa para leishmaniasis cutánea en el Caribe mexicano

Successful pharmacological therapy for cutaneous leishmaniasis in the Mexican Caribbean



¹**Dra. Janett Caro Lozano**

Secretaria de Salud, Quintana Roo, Médico
Instituto Mexicano del Seguro Social, Quintana Roo, México
 <https://orcid.org/0000-0003-3083-2329>

²**Dr. Iván Renato Zúñiga Carrasco**

Unidad de Medicina Familiar 223 Lerma, Poniente, México
 <https://orcid.org/0000-0002-8490-1978>

³**Dr. Martín Gómez Arroyo**

Instituto Mexicano del Seguro Social, Quintana Roo, México
 <https://orcid.org/0000-0002-3273-344X>

Recibido
13/09/2022

Corregido
19/09/2022

Aceptado
20/09/2022

RESUMEN

La leishmaniasis es una enfermedad parasitaria crónica endémica. Aproximadamente, el 95% de los casos se producen en las Américas, la cuenca del Mediterráneo, Oriente Medio y Asia Central. La forma cutánea es la de mayor frecuencia, siendo endémica en el sureste de México (Quintana Roo, Campeche, Chiapas, Tabasco, Veracruz y Yucatán). Su principal forma clínica es la "úlcer de los chicleros". Se realizó un estudio de serie de casos aplicando terapia combinada a 12 pacientes con leishmania cutánea mexicana con antimoniato de meglumina local intralesional, más el fármaco, Ketoconazol 600 mg por 28 días e itraconazol 100 mg cada 24 horas en los menores de edad. La propuesta de un enfoque combinado para el tratamiento de la leishmania cutánea es debido a una insuficiencia del antimonio de meglumina, y la falta de otros fármacos disponibles en otros países. La respuesta farmacológica de la terapia combinada fue excelente en las lesiones cutáneas con mejoría clínica y curación.

PALABRAS CLAVE: Leishmaniasis cutánea; úlcera de chicleros; tratamiento; azoles; antimoniato de meglumina.

ABSTRACT

Leishmaniasis is an endemic chronic parasitic disease, with approximately 95% of cases occurring in the Americas, the Mediterranean basin, the Middle East, and Central Asia. The cutaneous form is the most frequent, being endemic in the southeast of Mexico (Quintana Roo, Campeche, Chiapas, Tabasco, Veracruz and Yucatan). Its main clinical form is the "chewing



gum ulcer". A case series study was carried out applying combined therapy to 13 patients with Mexican cutaneous leishmaniasis with local intralésional meglumine antimoniate, plus the drug, Ketoconazole 600 mg for 28 days and itraconazole 100 mg every 24 hours in minors, the proposal of a combined approach for the treatment of cutaneous leishmaniasis is due to an insufficiency of antimony meglumine, and the lack of other drugs available in other countries. The pharmacological response of the combined therapy was excellent in skin lesions with clinical improvement and healing.

KEY WORDS: Cutaneous leishmaniasis; chicleros ulcer; treatment; azoles; meglumine antimoniate.

¹ Médica epidemióloga, graduada de la Universidad Autónoma de México. Labora en la Secretaría de Salud e Instituto Mexicano del Seguro Social, Quintana Roo. Correo: xanet78@hotmail.com

² Médico epidemiólogo, graduado de la Universidad Autónoma de México. Labora en el Instituto Mexicano Del Seguro Social Unidad de Medicina Familiar 223 Lerma. Correo: ivan_abdel_raman@yahoo.com.mx

³ Médico epidemiólogo, graduado de la Universidad Autónoma de México. Labora en el Instituto Mexicano del Seguro Social, Quintana Roo. Correo: lucassur50@gmail.com

INTRODUCCIÓN

La leishmaniasis es una enfermedad tropical y subtropical causada por un parásito intracelular transmitido a los humanos por la picadura de un flebótomo, principalmente *Phlebotomus* y *Lutzomyia* (Europa, norte de África, Medio Oriente, Asia y parte de América del Sur); excepcionalmente, también se ha reportado transmisión por accidente de laboratorio.

Según la Organización Mundial de la Salud (OMS), la leishmaniasis es una de las siete enfermedades tropicales más importantes y representa un grave problema de salud mundial. Es endémica en áreas geográficas circunscritas en el noreste de África, el sur de Europa, el Medio Oriente, el sureste de México y América Central y del Sur (1).

La leishmaniasis se ha clasificado en función de la región del mundo. La leishmaniasis del viejo mundo es la que se produce en Asia, África y Europa, y las especies implicadas son: *Leishmania tropica*, *Leishmania major*, *Leishmania aethiopica*, *Leishmania infantum* y *Leishmania donovani*; por su parte, la leishmaniasis del nuevo mundo es la que se produce en América, y las especies implicadas son: *Leishmania mexicana*, *Leishmania amazonensis*, *Leishmania*

braziliensis, *Leishmania panamensis* y *Leishmania infantum chagasi* (2).

La leishmaniasis cutánea suele limitarse a una úlcera que se cura por sí sola en un período de 3 a 18 meses, pero también puede provocar cicatrices, desfiguración y estigmatización como resultado de discapacidad. Dependiendo de la especie del parásito, hasta un 10% de los casos de leishmaniasis cutánea progresan a manifestaciones más graves (3).

En 2020, más del 85% de los nuevos casos aparecieron en 10 países: Afganistán, Argelia, Brasil, Colombia, Iraq, Libia, Pakistán, Perú, República Árabe Siria y Túnez. Se calcula que cada año hay en el mundo entre 600 000 y 1 millón de nuevos casos (4).

Los antimoniales pentavalentes son los medicamentos de primera línea para el tratamiento de la leishmaniasis cutánea y se administran sistémicamente (vía endovenosa o intramuscular) a una dosis de 20 mg/kg/día por 20 días (5).

Frente a las limitaciones expuestas se han explorado otros medicamentos, con un uso menos frecuente; entre estos, los más estudiados son fármacos antifúngicos tales como los azoles (ketoconazol, fluconazol, itraconazol). Un estudio en Guatemala

donde participaron 120 pacientes adultos utilizando 600 mg/día de ketoconazol por 28 días logró una tasa de curación del 30% en pacientes infectados por *L. braziliensis* y de 89% en aquellos infectados por *L. mexicana* (6,7).

El itraconazol es un agente antifúngico del grupo triazol que actúa inhibiendo el esteroide 14- α desmetilasa, enzima perteneciente a un complejo enzimático que depende del citocromo microsomal p450. Afecta la biosíntesis de ergosterol para la membrana citoplasmática y conduce a una acumulación de 14- α -metilesteroles (8).

Algunos ensayos clínicos que han utilizado Ketoconazol a 600 mg/día/oral durante 28 días, han mostrado eficacias del 76% y 89% en el tratamiento de Leishmania cutánea por Leishmania mexicana y Leishmania panamensis, respectivamente, y del 30% en casos de Leishmania cutánea por braziliensis (9).

El ketoconazol ha sido incluido en el Manual de Diagnóstico y Control de la Leishmaniasis en Centroamérica. Su mecanismo de acción es inhibiendo la síntesis de ergosterol e impidiendo el paso de desmetilación del lanosterol a ergosterol en el carbono 14. La enzima blanco es la lanosterol-14- α -desmetilasa, la cual es una de las especies del citocromo p450, que se encuentra localizada en el retículo endoplasmático. El resultado es la acumulación de esteroides 14 α -metil dentro de la célula por la pérdida de esteroides normales, lo que deriva en el efecto antimicrobiano, principalmente hongos, y en este caso Leishmania, que también posee un alto contenido de ergosterol (10).

Existen diversos estudios donde se han utilizados azoles con seguridad y de manera combinada para el tratamiento de la leishmaniasis cutánea (11-15).

El objetivo de la presente investigación es demostrar la eficacia de terapia farmacológica combinada de azoles con el antimonio de meglumina, para leishmaniasis cutánea.

EPIDEMIOLOGÍA

En México, la forma más característica es la cutáneo-condral, también llamada "úlcer de chiclero" (16).

Varias especies de *Leishmania* se transmiten zoonóticamente, y en el caso de *Leishmania infantum*, los perros son el reservorio principal. En muchos entornos, los perros pueden servir como un enlace entre los ciclos selváticos y domésticos de leishmaniasis visceral. Los perros pueden cruzar los límites del bosque, pueden llevar y traer a los parásitos desde los sistemas selváticos hacia otros posibles huéspedes mamíferos como zorros, roedores y zarigüeyas. Como parte del fenómeno de adaptación de los vectores a entornos semiurbanos y urbanos, los animales domésticos desempeñan un papel como nuevos hospedadores oportunistas (16,17). Los estados del sureste mexicano son los más afectados por este padecimiento. Los casos reportados dentro del periodo 2017-2021 en los anuarios de morbilidad emitidos por la Dirección General de Epidemiología destacan las siguientes entidades federativas: Quintana Roo (1315), Tabasco (1136), Campeche (317), Chiapas (198), Veracruz (109), Nayarit (71) y Yucatán (33) (18).

Dentro del estado de Quintana Roo, el municipio más afectado es Othón P. Blanco, preferentemente la ciudad de Chetumal; las poblaciones que se encuentran en la ribera del río Hondo (frontera con Belice), el área limítrofe con Guatemala y Campeche, que comprenden la zona selvática de la península de Yucatán. Otro municipio de

Quintana Roo que presenta casos es Felipe Carrillo Puerto, situado en el centro del estado, así como Benito Juárez (Cancún), Solidaridad (Playa del Carmen) y Cozumel, los cuales han tenido un incremento de casos en los últimos años (18).

MÉTODO

Se realizó un estudio observacional, descriptivo, de serie de casos, con un total de 12 participantes, durante el periodo de mayo 2022 a septiembre 2022. Los pacientes se diagnosticaron con impronta teñida con giemsa en el Laboratorio Estatal de Salud Pública de Quintana Roo México. El tratamiento se estableció de acuerdo con la disponibilidad de contar con una cantidad menor de antimonio de meglumina (Glucantime) y, de acuerdo con la literatura sustentada del éxito del uso de azoles en otros países, se determinó utilizar la terapia combinada.

En 10 adultos sin enfermedades crónico-degenerativas, VIH negativos y sin tratamiento de otra patología, se prescribió ketoconazol 600 mg cada 24 horas por 28 días; previo, se realizaron estudios de laboratorio y perfil hepático para corroborar que no existiera daño o falla de dicho órgano. Se prohibió el consumo de alcohol mientras se proscribiera el tratamiento. Se aplicó 1 a 2 mL intralesional, espaciados cada 8 días para la aplicación subsecuente y evaluación de cada caso. Para los dos pacientes pediátricos sanos y sin recibir tratamiento alguno a otra patología, se administró itraconazol 100 mg cada 24 horas por 45 días, y 1 mL de glucantime intralesional espaciado por 8 días.

De los pacientes con lesiones de más de 2 cm de diámetro, al terminar con el ketoconazol se mantuvo terapia con itraconazol 400 mg dividido cada 12 horas por 20 días, para evitar recidivas.

RESULTADOS

De los 12 pacientes, 10 masculinos y 2 femeninos, el 58% de ocupación campesinos, el 80% procedentes de área rurales y el 20% urbana, la distribución de las lesiones fue la siguiente: 3 región anterior superficial de cuello, 2 en oreja, 1 en cara región frontal, 3 en brazo, 1 en mano, y 1 en miembro inferior.

En lo que a morfología respecta, la manifestación más frecuente fue la úlcera (87%), donde predominaron lesiones únicas (2 a 4 cm).

De los pacientes atendidos, el 50% había utilizado remedios caseros para el manejo de sus lesiones, las cuales presentaban piel dañada y modificación de las características propias de la lesión, así como presencia de costras serohemáticas y bacterias en una de ellas.

El periodo de evolución de las lesiones de los pacientes fue de 6 meses a 1 mes.

En las siguientes imágenes, enumeradas de la 1 a la 12, se documentan los resultados de la combinación de la terapia.

Masculino de 41 años. Lesión de 3 cm de diámetro de bordes indurados de base limpia en región de cara frontal, con una evolución de 2 meses, lesión confirmada a impronta de leishmania. Se administró 28 días de ketoconazol 600 mg dividido cada 12 horas, más glucantime intralesional 2 mL cada 8 días, 4 sesiones y 20 días itraconazol 400 mg dividido cada 12 horas, con respuesta favorable y curación (figura 1).

Segundo paciente masculino de 85 años. Lesión en pabellón auricular izquierda de 4 cm de diámetro con secreción amarillenta verdosa edema ++, con una evolución de 6 meses, infectada con bacterias. Se ingresó a la unidad hospitalaria manejado con antibióticos. Se realizó impronta con resultado confirmado a leishmania. Se administró 28 días de ketoconazol 600 mg

dividido cada 12 horas, más glucantime intralesional 2 mL cada 8 días, 6 sesiones y 30 días Itraconazol 400 mg dividido cada 12 horas. En la imagen se observa la evolución y curación (figura 2).

Tercer paciente masculino de 50 años. Lesión de 3 cm de diámetro con eritema perilesional con edema ++ no dolorosa, lesión confirmada por impronta a leishmania situada región infraoidea. Se administró ketoconazol 600 mg dividido cada 12 horas durante 28 días, más glucantime intralesional 1 mL cada 8 días, 5 sesiones y 30 días Itraconazol 400 mg dividido cada 12 horas (figura 3).

Cuarto paciente femenina de 10 años. Lesión de 3 cm de diámetro, con bordes indurados y eritema en región carotidea, con una evolución de 2 meses, confirmada por impronta a leishmania. Se administró itraconazol 100 mg cada 24 horas durante 45 días, más 4 sesiones de glucantime intralesional espaciados cada 8 días, con curación exitosa (figura 4).

Quinto paciente masculino de 45 años. Lesión de 5 cm de diámetro bordes irregulares eritematosa con edema +++ en región dorsal de mano izquierda, con una evolución de 3 meses, tratada con remedios caseros, confirmada por impronta a leishmaniasis. Se administró ketoconazol 600 mg dividido cada 12 horas durante 28 días, más glucantime intralesional 2 mL cada 8 días, 5 sesiones y 30 días Itraconazol 400 mg dividido cada 12 horas, con un excelente resultado de curación (figura 5).

Sexto paciente masculino de 53 años. Lesión de 2 cm diámetro en región de cara frontal con bordes indurados bordes limpios no purulenta, con una evolución de 2 meses, confirmada a leishmania por impronta. Se administró 28 días de ketoconazol 600 mg dividido cada 12 horas, más glucantime

intralesional 1 mL cada 8 días, 3 sesiones, con una curación exitosa (figura 6).

Séptimo paciente masculino 60 años. Lesión de 2 cm de diámetro en brazo izquierdo con bordes irregulares eritematosa indurada, confirmado por impronta a leishmania evolución de 2 meses. Se administró 28 días de ketoconazol 600 mg dividido cada 12 horas, más glucantime intralesional 1 mL cada 8 días. 4 sesiones, con una curación exitosa (figura 7).

Octavo paciente masculino de 72 años. Lesión de 2 cm de diámetro en pabellón auricular derecho, 3 meses de evolución, confirmado por impronta a leishmania. Se administró 28 días de ketoconazol 600 mg dividido cada 12 horas, más glucantime intralesional 1 mL cada 8 días, 3 sesiones, con una curación exitosa (figura 8).

Noveno paciente masculino de 28 años. Lesión de 2 cm de diámetro en brazo derecho, con bordes regulares con una evolución de un mes, confirmado por impronta a leishmania. Se administró 28 días de ketoconazol 600 mg dividido cada 12 horas, más glucantime intralesional 1 mL cada 8 días, 3 sesiones, y 20 días Itraconazol 400 mg dividido cada 12 horas, con una curación exitosa (figura 9).

Décimo paciente masculino de 53 años. Lesión de 2 cm de diámetro en brazo derecho, con una evolución de 2 meses confirmado por impronta a leishmania. Se administró 28 días de ketoconazol 600 mg dividido cada 12 horas, más glucantime intralesional 1 mL cada 8 días, 3 sesiones, con una curación exitosa (figura 10).

Undécimo paciente femenina de 36 años, lesión de 2 cm de diámetro en región lateral pierna izquierda de bordes indurados irregulares, con una evolución de 2 meses confirmada por impronta a leishmania. Se administró 28 días de ketoconazol 600 mg dividido cada 12 horas, más glucantime

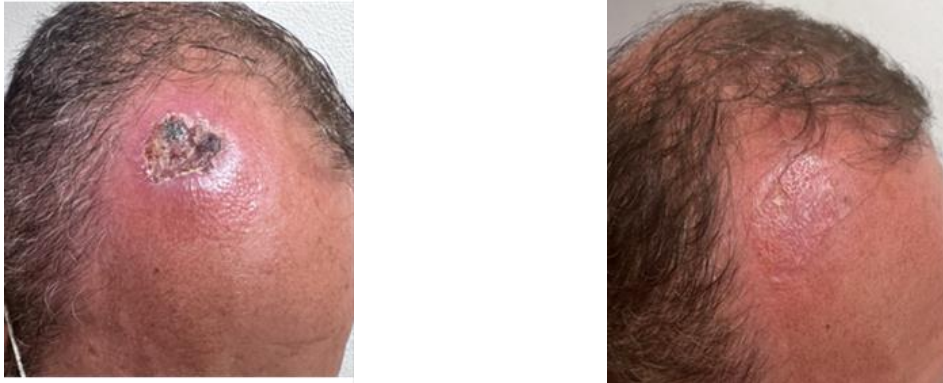itralesional 1 mL cada 8 días, 3 sesiones y 15 días de itraconazol 400 mg dividido cada 12 horas, con una curación exitosa (figura 11).

Duodécimo paciente masculino de 6 años, lesión de 3 cm de diámetro región carotidea, bordes irregulares con eritema edema +, con una evolución de 5 meses, confirmado por impronta a leishmania. Se administró

itraconazol 100 mg cada 24 horas durante 45 días, más 5 sesiones de glucantime intralesional espaciados cada 8 días, con una curación exitosa (figura 11).


El promedio en días de curación de los 12 pacientes fue de 42, y una media de 45, con una evolución favorable; el 100% curados, actualmente con un seguimiento mensual para evitar alguna recidiva.

Figura 1. Fotografía de lesión de 3 cm de diámetro en región de cara frontal antes del tratamiento y después del tratamiento



Fuente: Imágenes pacientes tratados con previo consentimiento y autorización de los hospitales: Hospital General de Chetumal, Quintana Roo México, y Hospital General de Zona del Instituto Mexicano del Seguro social Chetumal, Quintana Roo México.

Figura 2. Fotografía de lesión en pabellón auricular izquierda de 4 cm de diámetro antes del tratamiento y después del tratamiento




Fuente: Imágenes pacientes tratados con previo consentimiento y autorización de los hospitales: Hospital General de Chetumal, Quintana Roo México, y Hospital General de Zona del Instituto Mexicano del Seguro social Chetumal, Quintana Roo México.

Figura 3. Fotografía de lesión de 3 cm de diámetro región infrahioidea antes del tratamiento y después del tratamiento



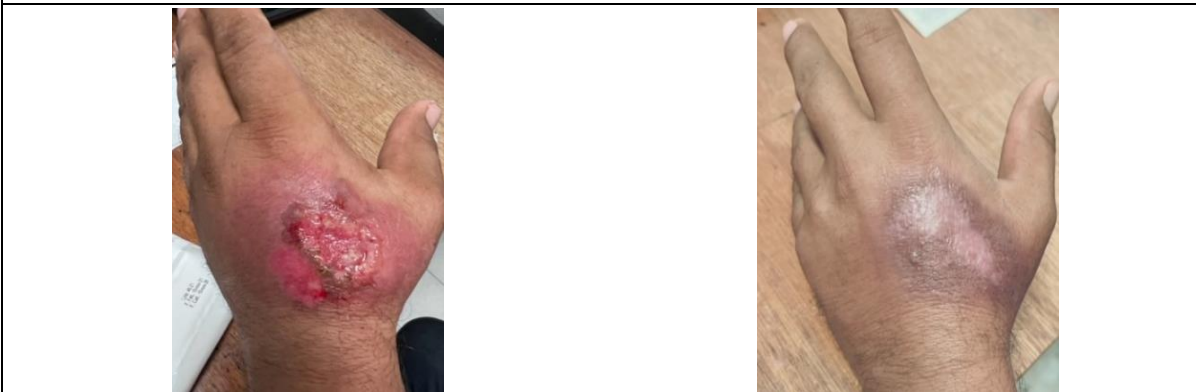
Fuente: Imágenes pacientes tratados con previo consentimiento y autorización de los hospitales: Hospital General de Chetumal, Quintana Roo México, y Hospital General de Zona del Instituto Mexicano del Seguro social Chetumal, Quintana Roo México.

Figura 4. Fotografía de lesión de 3 cm de diámetro región carotidea antes del tratamiento y después del tratamiento




Fuente: Imágenes pacientes tratados con previo consentimiento y autorización de los hospitales: Hospital General de Chetumal, Quintana Roo México, y Hospital General de Zona del Instituto Mexicano del Seguro social Chetumal, Quintana Roo México.

Figura 5. Fotografía de lesión de 5 cm de diámetro en región dorsal de mano izquierda antes del tratamiento y después del tratamiento




Fuente: Imágenes pacientes tratados con previo consentimiento y autorización de los hospitales: Hospital General de Chetumal, Quintana Roo México, y Hospital General de Zona del Instituto Mexicano del Seguro social Chetumal, Quintana Roo México.

Figura 6. Fotografía de lesión de 2 cm de diámetro en región de cara frontal antes del tratamiento y después del tratamiento




Fuente: Imágenes pacientes tratados con previo consentimiento y autorización de los hospitales: Hospital General de Chetumal, Quintana Roo México, y Hospital General de Zona del Instituto Mexicano del Seguro social Chetumal, Quintana Roo México.

Figura 7. Fotografía de lesión de 2 cm de diámetro en brazo izquierdo antes del tratamiento y después del tratamiento



Fuente: Imágenes pacientes tratados con previo consentimiento y autorización de los hospitales: Hospital General de Chetumal, Quintana Roo México, y Hospital General de Zona del Instituto Mexicano del Seguro social Chetumal, Quintana Roo México.

Figura 8. Fotografía de lesión en pabellón auricular derecho de 2 cm de diámetro, antes del tratamiento y después del tratamiento




Fuente: Imágenes pacientes tratados con previo consentimiento y autorización de los hospitales: Hospital General de Chetumal, Quintana Roo México, y Hospital General de Zona del Instituto Mexicano del Seguro social Chetumal, Quintana Roo México.

Figura 9. Fotografía de lesión de 2 cm de diámetro en brazo derecho antes del tratamiento y después del tratamiento




Fuente: Imágenes pacientes tratados con previo consentimiento y autorización de los hospitales: Hospital General de Chetumal, Quintana Roo México, y Hospital General de Zona del Instituto Mexicano del Seguro social Chetumal, Quintana Roo México.

Figura 10. Fotografía de lesión de 2 cm de diámetro en brazo derecho antes del tratamiento y después del tratamiento




Fuente: Imágenes pacientes tratados con previo consentimiento y autorización de los hospitales: Hospital General de Chetumal, Quintana Roo México, y Hospital General de Zona del Instituto Mexicano del Seguro social Chetumal, Quintana Roo México.

Figura 11. Fotografía de lesión de 2 cm de diámetro en región lateral pierna izquierda antes del tratamiento y después del tratamiento



Fuente: Imágenes pacientes tratados con previo consentimiento y autorización de los hospitales: Hospital General de Chetumal, Quintana Roo México, y Hospital General de Zona del Instituto Mexicano del Seguro social Chetumal, Quintana Roo México.

Figura 12. Fotografía de lesión de 3 cm de diámetro región carotidea antes del tratamiento y después del tratamiento



Fuente: Imágenes pacientes tratados con previo consentimiento y autorización de los hospitales: Hospital General de Chetumal, Quintana Roo México, y Hospital General de Zona del Instituto Mexicano del Seguro social Chetumal, Quintana Roo México.

Tabla 1. Detalle de los casos de leishmaniasis cutánea y su respuesta al tratamiento establecido

Edad	Género	Ocupación	Número de lesiones	Tiempo de evolución	Duración del tratamiento	Figura
41	Hombre	Comerciante	1	2 meses	1 mes	Figura 1
85	Hombre	Campesino	2	6 meses	2 mes	Figura 2
50	Hombre	Campesino	1	2 meses	1 mes	Figura 3
10	Mujer	Estudiante	1	2 meses	1 mes	Figura 4
45	Hombre	Campesino	1	3 meses	1 mes	Figura 5
60	Hombre	Campesino	1	2 meses	1 mes	Figura 6
53	Hombre	Campesino	1	3 meses	1 mes	Figura 7
72	Hombre	Campesino	1	3 meses	1 mes	Figura 8
28	Hombre	Campesino	1	1 mes	1 mes	Figura 9
53	Hombre	Campesino	1	2 meses	1 mes	Figura 10
36	Mujer	Hogar	1	2 meses	1 mes	Figura 11
6	Hombre	Estudiante	1	5 meses	2 meses	Figura 12

DISCUSIÓN

A pesar del incremento de la prevalencia e incidencia, la leishmaniasis cutánea es considerada como una enfermedad olvidada tanto para la industria farmacéutica como para las autoridades sanitarias; no

representa ser de importancia, esto debido a su baja letalidad, y al ser una enfermedad endémica en países de ingresos medios-bajos, es una patología de menor impacto y representa menor relevancia, por lo que no se dispone con los fármacos utilizados en otros países, sino que solo se adquiere por

donaciones por parte de la Organización Mundial de la Salud el fármaco de antimonio de meglumina (glucantime).

Al ser una enfermedad de bajo impacto, son escasos los recursos que se utilizan para la mejora continua de la investigación de fármacos efectivos y que estén disponibles principalmente en los países endémicos de esta enfermedad. Existe una serie de organismos que promueven la investigación en el campo de la leishmaniosis, entre ellos destacan el DNDi (acrónimo de Drugs for Neglected Diseases initiative), la Fundación Open Lab de GlaxoSmithKline, Tres Cantos y la Global Health Innovative Technology Fund en Japón. Sin embargo, es necesario un mayor esfuerzo, sobre todo en términos económicos, siendo necesario tanto el desarrollo de nuevas formas de diagnóstico (dadas las diferencias en la clínica y sensibilidad al tratamiento entre las distintas especies) (19).

Para las leishmaniasis cutánea y mucosa, la DNDi coordina un estudio en Perú y Colombia para evaluar la eficacia y la seguridad de una combinación de termoterapia con un esquema más corto de miltefosina. En Brasil, colabora en un estudio que busca evaluar la eficacia y la seguridad de otro medicamento, la anfotericina B liposomal, y la miltefosina para combatir la leishmaniasis mucosa. Paralelamente, la DNDi apoya la lucha de los pacientes en la formación de la primera asociación brasileña de portadores de leishmaniasis (19).

La DNDi también coordina la redLEISH, una red de investigadores y colaboradores que fortalece la investigación clínica en leishmaniasis cutánea (19).

Es importante destacar que, después de la cicatrización, el parásito puede persistir en el organismo. Los pacientes deben ser conscientes de la posibilidad de recurrencias

y lesiones mucocutáneas. Es aconsejable el seguimiento clínico de los pacientes con leishmaniasis cutánea al mes y a los tres meses después de la cicatrización (20).

CONCLUSIONES

La leishmaniasis cutánea suele curarse por sí sola en un período de 3 a 18 meses. La literatura destaca algunos medicamentos que se han utilizado en el tratamiento de la leishmaniasis en esta investigación. Se utilizaron tres medicamentos: dos compuestos azólicos, los cuales presentan una eficacia moderada para el tratamiento de la leishmaniasis cutánea, ketoconazol e itraconazol, más la combinación del antimonio de meglumina (glucantime), que garantizaron el éxito de los 12 pacientes en un menor tiempo de tratamiento; la utilización de pequeñas cantidades del glucantime y espaciadas cada semana, sin generar reacciones adversas, son toleradas adecuadamente por los 10 pacientes adultos y los 2 pacientes pediátricos. Generalmente, cuando los medicamentos se manejan solos como tratamiento único, la curación llega a presentarse hasta en dos a tres meses.

Desafortunadamente, la leishmaniasis es una enfermedad que se está expandiendo, los factores que están generando esta propagación son: el cambio climático, la sobrepoblación y la urbanización en áreas selváticas. Los cambios ambientales impuestos por el ser humano provocan la modificación de la microecología del parásito, el vector y el hospedador reservorio, lo que favorece una mayor transmisión de la leishmaniosis, por lo cual es importante contar con nuevos fármacos o realizar combinaciones para ofertar un tratamiento efectivo a los pacientes y con menores reacciones adversas. De igual manera, es importante que los laboratorios productores de alguno de estos

medicamentos empleados para la leishmaniasis no suspendan o disminuyan su producción y que estén al alcance de los países donde está presente esta parasitosis.

Ninguno de los autores declara conflicto de intereses para la publicación del manuscrito.

AGRADECIMIENTOS

A la Secretaría de Salud de Quintana Roo, México, por otorgar el antimoniato de meglumina (Glucantime) empleado en los 12 pacientes.

REFERENCIAS

1. Torres-Guerrero E, Quintanilla-Cedillo MR, Ruiz-Esmenjaud J, Arenas R. Leishmaniasis: a review. *F1000Res*. May 26, 2017;6:750. Doi: <https://doi.org/10.12688/f1000research.11120.1>
2. Abadías-Granado A, Diago PA, Cerro AM, Palma-Ruiz Y. Gilaberte, Leishmaniasis cutánea y mucocutánea. *Actas Dermo-Sifiliográficas*. 2021;112(7):601-618. Doi: <https://doi.org/10.1016/j.ad.2021.02.008>.
3. Serrano-Coll H, Ramos AP, Cardona-Castro N, Llanos-Cuentas A. Leishmaniasis cutánea: una mirada a la clínica, diagnóstico y tratamiento de esta enigmática enfermedad. *Piel*. 2021. Doi: <https://doi.org/10.1016/j.piel.2020.06.012>.
4. OMS. Leishmaniasis [Internet]. 2022 [citado el 12 de septiembre, 2022]. Disponible a partir de: <https://www.who.int/es/news-room/fact-sheets/detail/leishmaniasis>
5. Limachi-Choque JW, Rojas-Cabrera E, Verduguez-Orellana A, Eid-Rodríguez D. ¿El tratamiento intralesional de Leishmaniasis cutánea es seguro frente al riesgo de complicaciones mucosas?. *Gac Med Bol* [Internet]. Agosto, 2020 [citado el 11 de septiembre, 2022];43(1):18-22. Disponible a partir de: http://www.scielo.org.bo/scielo.php?script=sci_arttext&pid=S1012-29662020000100004&lng=es
6. Piccolo Johanning L, Pérez Elizondo E, Álvarez Morales L, Wang Zúñiga C, Sancho Torres M. Leishmaniasis: Opciones terapéuticas en la población pediátrica. *Med. leg. Costa Rica* [Internet]. Marzo, 2018 [citado el 11 de setiembre, 2022];35(1):52-64. Disponible a partir de: http://www.scielo.sa.cr/scielo.php?script=sci_arttext&pid=S1409-00152018000100052&lng=en
7. Castaño MB, Consigli J, López Gamboa VR, Pereyra S. Leishmaniasis cutánea con buena respuesta al tratamiento con itraconazol. *Med Cutan Iber Lat Am*. 2017;45(2):134-136. Disponible a partir de: <http://www.medigraphic.com/cgi-bin/new/resumen.cgi?IDARTICULO=73823#:~:ext=Leishmaniasis%20cut%C3%A1nea%2C%20itraconazol.&text=La%20leishmaniasis%20es%20una%20enfermedad,mosquito%20hembra%20del%20g%C3%A9nero%20Lutzomyia>
8. Kamran T. Successful treatment of cutaneous leishmaniasis unresponsive to conventional drugs with itraconazole. *Journal of Pakistan Association of Dermatologists*. 2022;32(2):449-452.
9. Vera AM, Casadiego OA, Mantilla JC, Escobar P. Evaluación de formulaciones de ketoconazol para uso tópico en leishmaniasis cutánea por Leishmania (Viannia). *Rev. Perú. Medicina Exp. Salud Pública* [Internet]. Julio, 2018 [citado el 12 de setiembre de 2022];35(3):476-482. Doi: <http://dx.doi.org/10.17843/rpmesp.2018.353.3531>
10. Urmeneta Roncal C. Leishmaniasis humana. Un problema de salud pública [Internet]. 2019 [citado el 12 septiembre, 2022];2(20). Disponible a partir de: <https://www.npunto.es/revista/20/leishmaniasis-humana-un-problema-de-salud-publica>
11. Galvão EL, Rabello A, Cota GF. Efficacy of azole therapy for tegumentary leishmaniasis: A systematic review and meta-analysis. *PLoS One*. 2017 Oct 9;12(10):e0186117. Doi: <https://doi.org/10.1371/journal.pone.0186117>
12. Sharquie E, Noaimi A, Al-Salam W. La seguridad del ketoconazol oral en el tratamiento de enfermedades de la piel (estudio comparativo terapéutico simple ciego). *Journal of Cosmetics, Dermatological Sciences and Applications*. 2018;8:264-271. Doi: <https://doi.org/10.4236/jcdsa.2018.84028>
13. Rojas Cabrera E, Paz D, Verduguez-Orellana A, Córdova Rojas M, Guzmán Rivero JM. Tratamiento combinado de Leishmaniasis mucosa posterior a falla terapéutica con

tratamiento convencional: reporte de caso clínico. Gac Med Bol [Internet]. Junio, 2017 [citado el 12 de setiembre, 2022];40(1):46-48. Disponible a partir de: http://www.scielo.org.bo/scielo.php?script=sci_arttext&pid=S1012-29662017000100010&lng=es

14. Lanza E, Rabello A, Fernandes G. Efficacy of azole therapy for tegumentary leishmaniasis: A systematic review and metaanalysis. PLoS ONE. 2017;12(10):e0186117. Doi: <https://doi.org/10.1371/journal.pone.0186117>
15. Madusanka RK, Silva H, Karunaweera ND. Tratamiento de la leishmaniasis cutánea e información sobre las respuestas específicas de la especie: una revisión narrativa. Infect Dis Ther. 2022;11:695–711. Doi: <https://doi.org/10.1007/s40121-022-00602-2>