

CUERPO EDITORIAL

DIRECTOR

- **Dr. Esteban Sánchez Gaitán**, Dirección de Red Integrada de Servicios de Salud Huetar Atlántica, Limón, Costa Rica.

CONSEJO EDITORIAL

- Dr. Cesar Vallejos Pasache, Hospital III Iquitos, Loreto, Perú.
- Dra. Anais López, Hospital Nacional Edgardo Rebagliati Martins, Lima, Perú.
- Dra. Ingrid Ballesteros Ordoñez, Pontificia Universidad Javeriana, Bogotá, Colombia.
- Dra. Mariela Burga, Hospital Nacional Edgardo Rebagliati Martins. Lima, Perú.
- Dra. Patricia Santos Carlin, Ministerio de Salud (MINSU). Lima, Perú.
- Dr. Raydel Pérez Castillo, Centro Provincial de Medicina Deportiva Las Tunas, Cuba.

COMITÉ CIENTÍFICO

- Dr. Zulema Berrios Fuentes, Ministerio de Salud (MINSU), Lima, Perú.
- Dr. Gerardo Francisco Javier Rivera Silva, Universidad de Monterrey, Nuevo León, México.
- Dr. Gilberto Malpartida Toribio, Hospital de la Solidaridad, Lima, Perú.
- Dra. Marcela Fernández Brenes, Caja costarricense del Seguro Social, Limón, Costa Rica.
- Dr. Hans Reyes Garay, Eastern Maine Medical Center, Maine, United States.
- Dr. Steven Acevedo Naranjo, Saint- Luc Hospital, Quebec, Canadá.
- Dr. Luis Osvaldo Farington Reyes, Hospital regional universitario José María Cabral y Báez, República Dominicana.
- Dra. Caridad María Tamayo Reus, Hospital Pediátrico Sur Antonio María Béguez César de Santiago de Cuba, Cuba.
- Dr. Luis Malpartida Toribio, Hospital Nacional Daniel Alcides Carrión, Callao, Perú.
- Dra. Allison Viviana Segura Cotrino, Médico Jurídico en Prestadora de Salud, Colombia.
- Mg. Luis Eduardo Traviezo Valles, Universidad Centroccidental "Lisandro Alvarado" (UCLA), Barquisimeto, Venezuela.
- Dr. Pablo Paúl Ulloa Ochoa, Instituto Oncológico Nacional "Dr. Juan Tanca Marengo", Guayaquil, Ecuador.

EQUÍPO TÉCNICO

- Msc. Meylin Yamile Fernández Reyes, Universidad de Valencia, España.
- Lic. Margarita Ampudia Matos, Hospital de Emergencias Grau, Lima, Perú.
- Ing. Jorge Malpartida Toribio, Telefónica del Perú, Lima, Perú.
- Srta. Maricielo Ampudia Gutiérrez, George Mason University, Virginia, Estados Unidos.

EDITORIAL MÉDICA ESCULAPIO

50 metros norte de UCIMED,
Sabana Sur, San José-Costa Rica
Teléfono: 8668002
E-mail:
revistamedicasinergia@gmail.com



ENTIDAD EDITORA SOMEA

SOCIEDAD DE MEDICOS DE AMERICA

Frente de la parada de buses Guácimo, Limón. Costa Rica
Teléfono: 8668002
Sociedadmedicosdeamerica@hotmail.com
<https://somea.businesscatalyst.com/informacion.html>





Taponamiento cardiaco asociado a meningoencefalitis, presentación atípica de tuberculosis

Cardiac tamponade associated with meningoencephalitis, atypical tuberculosis


¹Dr. Juan Carlos Rojas Chaves

Hospital San Rafael de Alajuela - Caja Costarricense de Seguro Social (CCSS),
Alajuela, Costa Rica

 <https://orcid.org/0000-0002-7856-8611>

²Dr. Andrés Solera Vega

Hospital San Rafael de Alajuela - Caja Costarricense de Seguro Social (CCSS),
Alajuela, Costa Rica

 <https://orcid.org/0000-0002-8975-1139>

³Dr. Manuel Araya González

Hospital San Rafael de Alajuela - Caja Costarricense de Seguro Social (CCSS),
Alajuela, Costa Rica

 <https://orcid.org/0000-0003-4947-1105>

Recibido
30/01/2022

Corregido
03/02/2022

Aceptado
10/02/2022

RESUMEN

La tuberculosis sigue siendo una enfermedad con alta incidencia a nivel mundial aún en nuestros días. Aunque se ha avanzado en nuevos métodos para su diagnóstico, en muchas ocasiones su identificación continúa siendo un reto, especialmente en la presentación extrapulmonar dado lo inespecífico de sus síntomas. La alta sospecha clínica de la enfermedad, el abordaje multidisciplinario y sistemático, se convierten en herramientas esenciales para su reconocimiento temprano e inicio de tratamiento. A pesar de los avances en comprender la inmunopatogénesis de esta, aún hay áreas que no están del todo claras, como lo son la respuesta individual al bacilo y la susceptibilidad individual a formas graves. Las reacciones paradójicas de deterioro posterior al inicio del tratamiento son un ejemplo de estos ámbitos de incertidumbre. El uso de esteroides en conjunto con el tratamiento antifímico, ha demostrado disminuir la mortalidad y secuelas, particularmente en las formas de tuberculosis extrapulmonar. Con alguna frecuencia a pesar de un diagnóstico y tratamiento adecuados, la enfermedad avanza inexorablemente a la muerte del paciente por la presentación avanzada al momento del abordaje. Se expone el caso de un paciente con clínica de derrame pericárdico y taponamiento cardiaco, el cual posteriormente presenta datos de meningoencefalitis por tuberculosis y quien a pesar de un pronto diagnóstico e inicio adecuado de tratamiento una vez hospitalizado evoluciona a una hidrocefalia ameritando derivación quirúrgica y fallece posteriormente por complicaciones relacionadas.



PALABRAS CLAVE: reporte de caso; derrame pericárdico; meningoencefalitis; hidrocefalia; tuberculosis extrapulmonar

ABSTRACT

Tuberculosis remains a disease with a high incidence worldwide even today. Albeit progress has been made in new methods to diagnose it, on many occasions disease identification keeps being a challenge, especially in extrapulmonary cases given the non-specific nature of its symptoms. A high clinical suspicion of disease with a multidisciplinary and systematic approach, become essential tools for early recognition and timely treatment. Despite advances in immunopathogenesis knowledge, unclear areas continue to exist, such as the individual response to bacillus infection and particular susceptibility to serious forms. Treatment paradoxical reactions are an example of these uncertainties. The combination of steroids and antibiotic treatment has been shown to reduce mortality and sequelae, particularly in extrapulmonary forms. Despite appropriate diagnosis and treatment, sometimes the disease advances to an ineluctable death because of the advanced presentation at first approach. The case of a patient with a clinic of pericardial effusion and cardiac tamponade is presented. He subsequently presents data of tuberculosis meningoencephalitis and despite an early diagnosis and appropriate treatment after his hospitalization, evolves to hydrocephalus by requiring surgical shunt and subsequently dies from related complications.

KEYWORDS: case report; pericardial fluid; meningoencephalitis; hydrocephalus; extrapulmonary tuberculosis

¹Médico especialista en medicina interna, graduado de la Universidad de Costa Rica (UCR). Cód. [MED9193](#). Correo: rojas83@gmail.com

²Médico general, graduado de la Universidad de Costa Rica (UCR). Cód. [MED17240](#). Correo: solera.asve96@gmail.com

³Médico especialista en medicina interna, graduado de la Universidad de Costa Rica (UCR). Cód. [MED10501](#). Correo: aravgo1983@gmail.com

INTRODUCCIÓN

La tuberculosis es la principal causa de muerte por enfermedad infecciosa bacteriana en todo el mundo. El control mundial de la tuberculosis está limitado por la ausencia de una vacuna que efectivamente proteja a las personas expuestas a *Mycobacterium Tuberculosis* (1). Según la OMS 40 millones de personas se han tratado por tuberculosis del 2018 al 2021, esto incluye: 3,5 millones de niños y 1.5 millones de personas con tuberculosis farmacorresistente. Se ha observado una reducción en el diagnóstico de casos nuevos con tuberculosis al comparar la incidencia del año 2020 con la del 2019 (2). Lo anterior en el contexto de la actual pandemia por SARS COV-2 se podría explicar por el uso

de mascarillas, el distanciamiento social y un posible subdiagnóstico. Con independencia de la presentación clínica, la infección por tuberculosis inicia por la inhalación de bacilos que alcanzan la vía aérea distal a través de gotículas suspendidas en el aire provenientes de otro individuo transmisor. Desde ahí se produce una diseminación por vía intersticial, linfangítica o hematogena (3). Según la OMS la tuberculosis extrapulmonar se define como la infección, causada por *Mycobacterium tuberculosis*, que afecta a tejidos y órganos fuera del parénquima pulmonar y representa el 20-25% de los casos (2). Por otro lado, la tuberculosis diseminada ocurre cuando a partir de una infección pulmonar existe diseminación a otras partes del cuerpo vía hematogena o

linfática. Aunque se pensaba que era casi exclusiva de niños en las últimas 3 décadas se ha descrito cada vez más casos en adultos, siendo el género masculino el más afectado (4). En ausencia de afectación pulmonar evidente, la tuberculosis diseminada es muy probable que se deba a la reactivación y diseminación hematogena de un foco extrapulmonar meses o años después de la primoinfección. Las afecciones médicas subyacentes que confieren un mayor riesgo a formas diseminadas o extrapulmonares incluyen: abuso de alcohol, malignidad, infección por VIH, inmunosupresión (uso crónico de corticosteroides y agentes biológicos como inhibidores del factor de necrosis tumoral alfa), enfermedad del tejido conectivo, insuficiencia renal, diabetes y embarazo (4). La meningitis es la forma más frecuente de compromiso por tuberculosis en el sistema nervioso central. Esta conlleva una alta mortalidad y discapacidad (5). Se caracteriza por la presencia de exudados basilares gruesos predominantemente alrededor del círculo de Willis, acueducto de Silvio, cisternas, y alrededor del quiasma óptico (5). Es la ruptura de estos granulomas la que produce una respuesta inflamatoria robusta, siendo este el evento desencadenante de la meningitis (3). La afección meníngea se produce por la filtración de grupos dispersos de bacilos a través del tejido cerebral, meninges y tejidos adyacentes durante la fase bacilar formando múltiples focos de granulomas con diferentes tamaños y grados de encapsulación. La continua proliferación y coalescencia de dichos focos los convierte en zonas más grandes conforme avanza la enfermedad. Las lesiones adyacentes al epéndimo o la pía madre que se rompen hacia el espacio subaracnoideo son las responsables de iniciar el cuadro (6). Una

vez establecida la inflamación meníngea, se puede presentar como complicación la hidrocefalia. La misma puede ocurrir temprano en el curso de la enfermedad o de manera paradójica posterior al inicio del tratamiento (7). Se trata de una complicación más frecuente en la población pediátrica que en la adulta y cuya progresión suele ser más rápida al compararla con la de etiología piógena clásica (3). La tomografía axial computarizada (TAC) y la resonancia magnética nuclear (RMN) son los métodos de neuroimagen más utilizados para hacer el diagnóstico, siendo esta última la más sensible para detectar cambios tempranos de hidrocefalia, infartos, granulomas y exudados (5). Se describen dos tipos de hidrocefalia: la comunicante y la no comunicante. La hidrocefalia no comunicante ocurre con frecuencia cuando las salidas del cuarto ventrículo cerebral o el acueducto de Silvio se obstruyen debido a los exudados basales y la inflamación leptomeníngea. Por otra parte, la hidrocefalia comunicante se desarrolla cuando hay sobreproducción de líquido cefalorraquídeo (LCR) o una absorción defectuosa del mismo en el espacio subaracnoideo. La hidrocefalia comunicante es mucho más frecuente y responde bien al tratamiento médico aunque se requiere cirugía de derivación cuando hay manifestaciones de hipertensión endocraneal (5). Se ha propuesto clasificar la tuberculosis meníngea en grados desde un punto de vista clínico (8). Siendo grado I un paciente alerta y sin déficits neurológicos focales, grado II el paciente con escala de Glasgow de 11 a 14 puntos o presencia de déficits neurológicos focales y grado III aquel paciente con una puntuación de Glasgow de 10 o menos con o sin déficits neurológicos focales. Aunque la tasa global de mortalidad en la tuberculosis meníngea tratada es de un

20 a un 50%, la anterior clasificación permite individualizar un poco más el pronóstico en cada caso. La tasa de mortalidad asociada según los grados o estadios clínicos corresponde a un 18%, 34% y 72%, en orden desde el más leve hasta el de mayor afectación (8,9).

Otro factor relacionado a la mortalidad es el tiempo desde el inicio de síntomas hasta el diagnóstico. Cuando este período supera las 4 semanas se presenta una mortalidad del 80% mientras que, cuando este es menor a 2 semanas la mortalidad es cercana al 40% (8), reflejando así una vez más la importancia de la detección temprana de la enfermedad.

En cuanto a las manifestaciones cardíacas de la tuberculosis la más importante es la pericarditis, también con mortalidad y morbilidad elevadas. La mortalidad es variable, siendo hasta de un 40% en ciertos subgrupos como población infectada con VIH (10). En los países en vías de desarrollo con alta prevalencia de infección por VIH ha habido un aumento espectacular de casos y secuelas (11). La pericarditis constrictiva es la principal complicación a largo plazo en esta población, presentándose hasta en el 25% de los casos (10). En contraparte, el desarrollo de pericarditis tuberculosa en inmunocompetentes sigue siendo raro. (10) La afección pericárdica ocurre ya sea por diseminación linfática retrógrada o diseminación hematológica desde el sitio principal de infección. El proceso inflamatorio cursa con diferentes etapas; inicialmente corresponde a un exudado fibrinoso compuesto por leucocitos en respuesta a la elevada carga de micobacterias. Posteriormente, se convierte en una efusión serosanguinolenta compuesta por un exudado linfocitario, la cual gradualmente confiere arquitectura granulomatosa para restringir el

esparcimiento micobacteriano. Finalmente, el depósito de colágeno, fibrina y matriz extracelular promueve el engrosamiento y la fibrosis pericárdica. El bacilo desencadena la respuesta inmune que genera la liberación de citoquinas, activación de macrófagos y formación de granulomas. Hay una elevación marcada de IL-10 e IFN-gama acompañada de niveles bajos de TGF- β en el líquido pericárdico tuberculoso, lo cual sugiere una respuesta de hipersensibilidad tardía mediada por Th-1 (12).

CASO CLÍNICO

Masculino 53 años, exfutbolista, sin antecedentes de tabaquismo, etilismo ni alergia a medicamentos. Conocido portador de hipertensión arterial en tratamiento con Irbesartán 150 mg/d. A lo que agrega únicamente antecedente de 2 artroscopias derechas por patología ligamentaria. Consulta por cuadro de 3 meses de evolución de saciedad precoz asociado a epigastralgia, náuseas, vómitos y pérdida de peso cuantificada de 4 kg. A lo anterior agrega 6 semanas de evolución de tos seca, ortopnea, disnea de pequeños esfuerzos y dolor torácico opresivo que se exacerba con la inclinación.

Al llegar al servicio de emergencias de nuestra institución (CCSS) refiere ese día deterioro de su cuadro ahora con disnea en reposo, sensación febril, cefalea universal y precordialgia en aumento. El electrocardiograma inicial muestra taquicardia sinusal con alternancia eléctrica, sin patrones sugerentes de isquemia aguda. La exploración ecocardiográfica inicial documenta la imagen de un corazón bamboleante en medio de un derrame pericárdico severo y fisiología de taponamiento cardíaco, con variabilidad de onda E en señal doppler del influjo mitral y colapso de cavidades derechas. Además

hay datos de hipertrofia ventricular izquierda, sin valvulopatías significativas (**figura 1**), ante este hallazgo mencionado y el desarrollo de un shock obstructivo se le inician vasopresores, oxígeno suplementario y se realiza una pericardiocentesis de emergencia obteniendo 1500ml de líquido serosanguinolento. Los estudios del líquido pericárdico revelan un exudado con pleocitosis, detallando: glucosa en 64mg/dL, proteínas totales en 6 g/dL, amilasa en 21UI/L y DHL en 582UI/L, leucocitos 5540/uL (57% polimorfonucleares, 18% linfocitos, 22% monocitos, 3% eosinófilos). A la muestra de líquido pericárdico se le realiza una PCR en tiempo real (Xpert MTB/RIF) la cual resulta positiva por *Mycobacterium tuberculosis*. Posteriormente los cultivos por bacterias y hongos sin reportados negativos. Los exámenes de laboratorio realizados en el servicio de emergencias revelan: hemoglobina 13.9g/dL, leucocitos 10510/uL, plaquetas 292000/uL, INR 1.29, creatinina 1.06mg/dL nitrógeno ureico 18.2mg/dL, bilirrubina total 1.9mg/dL, bilirrubina directa 0.5mg/dL, bilirrubina indirecta 1.4mg/dL, aspartato aminotransferasa 43UI/L, alanino aminotransferasa 88UI/L, gamma glutamil transferasa 63UI/L, fosfatasa alcalina 137 UI/L, amilasa 27U/L, troponina I 7.4 pg/mL, BNP 63.5pg/mL, PCR 5.97mg/dL, procalcitonina 0.02 ng/mL y dímero D 3960ng/mL. PCR por SARS Cov-2 negativa. La TAC de tórax contrastada inicial descarta enfermedad tromboembólica aguda y describe derrame pleural bilateral moderado con atelectasias pasivas del parénquima pulmonar adyacente en los lóbulos inferiores y un infiltrado en vidrio esmerilado difuso. No había consolidaciones alveolares sugerentes de infarto pulmonar o neumonía, así como tampoco nódulos o masas de carácter sospechoso de neoplasia. Al ingresar al salón del servicio de medicina

interna, se le inició tratamiento antifímico tetrasociado, ajustado por peso, según las normas nacionales de manejo para tuberculosis con isoniazida, rifampicina, pirazinamida y etambutol. Durante su evolución aumenta la intensidad de la cefalea por lo se le realiza una TAC de cráneo sin contraste la cual descarta anomalías estructurales (**figura 2A**). Se procede a realizar una punción lumbar.

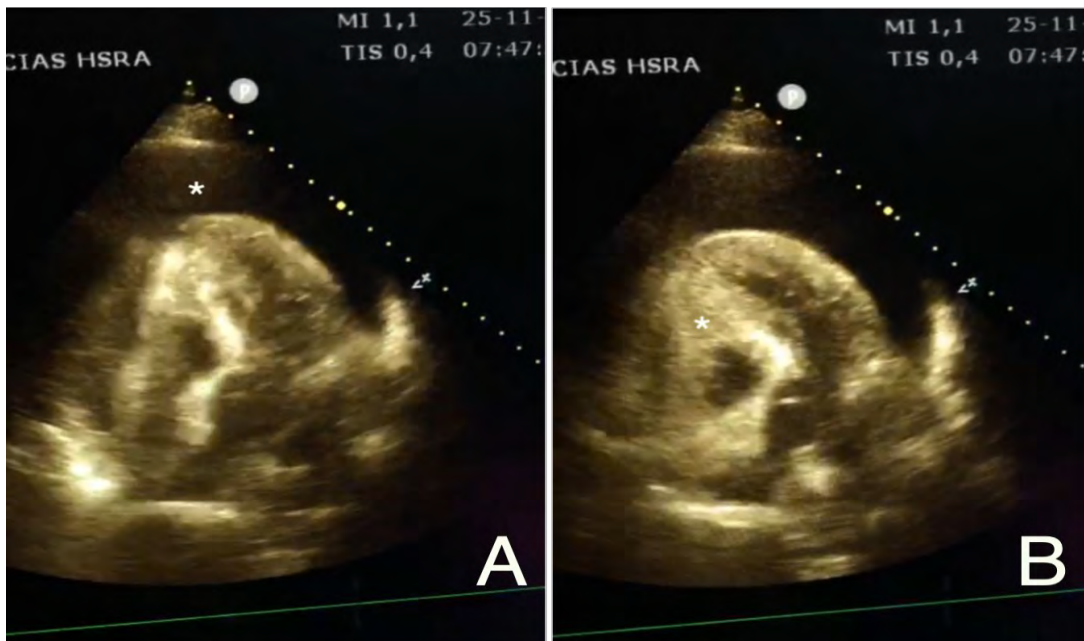
El reporte del líquido cefalorraquídeo se describe con pleocitosis linfocitaria, hipoglucorraquia e hiperproteíorraquia. También en esta se realiza una PCR en tiempo real (Xpert MTB/RIF) por *Mycobacterium tuberculosis* con resultado positivo. Los cultivos por bacterias y hongos se reportan negativos posteriormente, así como la Tinta China y los paneles moleculares para otras bacterias (*Streptococcus pneumoniae*, *Streptococcus agalactiae*, *Neisseria meningitidis*, *Listeria monocytogenes*, *Escherichia coli*, *Haemophilus influenzae*) y virus (Citomegalovirus y Herpes virus). Se decide agregar a la terapia prednisolona a 1mg/Kg de peso. Dentro de los estudios complementarios solicitados se pide: factor reumatoide, anticuerpos antinucleares, serologías por HIV y VDRL todos estos negativos. Como hallazgo se documenta un hipotiroidismo subclínico con una TSH en 6,14mUI/ml. Se realizan marcadores tumorales séricos de los cuales están elevados únicamente el CA-125 y el CA19-9 (93.70UI/mL y 1972.0U/mL respectivamente). El ultrasonido de cuello describe agenesia tiroidea parcial y presencia de lóbulo piramidal como variante anatómica. Se realiza una endoscopia digestiva alta evidenciándose una lesión gástrica ulcerada en fondo y cuerpo de 12mm. Se toma biopsia de la misma y el reporte describe un adenocarcinoma

gástrico difuso de células en anillo de sello ulcerado. El décimo tercer día desde su primera consulta (correspondiente al octavo día desde el inicio de tratamiento antifímico) el paciente presenta un cuadro de alteración del estado de conciencia que progresa rápidamente desde la somnolencia al estupor franco. Por la necesidad de proteger la vía aérea amerita intubación y ventilación mecánica asistida.

Se realiza fondo de ojo que evidencia papiledema bilateral. La TAC de cráneo control sin medio de contraste mostró borramiento de surcos con disminución de la diferenciación entre sustancia gris-blanca y dilatación del sistema ventricular. Sin evidencia de lesiones espacio ocupantes, hemorragia ni zonas de isquemia (**figura 2B**).

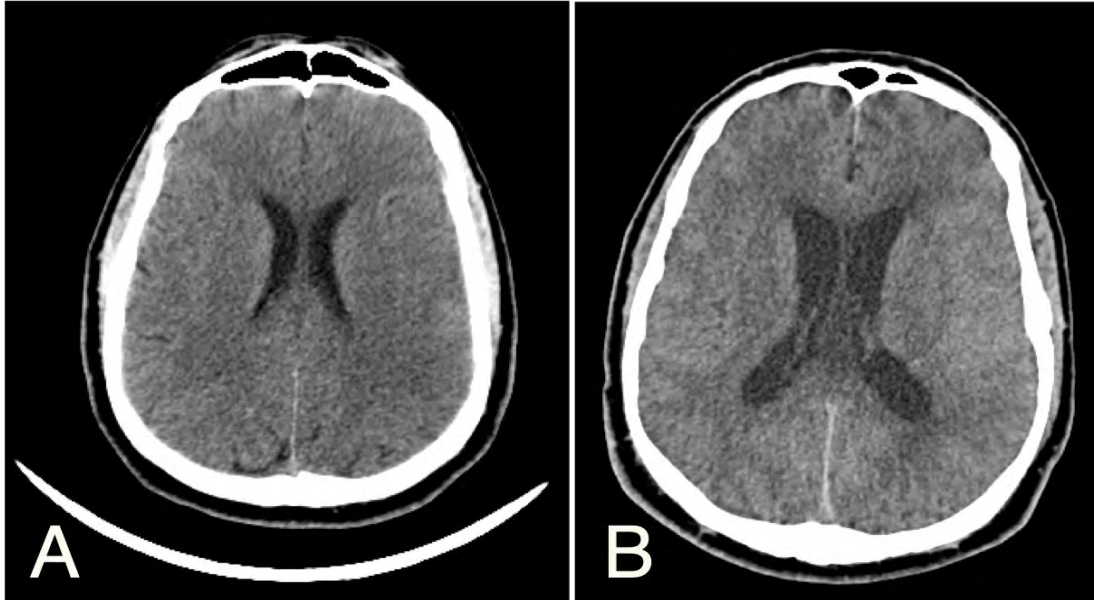
El caso es valorado por el servicio de neurocirugía y llevado a sala de operaciones para la colocación de un sistema de derivación ventricular externo precoronal derecho bajo el diagnóstico de hidrocefalia aguda. Posteriormente es trasladado a la unidad de cuidado neurocrítico, donde es tratado por una bronconeumonía nosocomial asociada a ventilación mecánica asistida por gérmenes con sensibilidad reducida a antibióticos. Posterior a múltiples pautas de tratamiento antibiótico (dentro de las cuales cabe mencionar ceftazidime, linezolid, ertapenem, amikacina y meropenem) evoluciona tórpidamente a shock séptico y falla orgánica múltiple. El paciente falleció finalmente a los 39 días desde su ingreso al sistema hospitalario.

Figura 1. A. Ecocardiografía vista apical 4 cámaras, * derrame pericárdico de gran tamaño. **B.** Ecocardiografía vista apical 4 cámaras, * colapso diastólico de cavidades derechas, fisiología de taponamiento cardiaco



Fuente: Fotografía cortesía del Dr. Marco Alvarado. Servicio de Cardiología del Hospital San Rafael de Alajuela-CCSS

Figura 2. A. Tomografía de cráneo sin contraste al ingreso. **B.** Tomografía de cráneo sin contraste a los 8 días de iniciado el tratamiento. A parte del borramiento de circunvoluciones y los signos tomográficos de edema cerebral, nótese comparativamente la dilatación de cisternas ventriculares en relación al desarrollo de hidrocefalia.



Fuente: Fotografía tomada de los estudios solicitados durante su internamiento, por parte del equipo de médicos tratantes y que publican el presente documento. Servicio de Medicina Interna. Hospital San Rafael de Alajuela-CCSS

DISCUSIÓN

La tuberculosis con diseminación extrapulmonar a pesar de ser poco común, es una patología que continúa haciendo su aparición en los salones de medicina interna. La misma frecuentemente debuta con manifestaciones clínicas inusuales como ocurrió en la presente descripción, lo que conlleva muchas veces a retrasos en el diagnóstico (4). La enfermedad puede ser el producto de una primoinfección, de una reactivación o de una reinfección, siendo los casos más agudos los relacionados a la primoinfección(4). La llegada de los bacilos al pericardio y al sistema nervioso central tienen como común denominador una siembra hematógena a distancia asociada con frecuencia a una alta carga de bacilos y a micobacteremia (4,11).

La tuberculosis extrapulmonar tiene con frecuencia hallazgos radiográficos de

afectación pulmonar concomitante. Son de relevancia entre ellos la afectación del parénquima pulmonar, las linfadenopatías mediastinales y el derrame pleural. Todos los anteriores descritos como hallazgos radiográficos claves (13). Sin embargo, en el presente caso los hallazgos tomográficos describen una afectación parenquimatosa no típica, así como ausencia de adenopatías mediastinales. Únicamente la presencia del derrame pleural alertaba al respecto. Esto hace de mayor relevancia la sospecha clínica y un abordaje sistemático para descartar otras posibles causas del cuadro, razones que motivaron los estudios adicionales. Si bien es cierto el derrame pericárdico con taponamiento alerta de la posibilidad de una infección por tuberculosis, inicialmente no habían hallazgos tomográficos de afectación en sistema nervioso central y aunque los hubiese

habido es importante destacar que ninguno de ellos son patognomónicos ni específicos de la enfermedad (8). Por otra parte, no es sino hasta que el paciente aumenta la intensidad de la cefalea que se solicitan los estudios de imágenes complementarios y la punción lumbar, lo que permite corroborar el ataque al sistema nervioso central. Posteriormente agregando durante su evolución, la clínica de afectación neurológica descrita con alta frecuencia en la tuberculosis meníngea (14,15). Lo anterior nos hace hincapié en la importancia de vigilar la aparición de nuevos síntomas y signos clínicos para guiar los exámenes complementarios requeridos y así conseguir oportunamente el diagnóstico.

La caracterización de los fluidos corporales patológicos descritos de manera clásica como exudados inflamatorios y la descripción de sus características nos brindan orientación también en la evaluación inicial. Se trata en esta descripción, de un líquido pericárdico exudativo con pleocitosis neutrofílica y con glucosa baja lo que no corresponde con lo reportado típicamente (11). Sin embargo, se han descrito en el curso temprano de la enfermedad reacciones inflamatorias predominantemente a base de polimorfonucleares con viraje posterior a exudado linfocitario, aunque esto está especialmente mencionado en líquido cefalorraquídeo (15). En contraparte, los hallazgos en el líquido cefalorraquídeo sí son los típicos descritos en la afectación tuberculosa, siendo este un exudado con pleocitosis linfocitaria, rico en proteínas e hipogluorraquia (6,15).

En los últimos años hemos ampliado en gran medida el arsenal de métodos de apoyo para el diagnóstico de infección por tuberculosis. Contando ahora para tal fin con una basta variedad dentro de los cuales tenemos: las

tinciones de Ziehl-Neelsen para demostrar presencia de bacilos ácido alcohol resistentes en muestras biológicas, medición de actividad de adenosin deaminasa (ADA) en fluidos (una enzima relacionada de manera estrecha a la activación de subpoblaciones de linfocitos T involucrados en la respuesta inmune contra el bacilo), test de liberación de interferón gamma (producido por linfocitos T en respuesta a exposición de antígenos tuberculosos), pruebas de hipersensibilidad tardía cutánea (PPD), las técnicas basadas en amplificación de ácidos nucleicos (incluida la reacción de cadena de polimerasa en tiempo real/PCR Xpert MTB/RIF), la demostración de granulomas caseificantes en biopsias y el cultivo de los bacilos en muestras de fluidos o tejido. A pesar de todo el avance, la mayoría de estos métodos tienen muchos puntos débiles en especial cuando se trata de tuberculosis extrapulmonar, donde la toma de muestras puede requerir intervenciones muy invasivas, la sensibilidad de las pruebas es inaceptablemente baja y el cultivo definitivo para demostrar infección toma demasiado tiempo (15,10). Para intentar mejorar la sensibilidad diagnóstica se ha recomendado en estos casos la combinación de varios métodos con el fin de evitar el subdiagnóstico como lo es el uso de la PCR-Xpert MTB/Rif en conjunto con medición de ADA o interferón (10). Sin embargo se debe tener presente que el obtener un resultado negativo en estas pruebas nunca descarta el diagnóstico, ni justifica el retiro del tratamiento antifímico si este ya ha sido instaurado (15). Por otro lado al obtener un resultado positivo por PCR Xpert MTB/RIF, como es el caso que nos compete, contamos con un alto nivel de especificidad (6) en un tiempo muy corto de procesamiento arrojando claridad diagnóstica e iniciando un tratamiento

específico tempranamente. Lo anterior facilita la toma de decisiones oportunas, por lo que es un método de diagnóstico recomendable en el abordaje precoz de casos complejos y de difícil diagnóstico.

Dentro de los mecanismos de muerte en relación a la infección por tuberculosis subyace una respuesta inmunitaria patológica y aberrante producto de la interacción con los bacilos por parte del hospedero. Por lo anterior, se ha retomado en los últimos años la investigación en relación a terapias coadyuvantes a la terapia antifúngica, en especial en casos de tuberculosis extrapulmonar para limitar tanto la mortalidad como las secuelas. Se ha sugerido recientemente en las actualizaciones del manejo de tuberculosis no resistente, según la Organización Mundial de la Salud, inmunomodular a los pacientes que reciben tratamiento antituberculoso como parte de las estrategias terapéuticas en formas extrapulmonares.

Hay mayor evidencia de un beneficio en la utilización de esteroides tanto en pacientes con meningitis como con pericarditis en población no infectada con HIV que en la infectada. Lo anterior por la prevención de las reacciones de deterioro paradójico posteriores al inicio de tratamiento antifúngico. Las reacciones paradójicas se definen como el empeoramiento de lesiones tuberculosas preexistentes o aparición de nuevas lesiones en pacientes que inicialmente mejoraron con el tratamiento (16). Estas reacciones son menos comunes en las personas no infectadas con HIV reportando incidencias tan bajas como del 2,6% (a diferencia de su contraparte, el síndrome de reconstitución inmunológica, asociado a inicio de antirretrovirales en portadores de HIV el cual es más frecuente). Los mecanismos que explican estas

reacciones no están del todo dilucidados aunque probablemente se trate de factores de riesgo asociados al hospedero y su respuesta inmunológica ante la infección (17). En un sentido fisiopatológico se piensa que las reacciones paradójicas son producto de una respuesta inmune exagerada hacia los antígenos del *Mycobacterium tuberculosis* en pacientes con tratamiento efectivo; y no por la replicación micobacteriana descontrolada (16), por lo que es en principio el tratamiento mismo el cual las favorece. Las reacciones paradójicas en el sistema nervioso central pueden corresponder a la aparición de tuberculomas cerebrales, exudados cerebrales basales, vasculitis, infartos cerebrales, afectación medular o hidrocefalia como ocurrió en el caso aquí expuesto, en donde hubo deterioro clínico una semana después del inicio del tratamiento antifúngico a pesar del uso concomitante de prednisolona. Si bien es cierto, la evidencia en relación a la reducción de mortalidad con el uso de esteroides es buena, no hay estudios que corroboren las dosis, el tipo de medicamento óptimo o el mejor momento de inicio del tratamiento.

Como principal factor de riesgo para el desarrollo de una forma de tuberculosis extrapulmonar y diseminada, este paciente tenía el desarrollo de una neoplasia gástrica de estirpe agresiva, cuyos síntomas habían iniciado tres meses previo al momento de consulta, siendo esta una condición predisponente bien conocida y descrita (5). En relación a la mortalidad por tuberculosis hay factores de riesgo bien establecidos como la desnutrición y las comorbilidades ya mencionadas, sin embargo, en este caso el único presente fue sexo masculino (18). En caso de haber tenido una evolución favorable y según las guías internacionales el tratamiento antifúngico de este paciente

debió tener una duración de 12 meses (19), lo cual no fue posible por su tórpida evolución. Tener un alto índice de sospecha de meningitis tuberculosa concomitante es esencial, ya que con frecuencia la presentación clínica no es la tradicional y se puede manifestar con una clínica variada de síndromes clínicos que pueden ir desde cefalea hasta crisis convulsivas y focalizaciones neurológicas (20).

Para finalizar en muchas ocasiones, como es el caso, la enfermedad tuberculosa cursa inexorablemente hacia complicaciones que llevan a la muerte a pesar de intervenciones oportunas en el abordaje, un tiempo corto hasta el diagnóstico y tratamiento correcto.

CONCLUSIONES

La tuberculosis sigue siendo una enfermedad de alta prevalencia a nivel mundial y causa relevante de morbimortalidad. A pesar de los esfuerzos por intentar erradicarla continúa siendo una amenaza para la salud pública en especial en los países en vías de desarrollo. Los casos de presentación extrapulmonar son un reto para el clínico no solo por su difícil diagnóstico sino por la mortalidad elevada y gran cantidad de secuelas relacionadas a las presentaciones tardías. El abordaje inicial requiere una alta sospecha clínica del personal de primera línea de atención para pensar el diagnóstico y una estrategia multidisciplinaria para obtener un diagnóstico temprano e iniciar tratamiento lo antes posible para así mejorar el pronóstico de la población afectada. Aunque el uso de esteroides como coadyuvante a la terapia puede reducir secuelas y mortalidad en la enfermedad tuberculosa extrapulmonar, los mecanismos relacionados al síndrome de deterioro paradójico posterior al inicio de tratamiento aún no se comprenden del todo,

siendo este culpable de la muerte de un porcentaje de los pacientes afectados.

Los autores declaran no tener conflicto de interés.

REFERENCIAS

1. Lange C, Aaby P, Behr MA, Donald PR, Kaufmann SHE, Netea MG, Mandalakas AM. 100 years of *Mycobacterium bovis* bacille Calmette-Guérin. *Lancet Infect Dis.* 2022 Jan;22(1):e2-e12. doi: 10.1016/S1473-3099(21)00403-5. Epub 2021 Sep 7. PMID: 34506734.
2. World Health Organization, Global Tuberculosis Report 2021, <https://www.who.int/publications/i/item/9789240037021>
3. Mezocho A, Thakur K, Vinnard C. Tuberculous Meningitis in Children and Adults: New Insights for an Ancient Foe. *Curr Neurol Neurosci Rep.* 2017 Sep 20;17(11):85. doi: 10.1007/s11910-017-0796-0. PMID: 28932979; PMCID: PMC5729589.
4. Sharma SK, Mohan A. Miliary Tuberculosis. *Microbiol Spectr.* 2017 Mar;5(2). doi: 10.1128/microbiolspec.TNM17-0013-2016. PMID: 28281441.
5. Thuong NTT, Vinh DN, Hai HT, Thu DDA, Nhat LTH, Heemskerk D, Bang ND, Caws M, Mai NTH, Thwaites GE. Pretreatment Cerebrospinal Fluid Bacterial Load Correlates With Inflammatory Response and Predicts Neurological Events During Tuberculous Meningitis Treatment. *J Infect Dis.* 2019 Feb 23;219(6):986-995. doi: 10.1093/infdis/jiy588. PMID: 30299487.
6. Sinner SW. Approach to the diagnosis and management of tuberculous meningitis. *Curr Infect Dis Rep.* 2010 Jul;12(4):291-8. doi: 10.1007/s11908-010-0106-3. PMID: 21308544.
7. Raut T, Garg RK, Jain A, Verma R, Singh MK, Malhotra HS, Kohli N, Parihar A. Hydrocephalus in tuberculous meningitis: Incidence, its predictive factors and impact on the prognosis. *J Infect.* 2013 Apr;66(4):330-7. doi: 10.1016/j.jinf.2012.12.009. Epub 2013 Jan 2. PMID: 23291048.
8. Rock RB, Olin M, Baker CA, Molitor TW, Peterson PK. Central nervous system tuberculosis: pathogenesis and clinical aspects. *Clin Microbiol Rev.* 2008 Apr;21(2):243-61. doi: 10.1128/CMR.00042-07. PMID: 18400795; PMCID: PMC2292571.
9. Raut T, Garg RK, Jain A, Verma R, Singh MK, Malhotra HS, Kohli N, Parihar A. Hydrocephalus in

- tuberculous meningitis: Incidence, its predictive factors and impact on the prognosis. *J Infect.* 2013 Apr;66(4):330-7. doi: 10.1016/j.jinf.2012.12.009. Epub 2013 Jan 2. PMID: 23291048.
10. Naicker K, Ntsekhe M. Tuberculous pericardial disease: a focused update on diagnosis, therapy and prevention of complications. *Cardiovasc Diagn Ther.* 2020 Apr;10(2):289-295. doi: 10.21037/cdt.2019.09.20. PMID: 32420111; PMCID: PMC7225424.
 11. Isiguzo G, Du Bruyn E, Howlett P, Ntsekhe M. Diagnosis and Management of Tuberculous Pericarditis: What Is New? *Curr Cardiol Rep.* 2020 Jan 15;22(1):2. doi: 10.1007/s11886-020-1254-1. PMID: 31940097; PMCID: PMC7222865.
 12. Ramasamy V, Mayosi BM, Sturrock ED, Ntsekhe M. Established and novel pathophysiological mechanisms of pericardial injury and constrictive pericarditis. *World J Cardiol.* 2018 Sep 26;10(9):87-96. doi: 10.4330/wjc.v10.i9.87. PMID: 30344956; PMCID: PMC6189073.
 13. Nachiappan AC, Rahbar K, Shi X, Guy ES, Mortani Barbosa EJ Jr, Shroff GS, Ocazionez D, Schlesinger AE, Katz SI, Hammer MM. Pulmonary Tuberculosis: Role of Radiology in Diagnosis and Management. *Radiographics. Chest Imaging* 2017 Jan-Feb;37(1):52-72. doi: 10.1148/rg.2017160032. PMID: 28076011.
 14. Schaller MA, Wicke F, Foerch C, Weidauer S. Central Nervous System Tuberculosis : Etiology, Clinical Manifestations and Neuroradiological Features. *Clin Neuroradiol.* 2019 Mar;29(1):3-18. doi: 10.1007/s00062-018-0726-9. Epub 2018 Sep 17. PMID: 30225516.
 15. Leonard JM. Central Nervous System Tuberculosis. *Microbiol Spectr.* 2017 Mar;5(2). doi: 10.1128/microbiolspec.TNMI7-0044-2017. PMID: 28281443.
 16. Garg RK, Malhotra HS, Kumar N. Paradoxical reaction in HIV negative tuberculous meningitis. *J Neurol Sci.* 2014 May 15;340(1-2):26-36. doi: 10.1016/j.jns.2014.03.025. Epub 2014 Mar 19. PMID: 24680563.
 17. Schutz C, Davis AG, Sossen B, Lai RP, Ntsekhe M, Harley YX, Wilkinson RJ. Corticosteroids as an adjunct to tuberculosis therapy. *Expert Rev Respir Med.* 2018 Oct;12(10):881-891. doi: 10.1080/17476348.2018.1515628. Epub 2018 Sep 6. PMID: 30138039; PMCID: PMC6293474.
 18. Salas S, Gómez J, Simancas A. Asociación del estado nutricional y factores clínicos con muerte relacionada con tuberculosis en Colombia. *Rev Chilena Infectol*2021;38(2)161-168.<http://dx.doi.org/10.4067/S0716-10182021000200161>
 19. Lagos C, Rodríguez J, Peña C, Farga V. Recomendaciones en el tratamiento de la tuberculosis sensible (Según las Guías ATS/CDC/IDSA. 2016). *Rev.chil.enferm.respir.*2017Mar;33(1):54-61.<http://dx.doi.org/10.4067/S0717-73482017000100008>.
 20. Rodríguez D, Zapata A, Molina F, Pemuolo G, Burbano J, Correa L. Tuberculosis meníngea: reporte de casos años 2005-2017. *Rev. chil. infectol.* Jun; 38(3): 410-416. <http://dx.doi.org/10.4067/S0716-10182021000300410>