



Manejo de un absceso cerebral por neuronavegación, a propósito de un caso clínico

Management of a brain abscess by neuronavigation, about a clinical case

¹Est. María Victoria Sola Villalva

Universidad Técnica de Ambato, Tungurahua, Ecuador

 <https://orcid.org/0000-0002-7836-7115>

²Dra. Noemí del Rocío Andrade Albán

Hospital General Docente Ambato, Tungurahua, Ecuador

 <https://orcid.org/0000-0003-4891-2183>

³Dr. Nelsinio Alfonso Nauque Moposita

Hospital General Docente Ambato, Tungurahua, Ecuador

 <https://orcid.org/0000-0002-4822-0796>

Recibido
01/06/2022

Corregido
15/06/2022

Aceptado
21/06/2022

RESUMEN

Se presenta el caso de un paciente masculino de 26 años, con antecedentes de comunicación interventricular y atresia tricuspídea, que cursa con cefalea intensa pulsátil de 24 horas de evolución, en quien se diagnostica, por medio de espectroscopia y tractografía cerebral, un absceso cerebral frontal, el cual se abordó por neuronavegación.

PALABRAS CLAVE: Absceso encefálico, lóbulo frontal, endocarditis, espectroscopía de resonancia magnética, neuronavegación, cefalea.

ABSTRACT

We present the case of a 26-year-old male patient, with a history of ventricular septal defect and tricuspid atresia, who presented with intense throbbing headache of 24 hours of evolution, in whom a frontal brain abscess was diagnosed by means of spectroscopy and cerebral tractography, which was approached by neuronavigation.

KEY WORDS: Brain abscess, frontal lobe, endocarditis, magnetic resonance spectroscopy, neuronavigation, headache.

¹ Estudiante de Medicina de la Universidad Técnica de Ambato, Tungurahua, Ecuador. Correo: vickysolav@hotmail.com

² Médica especialista en Cardiología, graduada de la Universidad Técnica de Ambato. Labora en el Hospital General Docente Ambato, Tungurahua, Ecuador. Correo: noemiandradealban@gmail.com

³ Médico especialista en Neurología, graduado de la Escuela Latinoamericana de Cuba. Labora en el Hospital General Docente Ambato, Tungurahua, Ecuador. Correo: na.nauque@uta.edu.ec



INTRODUCCIÓN

Se define como absceso cerebral al área focal de necrosis con membrana circundante dentro del parénquima cerebral, resultado de un proceso infeccioso o traumático (1). Su incidencia mundial es del 8% de las masas intracraneales, con cuatro casos por millón (2,3). La vía de diseminación más peligrosa es la vía hematógena. Los patógenos involucrados en los abscesos cerebrales difieren según el sitio de la infección primaria, la edad del paciente e inmunidad, siendo los estreptococos y estafilococos los más comunes (1). Se ha reportado que la endocarditis permite el desarrollo de abscesos cerebrales, encontrándose en Ecuador alrededor de 107 casos (4).

Su clínica incluye cefalea, fiebre y déficit neurológico focal (1,5). El drenaje guiado por intervención estereotáctica lo diagnostica definitivamente.

El manejo exitoso requiere cefalosporinas y carbapenémicos más drenaje quirúrgico (6,7). Debido al limitado uso de nuevas tecnologías para el tratamiento de abscesos cerebrales, se decide realizar el reporte de este caso para mayor conocimiento de esta técnica, e incentivar su utilización en la comunidad médica para casos similares.

DESCRIPCIÓN DEL CASO

Se trata de un paciente masculino de 26 años de edad, con antecedentes patológicos personales de atresia tricuspídea clásica y comunicación intraventricular diagnosticadas desde el nacimiento, y en seguimiento por unidad hospitalaria de tercer nivel, sin otros antecedentes personales de importancia.

Admitido a facultativo con cefalea intensa, tipo pulsátil, de 24 horas de evolución, localizada en región frontotemporal derecha,

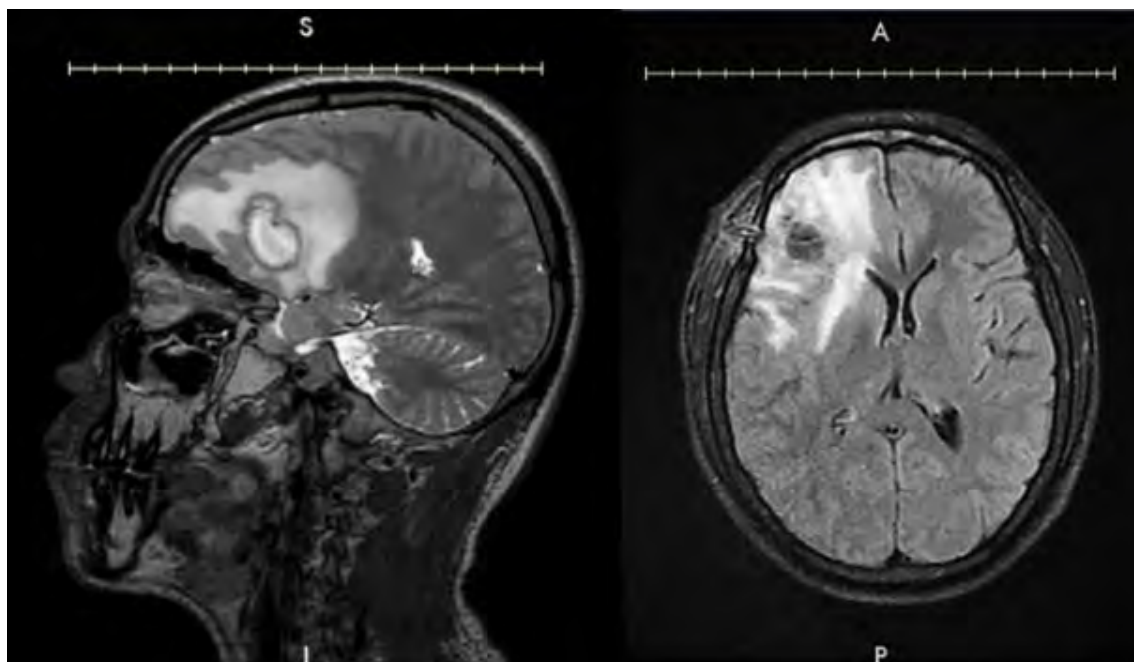
que no calma con analgésicos orales y además acompañada de náuseas que no llegan al vómito.

En el examen físico, el paciente se encuentra vigil, orientado, febril y álgico. Los signos vitales muestran una presión arterial de 100/60 milímetros de mercurio (mmHg), frecuencia cardíaca de 68 latidos por minuto (lpm), frecuencia respiratoria de 20 respiraciones por minuto (rpm), saturación de oxígeno del 94% y temperatura axilar de 38°C. Además, presenta pupilas anisocóricas, la pupila derecha mide 4 milímetros y la izquierda mide 2 milímetros; a la auscultación cardíaca se encuentra un soplo holosistólico localizado en mesocardio con irradiación a todos los focos, con una intensidad de 5/6 +; dedos en palillo de tambor, y no se evidencia focalidad neurológica. Los laboratorios reportan:

- Neutrofilia con un valor de 83,2%.
- Linfopenia con un valor de 11,8%.
- Tiempos de coagulación prolongados: tiempo de protrombina (TP) de 19 segundos y tiempo de tromboplastina parcial (TTP) de 42 segundos.
- Proteína C reactiva (PCR) elevada con 10,43 mg/L.
- Baciloscopia de Lowenstein negativa.

El paciente acude con ecocardiograma transtorácico realizado 6 meses previo a su ingreso, el cual reporta atresia tricuspídea clásica, comunicación interventricular subaórtica e hipertensión pulmonar severa. La tomografía simple y contrastada de cráneo inicial, evidencia una masa ocupante en el lóbulo frontal derecho, por lo que se indica realizar una resonancia magnética simple y contrastada de cerebro en secuencias axiales, sagitales y coronales (**Figura 1**).

Figura 1. Resonancia magnética simple de cerebro.



Nota: **S.** Lesión ocupante de espacio localizada en región frontal derecha, mide 4,2 x 3,8 x 3,6cm con volumen de 29cc, bordes lobulados, hipointensa en secuencias T1 con contenido líquido denso y finos septos centrales. **A.** Edema de sustancia blanca circundante, desvío de la línea media hacia el lado izquierdo de 7mm con colapso parcial del ventrículo lateral.

Fuente: Fotografía cortesía del Dr. Gabriel Aguilar, Centro Diagnóstico Bioimágenes.

Los hallazgos descritos sugieren absceso intraparenquimatoso frontal derecho más un proceso inflamatorio focalizado en leptomeninges adyacentes.

Se investiga la etiología, para lo cual se realiza ecocardiograma transtorácico, donde se observa una fracción de eyección de ventrículo izquierdo (FEVI) de 59%, aumento del volumen atrial izquierdo de 57,6 ml/m², reflujo aórtico moderado a severo, estenosis congénita tricuspídea, comunicación interventricular de 1,8 cm de diámetro, hipertensión pulmonar severa y vegetaciones en anillo aórtico y en comunicación interventricular (CIV) (**Figura 2**).

Ante los hallazgos clínicos, resultados de laboratorio y de imagen, el tratamiento farmacológico se basó en esquema anti

edema cerebral con cloruro de sodio al 0,9% más 10 cc de sulfato de potasio, 10cc de sulfato de magnesio y 10 cc de gluconato de calcio IV a 40 ml/h, manitol al 20% 150 cc IV c/4h, dexametasona 8 mg IV c/12h, fenitoína 125 mg IV c/8h, metoclopramida 10 mg IV c/8h y paracetamol 1gr VO c/8h. Además, debido al proceso infeccioso evidenciado en el ecocardiograma transtorácico, se indica ceftriaxona 2 g IV c/12 h y metronidazol 500 mg IV c/8h. Sin embargo, persiste la curva térmica y se reemplaza antibioticoterapia ya descrita por Vancomicina 500 mg c/12h durante 45 días, a pesar de tener dos hemocultivos negativos. En cuanto al tratamiento quirúrgico aplicado, a los tres días del ingreso y a la par con la Vancomicina, se decide realizar drenaje mediante neuronavegación, drenando 23 cc

de contenido purulento, a través de una trepanación de 0,5 cm de diámetro e incisión frontal derecha de 2 cm.

El informe histopatológico reafirmó una imagen compatible con absceso cerebral. Paciente con evolución favorable, un mes posterior a la intervención se indica tomografía de cráneo de control y se evidencia discreto edema perilesional posdrenaje, y egresa con fenitoína de 100 mg VO c/8h, espirolactona 50 mg VO QD, sildenafilo 25 mg VO c/12h, nifedipino 10 mg c/12h y apixabán 5 mg VO c/12h durante treinta días, y control por consulta externa en un mes.

DISCUSIÓN

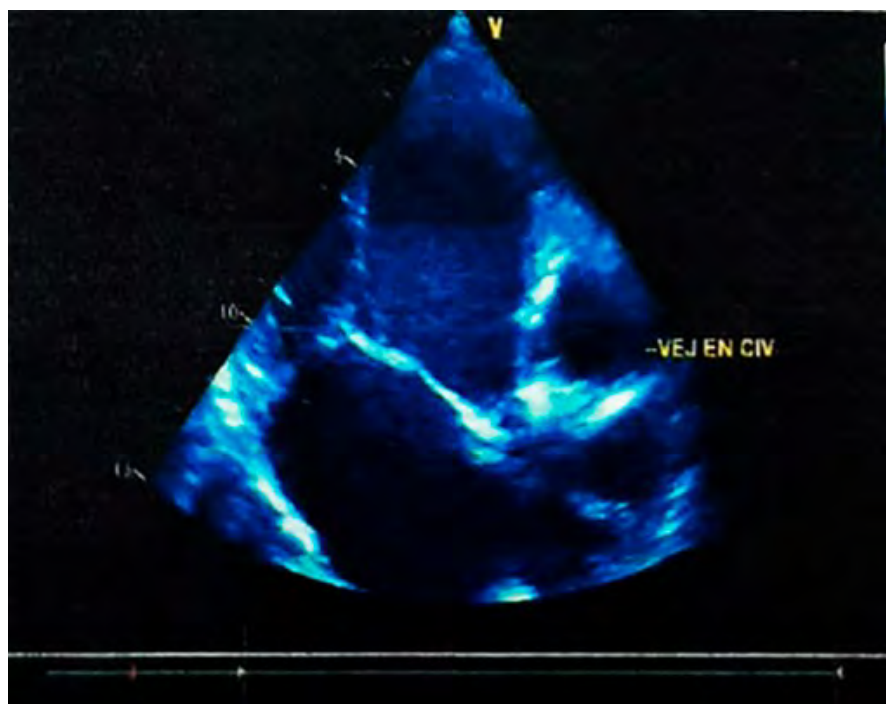
El absceso cerebral es una colección infecciosa focal del parénquima cerebral,

que surge como complicación de infecciones, traumatismos o cirugías (1).

Se considera que, dentro de las lesiones cerebrales infecciosas, el absceso se destaca, ya que su incidencia a nivel mundial se estima entre un 0,3 a 0,9% de casos al año y en los últimos 5 años. Además, se ha descrito que a nivel mundial el 8% de abscesos cerebrales se han identificado en poblaciones de escasos recursos económicos, pacientes inmunodeprimidos y hombres mayores de 40 años de edad (10).

Los abscesos cerebrales se pueden producir por propagación hematogena, debido a bacteriemia, siendo las cardiopatías congénitas como la endocarditis bacteriana causales del 2-4% de los casos con absceso cerebral (2,3).

Figura 2. Ecocardiograma transtorácico.



Nota: Vegetaciones en anillo aórtico y en CIV, sugieren endocarditis infecciosa activa.

Fuente: Fotografía cortesía del Dr. Marcelo Jácome, Servicio de Cardiología, Hospital General Docente Ambato.

En pacientes inmunocompetentes, las bacterias son responsables de >95% de los abscesos cerebrales. Entran en el cerebro a través de diseminación contigua (por ejemplo, después de otitis, mastoiditis, sinusitis, procedimientos neuroquirúrgicos o trauma craneal) en el 40%-50% de los casos, o por diseminación hematógena en el 30%-40% de los casos, especialmente en el caso de endocarditis infecciosa, en pacientes con condiciones predisponentes asociadas con la circulación pulmonar (por ejemplo, cardiopatía congénita, fístulas arteriovenosas pulmonares, como en la telangiectasia hemorrágica hereditaria), o como consecuencia de focos infecciosos a distancia (por ejemplo, infección dental, otros abscesos) (6,11,12).

La endocarditis infecciosa se refiere a la infección del endocardio, cuyos factores de riesgo incluyen enfermedades valvulares o congénitas preexistentes, drogas,

inmunosupresión o intervenciones quirúrgicas o dentales (4,5). En este caso, se establece como problema pasivo el antecedente de comunicación interventricular y atresia tricuspídea diagnosticado desde la infancia del paciente y en tratamiento farmacológico en tercer nivel. Además, la endocarditis bacteriana está asociada con una amplia gama de complicaciones sistémicas debido a la embolización séptica, pudiendo causar a nivel neurológico: accidente cerebrovascular embólico, hemorragia intracerebral o abscesos (8).

Por lo que se debe aplicar los criterios de Duke modificados, estos clasifican a los pacientes con endocarditis definida, posible o rechazada (9). Van en función de dos criterios mayores, un criterio mayor y tres menores o cinco criterios menores, demostrados en la **tabla 1**.

Tabla 1. Criterios de Duke, modificación para Endocarditis Infecciosa (EI).	
Criterios mayores	Hemocultivos positivos para bacterias compatibles con EI.
	Evidencia de afectación endocárdica: vegetación, absceso, dehiscencia parcial de válvula protésica, o insuficiencia valvular nueva.
Criterios menores	Cardiopatía predisponente o uso de drogas endovenosas.
	Fiebre $\geq 38^{\circ}$ C.
	Fenómenos embolígenos vasculares.
	Fenómenos inmunológicos.
	Encocardiograma compatible con EI, pero no cumple el criterio mayor anterior.
	Evidencia microbiológica con hemocultivos positivos, pero no cumple con el criterio mayor anterior, o evidencia serológica de infección activa por microorganismo compatible con EI.
Diagnóstico	
Definitivo	2 criterios mayores, 1 mayor y 3 menores, o 5 menores.
Posible	Hallazgos compatibles con EI que son deficientes para ser definitivo, pero no son acordes para ser rechazado.
Rechazado	Por diagnóstico alternativo firme que explique los síntomas, resolución del cuadro con antibioticoterapia en menos de 4 días.
Fuente: elaborado por María Victoria Sola, con base en Li JS, Sexton DJ, Mick N, et al. Proposed modifications to the Duke criteria for the diagnosis of infective endocarditis. Clin Infect Dis. 2000;36:633	

En este paciente se encuentra un criterio mayor, que es el ecocardiograma compatible con vegetaciones e insuficiencia valvular, más tres criterios menores, que son la fiebre de 38°C, soplos holosistólico a la auscultación, cardiopatía predisponente como la atrofia tricuspídea y comunicación intraventricular, y fenómenos embolígenos. Todo paciente con sospecha de absceso cerebral debe someterse a resonancia magnética y deben comenzar la terapia con antibióticos inmediatamente después de la biopsia/aspiración estereotáxica o abierta. Los regímenes de tratamiento se basarán en el origen del absceso, y la duración de la terapia suele ser de cuatro a ocho semanas (6,7).

El tratamiento empírico debe cubrir los estreptococos, estafilococos sensibles a la meticilina, los anaerobios y las enterobacterias. Las intervenciones neuroquirúrgicas en muchas ocasiones son el tratamiento definitivo de los abscesos cerebrales y además son imprescindibles para la identificación del patógeno causante. La naturaleza de la intervención depende de la localización, tamaño y cantidad del absceso, del paciente y la posibilidad tecnológica de lograr con éxito la descompresión, por lo que la neuronavegación permitió la resolución mediante una visualización intraoperatoria en tiempo real de la lesión (13-15).

Para evaluar la respuesta a la terapia, los pacientes deben ser monitoreados tanto clínicamente como con imágenes. En pacientes que están clínicamente estables, se realizan imágenes después de aproximadamente dos semanas de terapia, para documentar una reducción en el tamaño de las lesiones. El manejo exitoso de un absceso cerebral generalmente requiere una combinación de antibióticos y

drenaje quirúrgico (7). El diámetro del absceso de 2,5 cm se ha sugerido como una indicación para intervención quirúrgica, sumado a la presencia o no de hernia cerebral o localización periventricular del absceso.

Existen dos modalidades de tratamiento quirúrgico. La primera es la aspiración guiada por tomografía axial computarizada simple, asociada a menor morbilidad secundaria al trauma quirúrgico; puede realizarse bajo anestesia local, permite obtener muestras y aliviar la hipertensión intracraneana. Sin embargo, hasta en un 70% de los casos se necesita reaspiración, por lo que se recomienda la obtención de imágenes semanales después del drenaje.

CONCLUSIÓN

Los abscesos cerebrales pueden ser consecuencia de infecciones cardíacas no identificadas, por lo que es imprescindible que se realicen pruebas complementarias que apoyen a la identificación de la causa, principalmente, la espectroscopia y tractografía cerebral. Además, es importante considerar métodos menos invasivos como la neuronavegación, ya que esta herramienta de diagnóstico y tratamiento posibilitó la reconstrucción de las imágenes en tres dimensiones de la lesión para la resolución rápida y exitosa del caso.

REFERENCIAS

1. Southwick FS, Tunkel AR, Hall KK. Pathogenesis, clinical manifestations, and diagnosis of brain abscess. UpToDate [Internet]. 2021 [cited Feb 8, 2022]. Available from: https://www.uptodate.com/contents/pathogenesis-clinical-manifestations-and-diagnosis-of-brain-abscess?search=brain%20abcess&source=search_result&selectedTitle=2~150&usage_type=default&display_rank=2#H3

2. Bokhari M, Mesfin F. Brain Abscess. StatPearls [Internet]. 2021 [cited Jan 8, 2022]. Available from: <https://www.ncbi.nlm.nih.gov/books/NBK441841/>
3. Yépez-Caro J, Pérez-Calvo C, Lambertinez-Álvarez I, Pájaro-Galvis N. Absceso Cerebral: Una Revisión de la Literatura. iMedPub Journals [Internet]. 2021 [citado el 11 de febrero, 2022];17(3:1)(1698-9465). Disponible a partir de: <https://www.archivosdemedicina.com/medicina-de-familia/absceso-cerebral-una-revisioacuten-de-la-literatura.pdf>
4. Sexton D, Chu V. Clinical manifestations and evaluation of adults with suspected left-sided native valve endocarditis. UpToDate [Internet]. 2021 [cited Mar 8, 2022]. Available from: https://www.uptodate.com/contents/clinical-manifestations-and-evaluation-of-adults-with-suspected-left-sided-native-valve-endocarditis?search=endocarditis&source=search_result&selectedTitle=2~150&usage_type=default&display_rank=2#H2802726720
5. Spelman D, Calderwood S. Complications and outcome of infective endocarditis. UpToDate [Internet]. 2021 [cited Mar 11, 2022]. Available from: https://www.uptodate.com/contents/complications-and-outcome-of-infective-endocarditis?search=endocarditis&source=search_result&selectedTitle=8~150&usage_type=default&display_rank=8#H11
6. Corsini Campioli C, Castillo Almeida NE, O'Horo JC, Baddour LM. Bacterial Brain Abscess: An Outline for Diagnosis and Management. The American Journal of Medicine [Internet]. 2021 [cited Jan 8, 2022];134(10):1210–1217. Available from: [https://www.amjmed.com/article/S0002-9343\(21\)00403-4/fulltext](https://www.amjmed.com/article/S0002-9343(21)00403-4/fulltext)
7. Southwick FS, Tunkel AR, Kall KK. Treatment and prognosis of bacterial brain abscess. UpToDate [Internet]. 2021 [cited Feb 9 2022]. Available from: https://www.uptodate.com/contents/treatment-and-prognosis-of-bacterial-brain-abscess?search=brain%20abcess&source=search_result&selectedTitle=1~150&usage_type=default&display_rank=1#H1
8. Yallowitz A, Decker L. Infectious Endocarditis. StatPearls [Internet]. 2021 [cited May 8, 2022]. Available from: <https://www.ncbi.nlm.nih.gov/books/NBK557641/>
9. Kuster F. Guías Europeas 2015 de endocarditis infecciosa. Nuevos desafíos, nuevas esperanzas. Rev Urug Cardiol [Internet]. 2016 [cited May 2022];31:256-260. Available from: <http://www.scielo.edu.uy/pdf/ruc/v31n2/v31n2a10.pdf>
10. Bodilsen J, Dalager-Pedersen M, Van de Beek D, Brouwer MC, Nielsen H. Incidence and mortality of brain abscess in Denmark: a nationwide population-based study. Clin Microbiol Infect [Internet]. 2020 [cited May 15, 2022];26(1):95–100. Available from: [https://www.clinicalmicrobiologyandinfection.com/article/S1198-743X\(19\)30279-4/fulltext](https://www.clinicalmicrobiologyandinfection.com/article/S1198-743X(19)30279-4/fulltext)
11. Kohn M. Brain Abscess in Emergency Medicine. Medscape [Internet]. 2020 [cited May 8, 2022]. Available from: <https://emedicine.medscape.com/article/781021-overview?reg=1>
12. Sonnevile R, Ruimy R, Benzonana N, Riffaud L, Carsin A, Tadié J-M. An update on bacterial brain abscess in immunocompetent patients. Clin Microbiol Infect [Internet]. 2022 [cited May 13, 2022];23(9):614-620. Available from: <https://www.clinicalmicrobiologyandinfection.com/action/showPdf?pii=S1198-743X%2817%2930259-8>
13. Zheng Q, Liu C, Pan Q, Chang J, Cui J. Development status and application of neuronavigation system. JVE Journals of Complexity in Health Sciences [Internet]. 2020 [cited Jan 8, 2022];3(1):9–25. Available from: <https://www.jvejournals.com/article/21260/abs>
14. Choreño-Parra JA, Carnalla-Cortés M, Flores-Vázquez JC, Ruíz-Rivero CO, Guadarrama-Ortiz P. Neuronavigation: Image-Guided Neurosurgery. Revista Mexicana de Neurociencia [Internet]. 2018 [citado el 23 de septiembre, 2021];19(4):82–92. Disponible a partir de: https://www.researchgate.net/publication/326857338_Neuronavigation_imaging-guided_Neurosurgery
15. Vitali P, Savoldi F, Segati F, Melazzini L, Zanardo M. MRI versus CT in the detection of brain lesions in patients with infective endocarditis before or after cardiac surgery. Diagnostic Neuroradiology [Internet]. 2021 [cited Jan 8, 2022]. Available from: <https://link.springer.com/article/10.1007/s00234-021-02810-y>

