



Expresión clínica e histológica de los tumores del ángulo pontocerebeloso

Clinical and histological expression of tumors of the pontocerebellar angle

¹Dra. Annekey Badilla Nelson

Investigadora independiente, San José, Costa Rica

 <https://orcid.org/0000-0003-4973-7612>

Recibido
15/05/2022

Corregido
25/06/2022

Aceptado
05/07/2022

RESUMEN

El área del ángulo pontocerebeloso es un espacio virtual localizado en la fosa posterior de la cavidad craneal, en ella se contienen varias estructuras anatómicas funcionales como los pares craneales; el séptimo par (facial) encargado en su porción sensitiva y motora de la musculatura facial y la percepción en el gusto en sus 2/3 anteriores y el octavo par (vestíbulo coclear) que se encarga de producir la audición y equilibrio. A su vez, limita con otras estructuras de vital importancia, como lo es el tronco encefálico, estructura que contiene varios núcleos, así como el centro de la respiración y cardiovascular; el cuarto ventrículo, que es un área de flujo de líquido cefalorraquídeo hacia la médula; y el cerebelo, encargado de la coordinación de movimientos y parte del equilibrio. Si bien es cierto que múltiples procesos tanto tumorales como no tumorales pueden afectar dichas estructuras, son los tumorales los que confieren mayor importancia debido a su potencial destructivo de estructuras vecinas, capacidad de expansión que genera compresión y establecimiento de siembras que pueden metastatizar a otras estructuras locales y distantes. Las manifestaciones clínicas secundarias a la afección en dicha área van a depender del sitio donde estas empiecen a crecer, así como su tamaño, siendo que inicialmente la clínica más frecuente es el tinnitus y pérdida auditiva unilateral, desequilibrio y nistagmo; ya más tardíamente hay compromiso de otros pares craneales, afectando la sensibilidad facial, la percepción del gusto e hidrocefalia por obstrucción. Su diagnóstico amerita una adecuada correlación anatómica que permita orientar los estudios de imagen que definen bien las estructuras y permiten plantear un abordaje, pero es solo el estudio histológico el que da un diagnóstico final y como tal un pronóstico.

PALABRAS CLAVE: Ángulo pontocerebeloso, neoplasia, nervio vestibulococlear, nervio facial, pérdida auditiva sensorineural, acufeno.

ABSTRACT

The cerebellopontine angle area is a virtual space located in the posterior fossa of the cranial cavity, it contains several functional anatomical structures such as the cranial nerves; the seventh pair (facial) in charge of the sensitive and motor portion of the facial musculature and



taste perception in its anterior 2/3 and the eighth pair (cochlear vestibule) that is in charge of producing hearing and balance. In turn, it limits with other structures of vital importance such as the brainstem, a structure that contains several nuclei as well as the respiratory and cardiovascular center, the fourth ventricle, which is an area of flow of cerebrospinal fluid towards the medulla and the cerebellum in charge of the coordination of movements and part of the balance. Although it is true that multiple tumoral and non-tumorous processes can affect these structures, it is the tumoral ones that confer greater importance due to their destructive potential of neighboring structures, expansion capacity that generates compression and establishment of seeds that can metastasize to other structures local and distant. The clinical manifestations secondary to the condition in said area will depend on the site where they begin to grow as well as their size, being that initially the most frequent clinic is tinnitus and unilateral hearing loss, imbalance and nystagmus, and later there is compromise of other cranial nerves affecting facial sensitivity, taste perception and hydrocephalus due to obstruction. For its diagnosis, it requires an adequate anatomical correlation that allows guiding imaging studies that define the structures well and allow an approach to be proposed, but it is only the histological study that gives us a final diagnosis and, as such, a prognosis.

KEY WORDS: Cerebellopontine angle, neoplasms, vestibulocochlear nerve, facial nerve, sensorineural hearing loss, tinnitus.

¹ Médica general, graduada de la Universidad Internacional de las Américas (UIA). Cód. [MED14833](#). Médica en el Hospital San Juan de Dios, San José, Costa Rica. Correo: anni-bella@hotmail.com

INTRODUCCIÓN

Los tumores del ángulo pontocerebeloso constituyen una de las principales enfermedades encontradas en pacientes con sintomatología auditivo-vestibular unilateral. Una variedad extensa de tumores puede aparecer en esta área, como: meningiomas, otros schwannomas de nervios craneales, tumores dermoides, quistes aracnoideos, lipomas, tumores metastásico y tumores vasculares (1).

Las características anatómicas propias del ángulo pontocerebeloso traen como consecuencia que la mayoría de estas lesiones se encuentren en relación estrecha con los nervios craneales, estructuras vasculares y los centros vitales del tallo cerebral, que en la mayoría de ocasiones se encuentra comprimido o severamente desplazado por la lesión (2).

Los tumores del ángulo pontocerebeloso pueden llegar a ser mortales sin el tratamiento oportuno y adecuado. Así se documentó cuando Harvey Cushing describió en 1917 el síndrome de tumores del ángulo pontocerebeloso, que se distinguía por hipoacusia ipsilateral al tumor, hiperestesia facial, hidrocefalia y datos de cráneo hipertensivo (cefalea y vómito en proyectil). Si el síndrome no se trataba a tiempo, el paciente tenía paro respiratorio irreversible y muerte debida a compresión del tallo cerebral (2). Esta revisión tiene por objetivos describir las estructuras anatómicas del ángulo pontocerebeloso y sus funciones, exponer las manifestaciones clínicas tanto en estadios tempranos como avanzados del compromiso tumoral, y establecer algunos tipos histológicos que determinan distintos tipos de abordaje, con el fin de crear un perfil clínico y diagnóstico

que oriente al profesional de salud a realizar abordajes tempranos, a fin de emplear técnicas de preservación funcional y disminución de complicaciones y secuelas determinantes en estadios avanzados.

METODOLOGÍA

Esta revisión bibliográfica se realiza mediante una búsqueda en las bases de datos de UpToDate, Cochrane, ClinicalKey, SciELO, Access Medicina y LILACS.

Como método de búsqueda se usaron las palabras “tumores del ángulo pontocerebeloso”, “manifestaciones clínicas de los tumores del ángulo pontocerebeloso” y “tipos histológicos de tumores del ángulo pontocerebeloso”. Los criterios de inclusión fueron todos los artículos en los idiomas inglés y español, que estuvieran incluidos en revistas digitales publicadas en especialidades de neurocirugía, otorrinolaringología y neurología, algunas de estas con antigüedad de más de 10 años, ya que el contenido descriptivo, tanto histológico como radiológico específico de cada tumor abordado en el artículo, se realizó como presentaciones de casos o análisis específicos de presentaciones de ese tumor, y que no se han actualizado, pero que por la naturaleza de la información esta se aplica también en la actualidad; además de libros de las mismas ramas de la medicina mencionadas previamente. Los criterios de exclusión fueron publicaciones con formato de reseñas y cartas al editor, otros idiomas diferentes a inglés o español y el grupo etario de las poblaciones de estudio pediátrica.

EPIDEMIOLOGÍA

Menos del 10% de las neoplasias intracraneales involucran el ángulo pontocerebeloso en adultos, aunque este

número es inferior al 1% en los niños. Los shwanomas vestibulares son la lesión más común del ángulo pontocerebeloso, con un porcentaje aproximado del 70%-90% (1).

La incidencia de meningiomas se calcula en 10 veces menor que la de neurinoma del ángulo pontocerebeloso. Los tumores epidermoides o colesteatomas constituyen un 0,2% a 1,5% de todas las masas intracraneales, y cerca de un 40% se localizan en el ángulo pontocerebeloso. El paraganglioma yugular es el tumor más frecuente del hueso temporal, pudiendo extenderse al espacio intracraneal en cerca de un 40% de los casos, y afectar al ángulo pontocerebeloso. Otras lesiones que pueden afectar al ángulo pontocerebeloso son poco frecuentes y de presentación variable, dependiendo de las series, siendo de citar los lipomas y los quistes aracnoideos (3). Un amplio diferencial de lesiones más raras compone el resto, algunos de los cuales se desarrollan directamente en el ángulo pontocerebeloso, mientras que otros pueden extenderse desde estructuras vecinas (4).

ESTRUCTURAS ANATÓMICAS DEL ÁNGULO PONTOCEREBELOSO

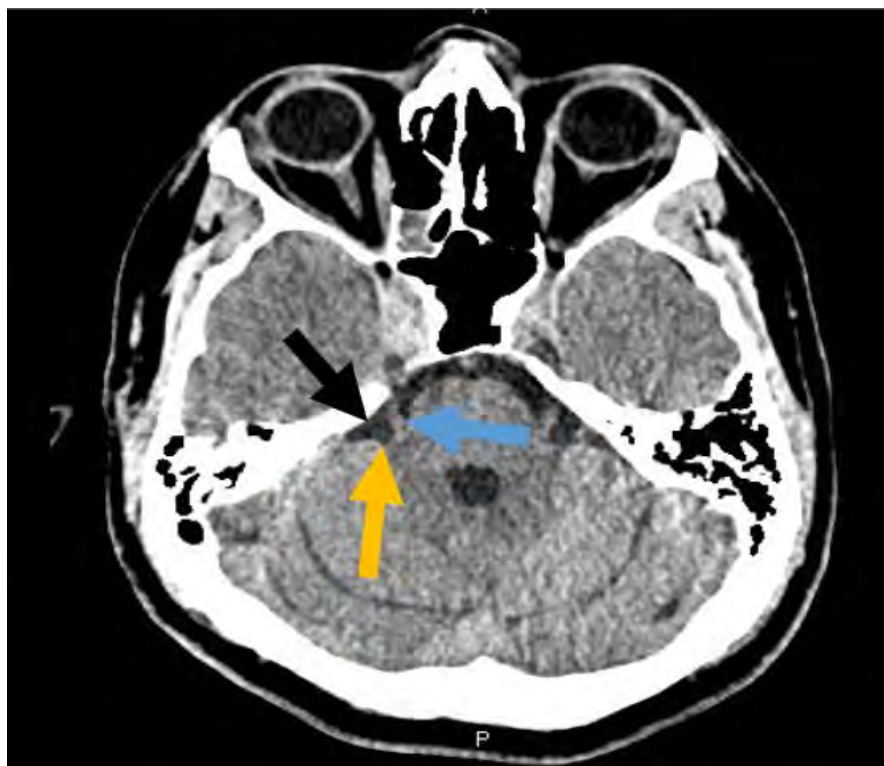El ángulo pontocerebeloso es un espacio virtual que se localiza en la fosa posterior de la cavidad craneal, y tiene varias limitaciones que definen dicha área. En su parte anterior limita con la superficie posterior del hueso temporal, y en su parte posterior con la superficie anterior del cerebelo, formando el espacio que está marcada en la **figura 1** con la flecha azul (2). Justo en ese espacio se contienen el VII y VIII pares craneales que corren de manera superior y lateral hacia el conducto auditivo interno (2). Por arriba de estos pares recorre

el V par, y por debajo los nervios que emergen del agujero rasgado posterior, que son IX, X y XI pares craneales (6).

En su porción medial, está formado por el núcleo olivar inferior y parte del piso del puente. Junto con el pedúnculo y el núcleo amigdalino del cerebelo forman el límite inferior, como se marca en la **figura 2** con la flecha negra (5). Ahí se contienen otras estructuras importantes, como los flóculos del cerebelo, la abertura del cuarto ventrículo

o foramen de Luschka, y el trayecto emergente de la arteria cerebelar anteroinferior (6). El fondo del conducto auditivo interno está dividido en cuatro cuadrantes (2). Estos cuadrantes se corresponden con un orificio de salida para un nervio: siendo el anterosuperior la salida del nervio facial, el anteroinferior salida de la rama coclear del nervio estetoacústico, y el cuadrante posterosuperior y posteroinferior para las salidas del nervio vestibular superior e inferior, respectivamente (6).

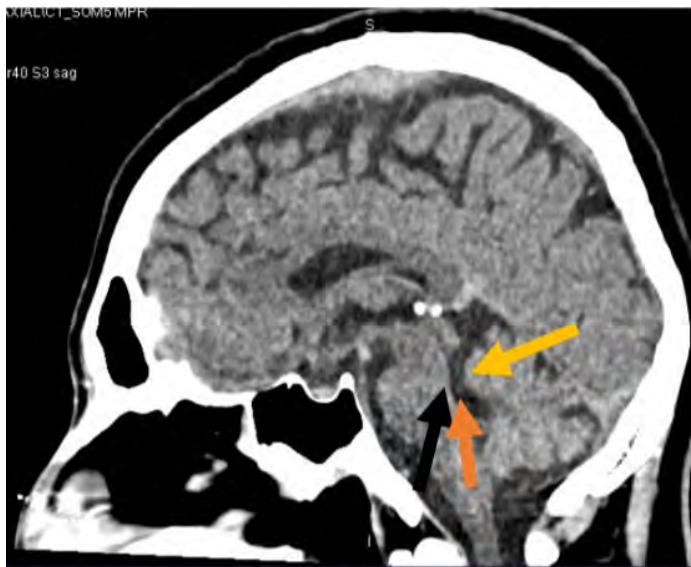
Figura 1. Tac de cerebro en corte axial sin medio de contraste.



Nota: En el TAC se visualiza las estructuras que forman el área virtual del ángulo pontocerebeloso, siendo que la flecha negra señala la superficie posterior del hueso temporal, la flecha amarilla señala la superficie anterior del cerebelo y la flecha azul señala el ángulo que se forma de la unión de esas estructuras, conocido como el ángulo pontocerebeloso.

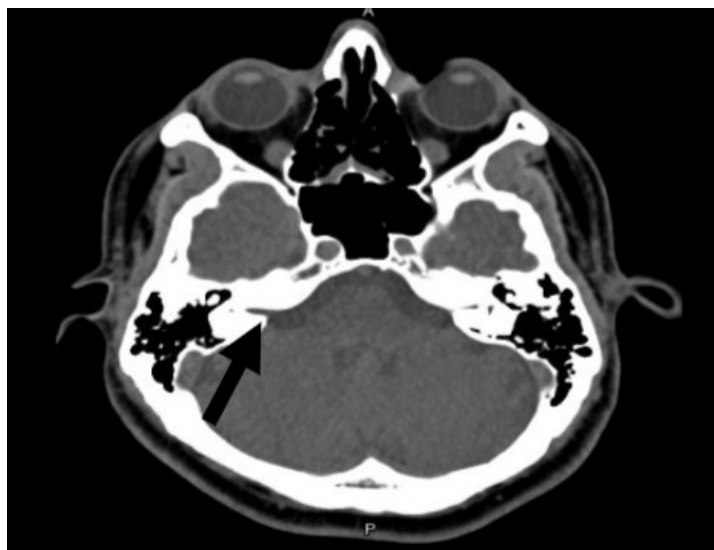
Fuente: Autoría propia.

Figura 2. TAC sin medio de contraste, en esta vista están los límites marcados por el puente señalados con la flecha color negro y en su porción posterior por el cerebelo señalado con la flecha amarilla, además del foramen de Luschka, señalado con la flecha color naranja.



Fuente: Autoría propia.

Figura 3. TAC sin medio de contraste en ventana ósea, en este se señala con flecha color negro el trayecto del conducto auditivo interno, donde salen los nervios anteriormente mencionados para su inervación a las estructuras correspondientes.



Fuente: Autoría propia.

FUNCIONES FISIOLÓGICAS DE LAS ESTRUCTURAS DEL ÁNGULO PONTOCEREBELOSO

El ángulo pontocerebeloso contiene varias estructuras nerviosas que corresponden a los pares craneales que siguen su trayecto en dicha área, el proceso tumoral que se origine a medida que se expanda compromete dichas estructuras en gran o menor medida y de manera directa, manifestando sintomatología propia de dichas estructuras, por lo que en las **tablas 1, 2 y 3** se exponen funciones que se logran identificar en las manifestaciones clínicas y que ayudan a generar una correlación clínico-anatómica que guíe los estudios diagnósticos ulteriores.

En estas estructuras, la afectación es indirecta, predominantemente por compresión debido al tamaño que presenta la tumoración.

En cuanto a esta estructura, cuando es comprometida afecta el flujo del líquido cefalorraquídeo, dando síntomas clínicos clásicos de hipertensión intracraneal.

Conducto auditivo interno

El conducto auditivo interno posee varias estructuras que permiten la audición y el equilibrio, esto con base en la acción del órgano de Corti, que representa el órgano terminal de la audición, donde convierte el sonido en impulsos eléctricos a través del neuroepitelio que contiene.

Además, las porciones semicirculares situadas en varios planos que permiten captar los movimientos de la cabeza y los ojos junto con los otolitos contenidas en ellas, permiten mantener el equilibrio y orientar al cuerpo y los ojos en relación con el entorno (8).

MANIFESTACIONES CLÍNICAS EN EL COMPROMISO DE ESTRUCTURAS DEL ÁNGULO PONTOCEREBELOSO

La evolución clínica de estos tumores pasa por cinco estadios diferenciados: otológico, afectación trigeminal, compresión del cerebelo, hipertensión intracraneal y terminal (3).

Afectación otológica

Los síntomas y signos auditivos son los primeros en desarrollarse en la mayoría de los tumores. La hipoacusia suele ser neurosensorial unilateral, aunque pueden presentarse otras formas y el tinnitus, que son los síntomas de presentación más frecuentes (2); por lo que debe sospecharse con diligencia un tumor acústico en los casos de tinnitus unilateral (3).

La pérdida de la audición suele ser progresiva, y tanto el acúfeno como el vértigo se van presentando conforme los tumores crecen hasta alcanzar el ángulo pontocerebeloso (6).

La clínica vestibular no suele ser muy llamativa, la destrucción del nervio vestibular es gradual y permite que los mecanismos de compensación central actúen de manera efectiva, por lo que la pérdida del equilibrio suele compensarse y el nistagmo puede no manifestarse en estas etapas (3).

Afectación trigeminal

Cuando el tallo cerebral está comprimido por crecimiento tumoral, el quinto par craneal puede involucrarse (generalmente hiperestesia del tercio medio de la cara y abolición de reflejos corneal y maseterino). Aunque la hiperestesia es más frecuente, se puede presentar hipoestesia (5).

Otros síntomas de afectación trigeminal son la sensación de irritación corneal o las parestesias faciales (6).

Aunque son infrecuentes la neuralgia verdadera y la afectación de la sensibilidad térmica, pueden presentarse (3).

Tabla 1. Función de los pares craneales

Par V trigémino	El V par craneal posee funciones tanto sensitivas como motoras, siendo que a nivel sensitivo otorga sensibilidad a áreas como: la córnea (se involucra el reflejo corneal), la piel de la frente, el cuero cabelludo, los párpados, región maxilar y la nariz, además de la mucosa de los senos paranasales y la cavidad nasal. A nivel motor, actúa en la masticación y en la producción de reflejos correspondientes a la activación de los músculos tensor del velo del paladar y el tensor del tímpano.
Par VII facial	El VII par craneal posee funciones tanto sensitiva como motora y parasimpática, siendo que a nivel motor actúa en la expresión facial, a nivel sensitivo permite la sensación del gusto a nivel oral, y a nivel parasimpático genera efecto secretor de diferentes glándulas como lagrimales y salivales.
Par VIII vestíbulo coclear	Su función sensitiva permite establecer la posición del cuerpo mediante los movimientos de la cabeza, y a su vez genera audición.
Par IX glossofaríngeo	El IX porción motora ayuda en la deglución, y a nivel sensitivo ayuda de manera complementaria con la sensación del gusto a nivel oral. Otras funciones corresponden a su capacidad reguladora mediante los barorreceptores y quimiorreceptores en el seno carotideo, que permiten al cuerpo regular la presión arterial y la frecuencia cardíaca según la activación.
Par X vago	El X par en su función motora a nivel del corazón que permite regular la frecuencia cardíaca y en los grandes vasos arteriales torácicos que regulan el tono vasomotor, permitiendo los cambios en la resistencia vascular periférica, y ello traduce los cambios de presión arterial. A nivel sensitivo, le otorga sensibilidad a estructuras como la laringe, tráquea, bronquios y pulmón, siendo así que produce mecanismos de defensa como expulsión por presencia de estructuras extrañas, así como el tracto gastrointestinal, hígado, tracto urinario y páncreas, que mediante sus fibras autonómicas permite en estas estructuras aumento o disminución del tránsito gastrointestinal, secreción de sustancias enzimáticas y hormonales a nivel de hígado y páncreas, así como efectos de vaciado urinario o retención a nivel de tracto urinario.
Par XI accesorio	En su función motora ayuda a los movimientos de la cabeza y el cuello, mantenimiento de postura de los mismos y de forma complementaria en la deglución.

Fuente: Splittgerber R. Snell. Neuroanatomía clínica. Edición 8. 2019.

Tabla 2. Funciones del cerebelo y el tronco encefálico.

Cerebelo	El cerebelo se encarga de la coordinación de movimientos voluntarios, y de forma complementaria permite el equilibrio.
Tronco encefálico	Se encarga del control de la consciencia y es quien nos permite cambiar de sueño vigilia, y ayuda con el control de la respiración y control de la frecuencia cardiaca.

Fuente: Splittgerber R. Snell. Neuroanatomía clínica. Edición 8. 2019.

Tabla 3. Funciones del cuarto ventrículo.

Cuarto ventrículo	Permite la circulación de líquido cefalorraquídeo.
-------------------	--

Fuente: Splittgerber R. Snell. Neuroanatomía clínica. Edición 8. 2019.

Afección del cerebelo

La afectación cerebelosa se manifiestan en las fases más tardías de la evolución del tumor, cuando este es capaz de comprimirlo (6). Generalmente, se manifiesta la ataxia de los miembros ipsilaterales al lado de la lesión, disimetría, disergia y disdiadococinesia (3).

Además de esos signos, aparece temblor intencional y nistagmo horizontal cambiante, vertical o rotatorio de origen central, o bien, un nistagmos evocado por la mirada (4). Asimismo, otros síntomas como marcha con amplia base de sustentación, y lateropulsión hacia el lado afectado (que puede producir la caída del paciente hacia ese lado) (6).

Hipertensión intracraneal

La hidrocefalia se presenta cuando hay compresión del tallo que involucra los sitios de flujo del líquido cefalorraquídeo, por lo que cuando el tumor crece, genera datos de

cráneo hipertensivo, que se manifiestan por cefalea, vómito en proyectil y, en ocasiones, alteraciones visuales por compresión del sexto par (6).

La incidencia de cefaleas se relaciona con el tamaño del tumor y puede tener afectación de la agudeza visual por el edema de papila (3).

Estadio terminal

En el estadio terminal se produce entrada en coma o muerte del paciente por compresión de los centros vitales del tronco del encéfalo (3).

EXAMEN FÍSICO NEUROLÓGICO

Cualquier paciente con hipoacusia unilateral o síntomas vestibulares debe realizarse un examen neurológico completo (6).

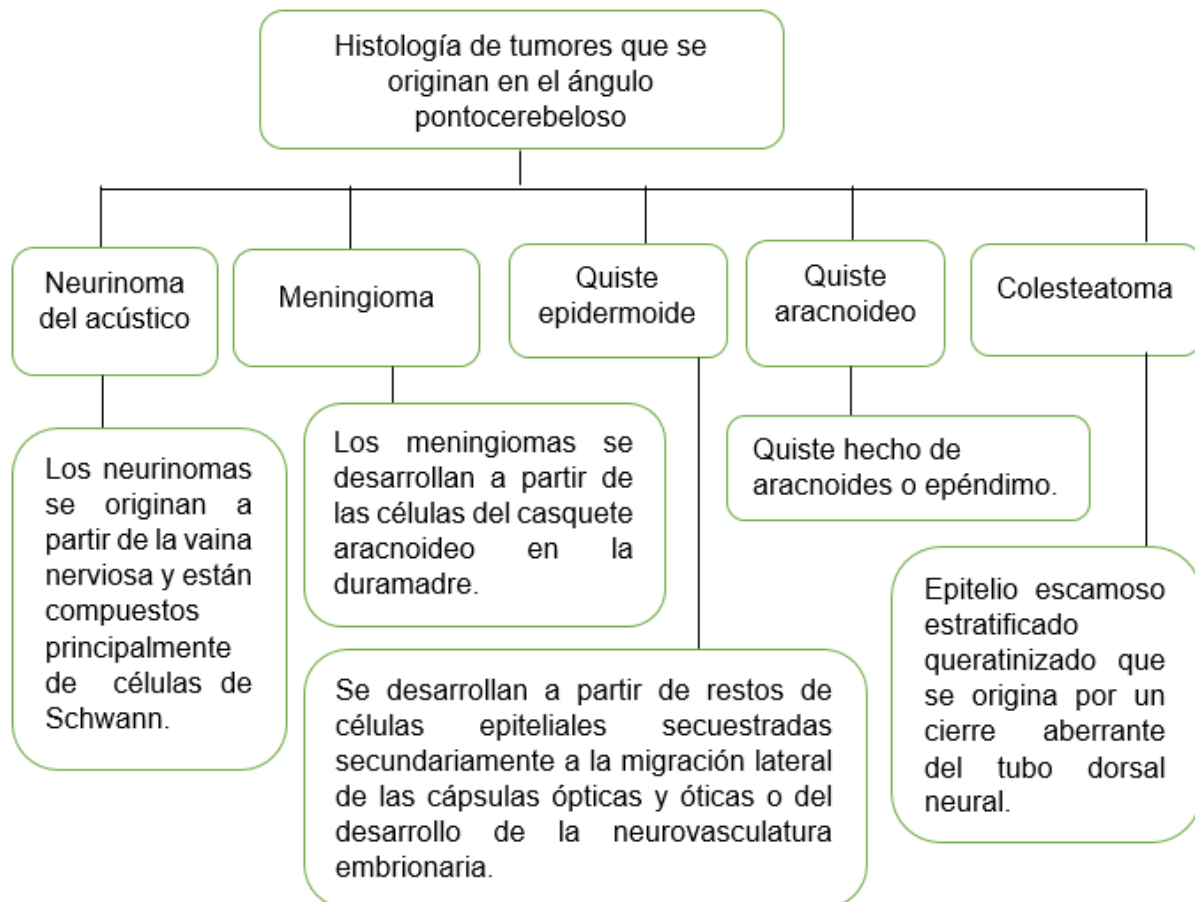
En la **tabla 4** se detallan el examen físico dirigido y posibles hallazgos patológicos en su realización.

Tabla 4. Examen neurológico dirigido a estructuras nerviosas presentes en el ángulo pontocerebeloso.

Estructuras neurológicas valoradas	Hallazgos patológicos encontrados en la valoración de estructuras y maniobras para desencadenar los hallazgos
Pabellón auricular	Al iniciar la valoración a nivel de pabellón auricular, se buscan alteraciones de la sensibilidad; en algunos casos, la sensibilidad de la porción posterior del conducto auditivo externo puede estar disminuida, a lo cual se le denomina signo de Hitselberger, y ocurre en tumores acústicos.
Ojos y movimientos extraoculares	Se valoran los ojos y sus movimientos en las seis direcciones que se proyecta la mirada en busca de nistagmo, que se manifiesta como horizontal cambiante, vertical o rotatorio de origen central; o bien, un nistagmos evocado por la mirada; además de buscar hallazgos de compromiso de pares craneales que modulan los movimientos, ya que esto da una idea de qué tan grande puede ser el tumor.
Quinto par craneal (nervio trigeminal)	En ello se valora la sensibilidad de la cara al dolor, presión y temperatura, y se buscan los reflejos corneal y maseterino. Los hallazgos habituales son híper o hipoestesia, la presión y temperatura pueden estar disminuidas, y los reflejos abolidos, por lo que se puede presentar dolor ocular e incluso úlcera corneal.
Papila óptica y macula	La oftalmoscopia se realiza en búsqueda de datos de hipertensión endocraneana, que se presenta como edema macular. Es importante recordar que aun cuando este esté normal, no descarta la existencia de la hipertensión.
Séptimo par craneal (nervio facial)	Aquí se valoran los movimientos faciales y la sensibilidad, además de la presencia del gusto. Los hallazgos comunes son híper o hipoestesia, parálisis facial periférica y disguesia.
Cerebelo	En ella se valorará al buscar sinergia, eumetría y coordinación de los movimientos corporales complejos. Generalmente, los hallazgos son ataxia de los miembros ipsilaterales al lado de la lesión, disimetría, disergia y disdiadococinesia.
Oído interno en su porción vestibular y en su porción auditiva	La porción vestibular que permite el equilibrio se valora con la marcha y el signo de Romberg, así como movimientos que evoquen el vértigo. En la parte auditiva se prueba con palabras o sonidos con distintos tipos de tono; generalmente, estos son poco perceptibles, pero la pérdida inicial es a tonos de baja intensidad.
Fuente: Hernández G, Saynes Marín FJ, Mendizábal Guerra R. Enfermedad tumoral del ángulo pontocerebeloso. Casuística y tratamiento conjunto otorrinolaringológico y neuroquirúrgico, AN ORL MEX. 2006;51(3).	

TIPOS HISTOLÓGICOS Y CARACTERÍSTICAS DE LOS TUMORES QUE COMPROMETEN EL ÁNGULO PONTOCEREBELOSO

Esquema 1. Histología de tumores que se originan en el ángulo pontocerebeloso.



Fuente: Elaboración propia con base en Friedmann D, Grobelny B, Golfinos J, Roland J. Nonschwannoma Tumors of the Cerebellopontine Angle, *Otolaryngol Clin N Am.* 2015;48:461–475. 3. y Sevilla García MA, Mancebo G, Suárez Nieto C. Tumores del ángulo pontocerebeloso, petroclivales y del ápex petroso. Abordajes quirúrgicos, libro virtual de otorrinolaringología, sociedad española de otorrinolaringología y patología cérvico facial, capítulo 24. (2006).

Neurinoma del acústico

Son tumores benignos principalmente, porque crecen sin infiltrar los tejidos circundantes y no metastatizan (9). Generalmente, son muy encapsulados, y varían su consistencia desde firme y densa a blanda y con grandes espacios quísticos. Pueden presentarse con transformación maligna, pero son raros (3).

Meningiomas

Suelen ser benignos, debido a que son tumores que desplazan las estructuras locales sin ser infiltrantes, aunque pueden ser adherentes y su comportamiento es principalmente de agresividad local (3). Clínicamente, se manifiestan con síntomas audiovestibulares (hipoacusia, tinnitus y desequilibrio); además, predominan los síntomas faciales, como el dolor de tipo neuropático, las disestesias y los espasmos faciales, debido a compromiso de pares craneales, y los signos cerebelosos se ven con frecuencia en estos tumores (1).

Quistes epidermoides

Son tumores benignos que crecen lentamente mediante la acumulación de queratina y colesterol en su recubrimiento de epitelio escamoso.

Suelen rodear sin desplazar los nervios craneales y vasos sanguíneos (1). Se han reportado casos con transformación maligna en carcinoma de células escamosas (4).

Una presentación única en los quistes epidermoides es que los pacientes pueden presentar episodios recurrentes de meningitis aséptica por inflamación inducida por restos de queratina (10).

Quistes aracnoideos

Estas son presumiblemente malformaciones congénitas de la aracnoides por su alta incidencia en la infancia (3). Este espacio está lleno de líquido cefalorraquídeo o líquido xantocrómico. Suelen ser benignos y en ocasiones cursar asintomáticos (1).

Colesteatomas

Estos tumores son generalmente benignos de crecimiento lento y provocan síntomas por compresión e irritación de las estructuras adyacentes (3). Su comportamiento es capaz de destruir el hueso y generar múltiples complicaciones a raíz de este (11).

Gliomas

Generalmente, se localizan en el tronco encefálico y el cerebelo, donde pueden extenderse al ángulo pontocerebeloso. A menudo se extiende desde el suelo o los recesos laterales del cuarto ventrículo (12).

Papiloma del plexo coroideo

Se ha informado que ambos se extienden desde el cuarto ventrículo a través del foramen de Luschka, principalmente hacia el ángulo pontocerebeloso (1). La presentación clínica generalmente se debe al aumento de la presión intracraneal por la hidrocefalia, causada por obstrucción de los ventrículos y el aumento de producción de líquido cefalorraquídeo por parte del tumor (13).

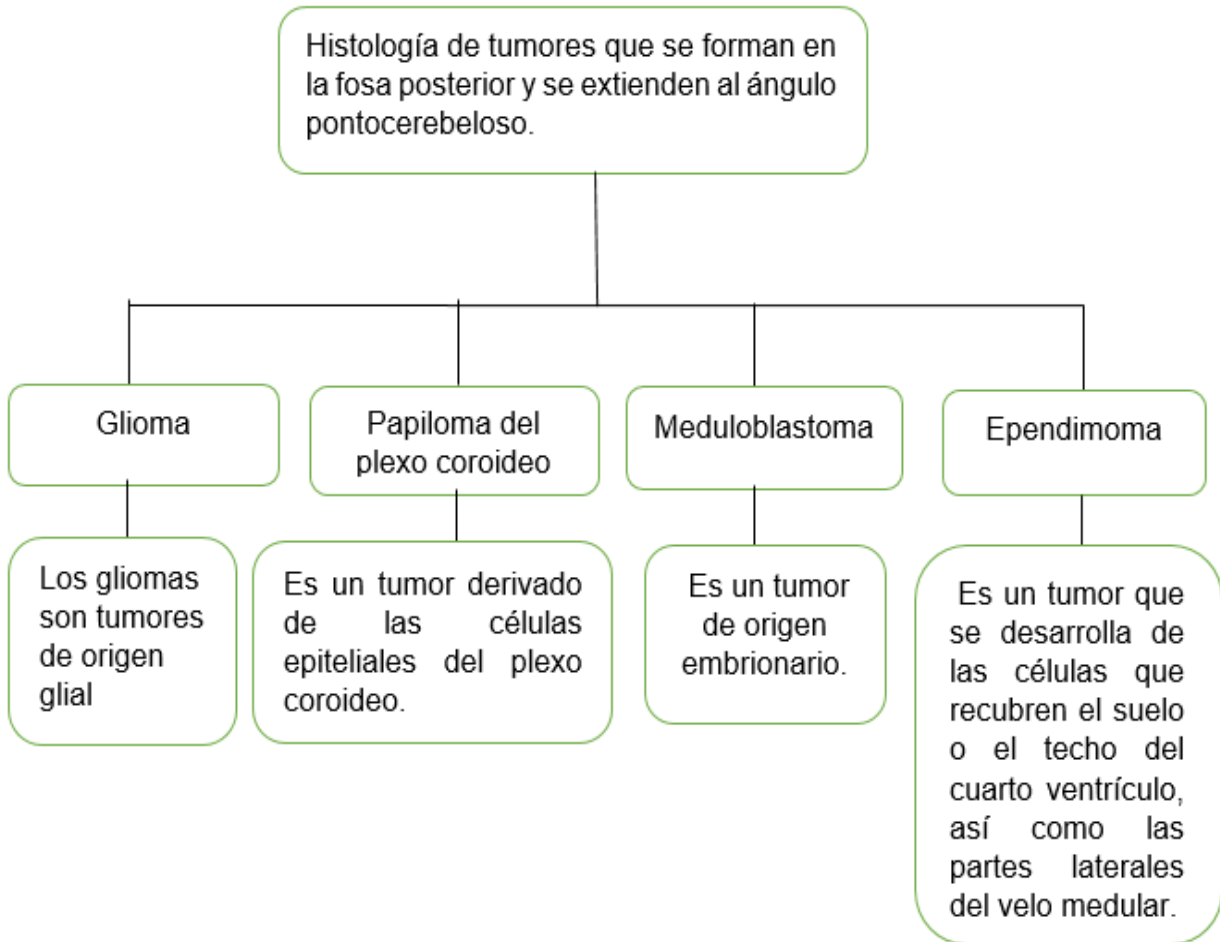
Meduloblastomas

Son tumores malignos, invasivos, altamente celulares con tendencia a metastatizar en el neuroeje, siguiendo las vías del líquido

cefalorraquídeo.
La forma de presentación clínica predominante es a través de un síndrome de

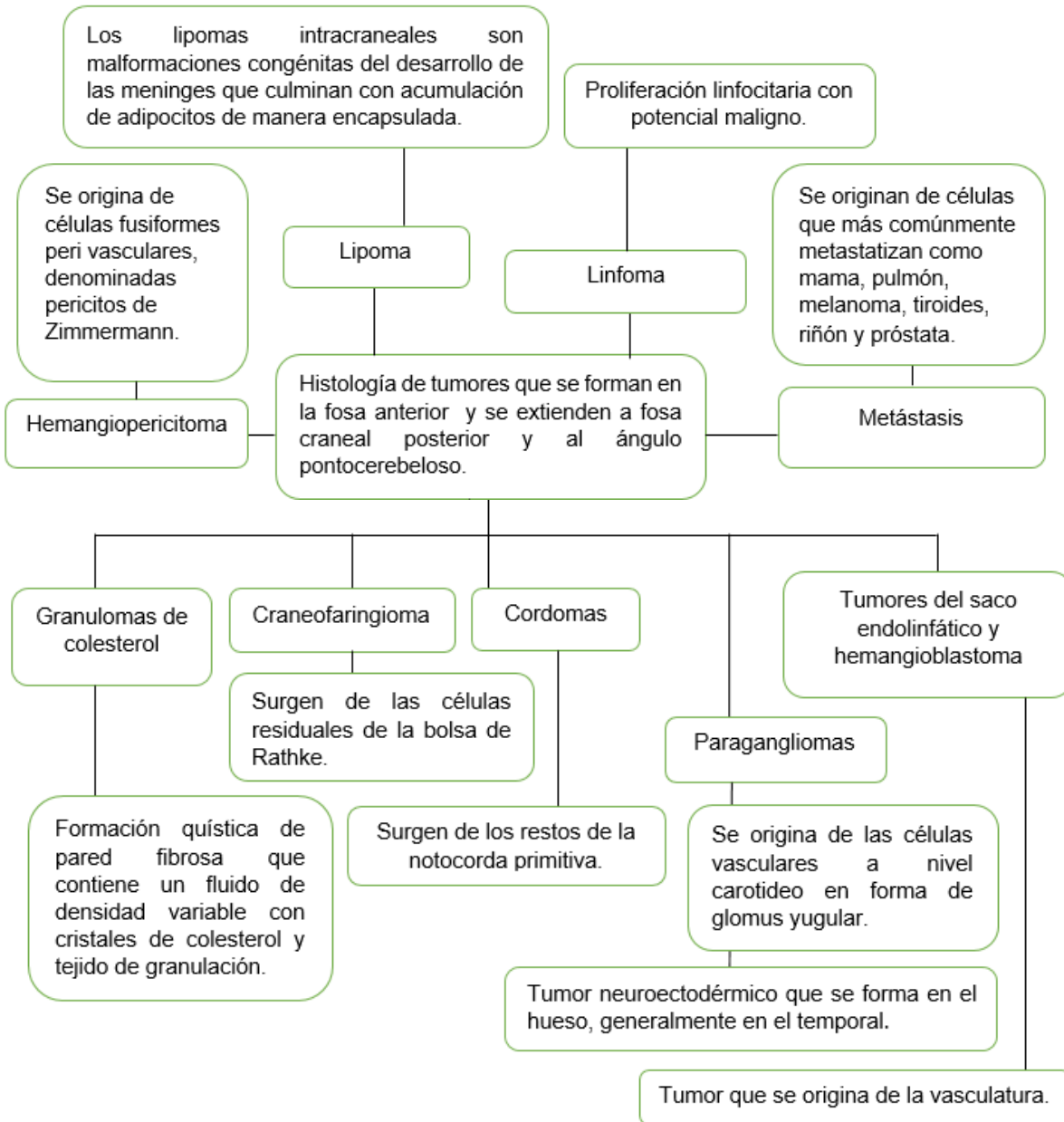
hipertensión intracraneal (especialmente si asocia obstrucción de la circulación del lcr), acompañado de focalidad cerebelosa (14).

Esquema 2. Histología de tumores que se originan en la fosa craneal posterior y se extienden al ángulo pontocerebeloso.



Fuente: Elaboración propia con base en Friedmann D, Grobelny B, Golfinos J, Roland J. Nonschwannoma Tumors of the Cerebellopontine Angle, *Otolaryngol Clin N Am* 48 (2015) 461–475. y Rodríguez-Mena R, Barbella-Aponte RA, Gallego-Sánchez JM, Barcia-Mariño C. Meduloblastomas del adulto: serie quirúrgica de 11 casos, *Neurocirugía* 2011; 22: 488-497.

Esquema 3. Histología de tumores que se originan en la fosa craneal anterior y se extienden a fosa craneal posterior y al ángulo pontocerebeloso.



Fuente: Elaboración propia con base en Friedmann D, Grobelny B, Golfinos J, Roland J. Nonschwannoma Tumors of the Cerebellopontine Angle, *Otolaryngol Clin N Am.* 2015;48:461–475.

Ependimomas

Por su compromiso con el cuarto ventrículo y potencial de obstrucción, clínicamente se pueden manifestar como síndrome de hipertensión intracraneal (1).

Granulomas de colesterol

Es un tumor de lento crecimiento y se desarrollan en las celdas aéreas del hueso temporal, y en su extensión pueden afectar al ángulo pontocerebeloso (15). Generalmente, los síntomas que produce con mayor frecuencia son una parálisis facial, así como hipoacusia perceptiva severa si erosiona la cóclea (3).

Craneofaringioma

El tumor generalmente es de naturaleza benigna, resulta localmente invasivo e infiltra los órganos y estructuras adyacentes como el hipotálamo, la hipófisis, el quiasma y los nervios ópticos. Solo excepcionalmente se ha descrito transformación maligna (16).

Cordomas

Son tumores benignos de lento crecimiento, agresivos localmente y con alta tasa de recurrencias. Típicamente, causan destrucción y erosión ósea. Suelen tener clínica de parálisis progresiva de pares craneales, fundamentalmente los pares bajos y el nervio abducens que están en los límites del clivus, cefaleas fronto orbitarias y alteraciones en la visión, y es poco frecuente la sintomatología propia del ángulo pontocerebeloso (3).

Paragangliomas

Son de dos tipos: a los paragangliomas que

son hormonalmente activos se les conoce como paragangliomas funcionantes, estos tumores secretan catecolaminas, y los signos y síntomas pueden estar relacionados con un exceso en la secreción de estas que provocan hipertensión brusca, lábil y paroxística acompañado de cefalea, sudoración, ansiedad, rubor y calor durante la crisis.

En los paragangliomas no funcionantes, la clínica estará en relación con una masa palpable en relación con crecimiento de una masa tumoral dolorosa o indolora. Además, aproximadamente 10% de los paragangliomas son clínicamente silentes y detectados incidentalmente en estudio de imágenes durante la evaluación de los pacientes no relacionados con los síntomas (17).

Tumores del saco endolinfático y hemangioblastoma

Patológicamente, los tumores del saco endolinfático son tumores benignos de bajo grado, pero pueden ser localmente agresivos y pueden generar erosión en la cápsula ótica. Clínicamente, los pacientes generan pérdida auditiva progresiva, así como tinnitus y vértigo (15), mientras que los hemangioblastomas son neoplasias vasculares benignas (1).

Hemangiopericitoma

Estas lesiones son particularmente difíciles de diagnosticar definitivamente, porque se superponen con meningiomas y tumores fibrosos solitarios en su clínica y características radiológicas y patológicas (15), aunque los hemangiopericitomas tienen mayor riesgo de potencial metastásico y recurrencia (1).

Lipomas

Aunque los lipomas pueden conducir a síntomas cocleovestibulares, a menudo pueden descubrirse incidentalmente en pacientes asintomáticos (1). Usualmente muestran un patrón de crecimiento infiltrante a lo largo de las estructuras neurovasculares, en lugar de empujar el perímetro del tumor (18).

Linfoma

La forma de presentación no se diferencia de otros procesos expansivos intracraneales, aunque en los linfomas son más frecuentes la presencia de deterioro cognitivo y cefalea, y pueden presentar otros síntomas como déficits neurológicos o crisis (19). El diagnóstico preciso del linfoma a menudo requiere la confirmación del tejido, y se debe hacerlo antes de determinar las opciones de tratamiento, con el fin de prevenir una morbilidad significativa en dichos pacientes.

Aunque la radiología puede reducir el diagnóstico diferencial, la biopsia patológica puede ser necesario para la confirmación (1).

Metástasis

La historia clínica incluida una neoplasia concurrente documentada o sospechosa junto con los déficits progresivos de los nervios craneales, y las lesiones bilaterales pueden ayudar en el diagnóstico (1).

CONCLUSIÓN

Los tumores del ángulo pontocerebeloso siguen representando un reto en la capacidad temprana de diagnóstico, debido

principalmente a que la sintomatología inicial de tinnitus y percepción subjetiva de pérdida auditiva que se presenta a menudo es considerado tanto por el individuo que la padece como por el profesional de salud que lo valora como no significativo, o incluso se atribuye a otras causas, principalmente a afectación de estructuras de oído medio o externo; siendo así que su diagnóstico es mayormente en estadios más avanzados, donde hay un déficit neurológico mayor y que es motivo de estudios de imagen. Si bien muchos de los tumores en esa localización son benignos en cuanto a potencial de metástasis, de igual manera en el proceso de crecimiento hay daño de estructuras vecinas y efectos de compresión que le confieren a estas entidades consideraciones de abordajes quirúrgicos e incluso manejo con radioterapia o quimioterapia.

Es por ello que es importante el conocimiento de los profesionales de salud con respecto a la sintomatología dada en estadios iniciales, es motivo de estudio, especialmente cuando son de manifestación unilateral, ya que con ello se genera un alto índice de sospecha que permite un abordaje temprano, que genera en sí menos secuelas a nivel quirúrgico como preservación de la función de los pares craneales, y se evitan complicaciones y discapacidad asociada a manejo de tumores avanzados en estadios y tamaño que comprometen muchas estructuras y no permiten su adecuada resección. A raíz de estos hallazgos, se recomienda encarecidamente que todo síntoma auditivo unilateral o déficit neurológico manifiesto de manera insidiosa y progresiva se realicen una adecuada valoración neurológica y de otorrinolaringología, con el fin de iniciar abordaje diagnóstico temprano.

REFERENCIAS

1. Friedmann D, Grobelny B, Golfinos J, Roland J. Nonschwannoma Tumors of the Cerebellopontine Angle, *Otolaryngol Clin N Am*. 2015;48:461–475. Doi: <http://dx.doi.org/10.1016/j.otc.2015.02.006>
2. Mercado Rodríguez M, Evolución Clínica de los pacientes operados de tumores de ángulo pontocerebeloso en el Hospital Escuela Antonio Lenin Fonseca en el periodo septiembre 2013-septiembre 2016. Tesis de grado para la especialidad de neurocirugía. 2018.
3. Sevilla García MA, Mancebo G, Suárez Nieto C. Tumores del ángulo pontocerebeloso, petroclivales y del ápex petroso. Abordajes quirúrgicos, libro virtual de otorrinolaringología, Sociedad Española de Otorrinolaringología y Patología Cérvico Facial, capítulo 24. 2006.
4. Graffeo C, Perry A, Copeland W, Giannini C, Neff B, Driscoll C. Synchronous Tumors of the Cerebellopontine Angle, *World Neurosurg*. 2017;98:632-643. Doi: <http://dx.doi.org/10.1016/j.wneu.2016.11.002>
5. Garrido Blázquez M, Montesinos Sánchez-Girón O, Oquillas Izquierdo D, Sibaja Castro C, Oliva Fonte C, García Granda B. Diagnóstico de las lesiones del ángulo pontocerebeloso, presentación electrónica Sociedad Española de Radiología Médica (SERAM). 2019.
6. Hernández Valencia G, Saynes Marín FJ, Mendizábal Guerra R. Enfermedad tumoral del ángulo pontocerebeloso. Casuística y tratamiento conjunto otorrinolaringológico y neuroquirúrgico, *AN ORL MEX*. 2006;51(3).
7. Splittgerber R. Snell. Neuroanatomía clínica. Edición 8. 2019.
8. Adams y Víctor. Principios de neurología. Edición 11.
9. Quiñónez Rivas MA, Céspedes Cabaña MF, Ucedo González ÓM. Neurinoma del acústico, reporte de caso. *Discov. med*. 2019;3(2):75-80
10. Zhang Y, Yu F, Zhao Z, Men X, Shi W. Surgical Treatment of Secondary Trigeminal Neuralgia Induced by Cerebellopontine Angle Tumors: A Single-Center Experience, *World Neurosurg*. 2020;141:e508-e513. Doi: <https://doi.org/10.1016/j.wneu.2020.05.226>
11. Arias González X, Gómez Caravaca M. COLESTEATOMA. *Revista Médica de Costa Rica y Centroamérica*. 2009;LXVI (588):135-139.
12. Reyes Botero GA. Gliomas in adults: diagnostic and therapeutical approach, *Acta Neurol Colomb* 2008;25:34-41.
13. Sánchez Monterrey IA, Sarmiento Portal Y, Basabe Guerra R, de Paula Paredes AL, Vara Cuesta OL, Crespo Campos A. Papiloma de los plexos coroideos. *Rev Cubana*. 2012;84(1).
14. Rodríguez-Mena R, Barbella-Aponte RA, Gallego-Sánchez JM, Barcia-Mariño C. Meduloblastomas del adulto: serie quirúrgica de 11 casos. *Neurocirugía*. 2011;22:488-497.
15. Sepúlveda V, Bravo-Grau S, Waissbluth S. Tumor del saco endolinfático: imágenes de un caso. *Rev. Otorrinolaringol. Cir. Cabeza Cuello*. 2021;81:243-245.
16. Venegas E, Concepción B., Martín T, Soto A. Guía práctica del manejo y tratamiento de los craneofaringiomas y otras lesiones paraselares. Elsevier, 2015;62(1):e1-e13
17. Salgado Salgado G, Marín Muentes D, Espinosa Peralta KE, Ramírez Arias JL. Paragangliomas: Métodos de imagen y correlación histopatológica. *Rev. Otorrinolaringol. Cir. Cabeza Cuello*. 2021;81:243-245.
18. Nadalich DH, Gemetro JF, VanascoVA, Nunes RS, Cotas Acosta CE, Gorostiaga C. Lipoma intracraneal: presentación de un caso. *Rev. Argent. Neuroc*. 2005;19:134.
19. Gelabert-González M, Castro Bouzas D, Serramito-García R, Frieiro Dantas C, Aran Echabe E. Linfomas primarios del sistema nervioso central. *Rev Elsevier*. 2013;28(5):283-293.