



## Dermatomiositis juvenil en la práctica clínica

### Juvenile dermatomyositis in clinical practice



<sup>1</sup> **Karol Johanna Rojas Mendoza**

Investigadora independiente. San José, Costa Rica

<https://orcid.org/0000-0003-4032-2605>

<sup>2</sup> **Ioanna Isabel Yglesias Dimadi**

Investigadora independiente. San José, Costa Rica

<https://orcid.org/0000-0001-7490-1141>

<sup>3</sup> **Vivian Idannia Hernández Chavarría**

Investigadora independiente. San José, Costa Rica

<https://orcid.org/0000-0001-9119-2922>

Recibido  
10/01/2023

Corregido  
14/04/2023

Aceptado  
20/03/2023

#### RESUMEN

La siguiente revisión bibliográfica brinda un acercamiento general a la patología de dermatomiositis juvenil desde una visión dermatológica y reumatológica. La dermatomiositis juvenil (DMJ) es una enfermedad autoinmune sistémica caracterizada por miositis de músculos proximales junto con lesiones cutáneas características. Es una patología con aparición temprana en la infancia y predilección por el sexo femenino. Su aparición se ha relacionado con factores genéticos y ambientales específicos. A pesar de ser la piel y el tejido muscular los más afectados, también se puede presentar afectación pulmonar, cardiovascular y gastrointestinal. Actualmente, el diagnóstico se realiza por medio de la clínica, la resonancia magnética (RMN) y la búsqueda de autoanticuerpos específicos. La calcinosis representa una de las complicaciones más frecuentes y graves de la DMJ, con alta morbimortalidad. El tratamiento general de la DMJ se centra en el inicio temprano de corticoesteroides a altas dosis; así como la integración de fármacos modificadores de la enfermedad en casos más severos. El pronóstico actual de la enfermedad representa una disminución importante en la mortalidad desde el inicio de la era de los corticoesteroides.

**PALABRAS CLAVE:** dermatomiositis; juvenil; miopatías inflamatorias.

#### ABSTRACT

The following review offers a general approach from the dermatologic and rheumatologic point of view to the Juvenile Dermatomyositis disease (DMJ). DMJ is a systemic autoimmune disease, characterized by myositis of proximal muscles along with characteristic skin lesions. It usually appears at a very young age and affects more females than males. Its etiology has been associated with specific genetic and environmental factors. Besides skin and lungs, other



affected organs include lungs, heart and vessels, and gastrointestinal tract. Currently, diagnosis is based on clinical manifestations, magnetic resonance and specific autoantibodies. Calcinosis is one of the most frequent and devastating complications of the disease. Treatment focuses on prompt start of corticosteroids at high doses. Disease-modifying drugs are used along with corticosteroids in more severe cases. Nowadays, prognosis of DMJ shows a decline in mortality since the establishment of the corticosteroid era.

**KEY WORDS:** dermatomyositis; juvenile; inflammatory myopathies.

<sup>1</sup> Médica general, graduada de Universidad de Costa Rica (UCR). Correo electrónico: karol\_rm\_26@hotmail.com

<sup>2</sup> Médica general, graduada de Universidad de Costa Rica (UCR). Correo electrónico: ioanna.yglesias@gmail.com

<sup>3</sup> Médica general, graduada de Universidad de Costa Rica (UCR). Correo electrónico: viviedic19@hotmail.com

## INTRODUCCIÓN

La dermatomiositis juvenil (DMJ) es una enfermedad autoinmune sistémica caracterizada por una miositis inflamatoria simétrica que afecta predominantemente a los músculos proximales con lesiones cutáneas características (1). La DMJ es la miopatía inflamatoria idiopática más frecuente de la infancia y representa aproximadamente el 85% de los casos. La DMJ tiene una incidencia anual que oscila entre dos y cuatro casos por millón por año (2). A pesar de ser una patología causante de importante morbimortalidad en la población joven y con gran impacto en su futura funcionalidad; su diagnóstico suele ser tardío; postergándose una ventana de tiempo primordial para instaurar tratamiento y prevenir futuras complicaciones. Por esta razón, el objetivo de esta revisión es brindar al lector una visión general de la enfermedad y dotarlo de herramientas para realizar un diagnóstico clínico y bioquímico oportuno; así como brindar perlas de conocimiento sobre el tratamiento inicial.

## MÉTODO

Este trabajo corresponde a una revisión bibliográfica descriptiva, se consultaron fuentes de las bases de datos disponibles en la plataforma del Sistema

de Bibliotecas, Documentación e Información (SIBDI) de la Universidad de Costa Rica (Clinical Key, ScienceDirect, Cochrane, EBSCOHost, Scopus, Springer, Willey, Embasse) y la base de datos de uso libre, PubMed. Criterios de inclusión: se utilizaron los artículos del 2017 al 2022, en inglés y español, tipo revisiones bibliográficas, artículos originales, revisiones sistemáticas o metaanálisis, que incluyeran alguna de las palabras clave o key words: "Dermatomiositis juvenil", "miopatías inflamatorias idiopáticas" y "miopatías autoinmunes", así como sus equivalentes en inglés. Criterios de exclusión: artículos publicados antes del 2017, en idiomas diferentes al inglés o español e investigaciones con conflictos de intereses.

## EPIDEMIOLOGÍA

La enfermedad tiene un pico de aparición entre los 5.7-6.9 años, pero hasta el 25% de los pacientes se presentan con síntomas antes de los 4 años. Las mujeres se ven afectadas con más frecuencia que los hombres, con una relación de 2.3 a 1 (3).

## ETIOLOGÍA Y FISIOPATOLOGÍA

Se desconoce la causa exacta de la DMJ, pero han surgido varias teorías a lo largo de

los años. Los estudios apuntan hacia una predilección genética por la enfermedad con marcadores genéticos específicos como HLA-D3. La predisposición a la DMJ puede verse exacerbada por factores ambientales como vacunas, exposición solar y medicamentos, así como por agentes infecciosos como el virus coxsackie, el virus de la influenza, el parvovirus, el enterovirus, el virus de la hepatitis B, el estreptococo del grupo A, el toxoplasma y la borrelia. Ya sea genéticamente destinado o provocado por un proceso ambiental o infeccioso, se desencadena una cascada inflamatoria inmunomediada, que lleva a una vasculopatía sistémica que afecta a las células endoteliales en la mayoría de los tejidos del paciente. Al principio del curso de la enfermedad, las citoquinas y los interferones causan una vasculitis de vasos pequeños. Sin embargo, con el tiempo, los productos inflamatorios ocluyen los vasos, lo que provoca la destrucción de los capilares y la necrosis del tejido circundante (4). La inflamación de los tejidos ocurre en todo el cuerpo, pero es más notable en el músculo esquelético y la piel, lo que da las características clínicas distintivas de debilidad proximal y erupciones características. Los músculos grandes de la cadera y el hombro se ven afectados con un patrón simétrico, con una fuerza típicamente conservada en los músculos distales más pequeños de las manos y los pies (4).

## MANIFESTACIÓN CLÍNICA

### Lesiones de la piel

El exantema en heliotropo, las pápulas de Gottron y el signo de Gottron son patognomónicos y tienden a asociarse con la actividad de la enfermedad, aunque el signo de Gottron puede persistir después de

alcanzar la remisión. El eritema en mariposa que se extiende por las mejillas a ambos lados de la raíz de la nariz y, a menudo, por toda la cara es con frecuencia un síntoma dermatológico inicial de la DMJ. La poiquilodermia es una mezcla de pigmentación, despigmentación, dilatación de los vasos capilares y atrofia de la piel en la misma zona, lo que indica una enfermedad crónica. La úlcera de socavamiento es una lesión ulcerativa posiblemente asociada a vasculitis que se expande desde la dermis hacia los tejidos subcutáneos. Otros síntomas dermatológicos incluyen el signo de la V, el signo de la funda y el signo del chal; estos son eritema de color púrpura rojizo oscuro en la parte superior del tórax, glúteos hacia la parte externa del muslo y hombros bilaterales, respectivamente (1).

### Miopatía

La debilidad muscular simétrica, predominantemente proximal, es un signo importante de DMJ. La discapacidad funcional varía de leve a grave. La afectación de los músculos de la laringofaringe provoca disfagia, aspiración y disfonía. La debilidad a menudo progresa de forma gradual e insidiosa. Los reflejos tendinosos profundos se conservan a pesar de la aparente atrofia muscular (1).

### Compromiso de otros órganos

**Afectación pulmonar:** Puede presentarse como disfonía, disnea de esfuerzo, prueba de función pulmonar (PFT) anormal, disnea de reposo, enfermedad pulmonar intersticial (EPI) y neumotórax. La afectación pulmonar se asocia con un mal pronóstico. Las complicaciones pulmonares fatales en pacientes con DMJ son menos comunes que

la IIM de inicio en adultos. Se recomienda la monitorización a largo plazo de EPI mediante radiografía de tórax, tomografía computarizada de alta resolución (HRCT) y PFT. Se ha informado una reducción de la función pulmonar en más de la mitad de los casos de DMJ. La PFT puede mostrar defectos restrictivos u obstructivos (3).

**Compromiso cardiovascular:** Se ha informado raramente compromiso cardíaco grave en pacientes con DMJ. Se han notificado tasas elevadas de hipertensión y dislipidemia y una mayor prevalencia de enfermedad cardíaca subclínica que en la dermatomiositis del adulto en pacientes con DMJ, especialmente disfunción diastólica del ventrículo izquierdo. También se ha descrito pericarditis en 12 a 15% de los pacientes con JDM durante el curso de la enfermedad. La disfunción sistólica y diastólica puede relacionarse con la actividad de la enfermedad de la piel 1 año después del inicio de la DMJ (3).

**Compromiso del tracto gastrointestinal:** es una complicación preocupante con pronóstico severo, ocurre en el 18-44% de los casos de DMJ. Incluye disfagia, reflujo gastrointestinal, dismotilidad intestinal, dolor abdominal, estreñimiento o náuseas, vaciamiento gástrico retardado y gastroparesia, vasculitis de estómago, ulceración, hemorragia, perforación y otras características del hígado, intestino delgado, colon y recto. Los pacientes más jóvenes pueden presentar ronquera, incapacidad para tragar el bolo alimenticio, tos al comer, síntomas de reflujo y laringitis. La vasculitis y los trombos oclusivos en los vasos del tracto gastrointestinal juegan un papel importante en la patogenia y pueden conducir a una enteropatía aguda en pacientes con DMJ. El dolor abdominal

persistente, las úlceras isquémicas y la perforación pueden ser signos de manifestaciones potencialmente mortales de la DMJ que justifican una investigación exhaustiva (3).

## DIAGNÓSTICO

Los criterios originales de Peter y Bohan de 1975 para el diagnóstico de DM incluían biopsia muscular y electromiografía (EMG) además de la debilidad muscular proximal clínicamente observada, cambios en la piel y enzimas musculares elevadas, pero no incluyen métodos de diagnóstico modernos. La “Guía para el diagnóstico en el proyecto de investigación de enfermedades crónicas pediátricas especificadas” recientemente establecida se ha desarrollado mediante la modificación de los criterios anteriores, que incluyen RMN y autoanticuerpos específicos de miositis (MSA) en lugar de electromiografía y anticuerpos anti-Jo-1, respectivamente (1). Si se necesita una biopsia, un músculo que esté leve o moderadamente afectado puede ayudar a solidificar el diagnóstico en el contexto adecuado con datos de respaldo. Un músculo profundamente débil sólo puede mostrar fibrosis y cambios inflamatorios crónicos sin la arquitectura que se observa en la DMJ. La biopsia muscular típica demuestra un infiltrado de células mononucleares perivasculares, necrosis de miofibras y atrofia de los miocitos perifasciculares. Los infiltrados consisten principalmente en células B, células T auxiliares CD4 y macrófagos (4).

### Criterios diagnósticos

En la **tabla 1** se exponen los Criterios diagnósticos para dermatomiositis juvenil según Kobayashi.

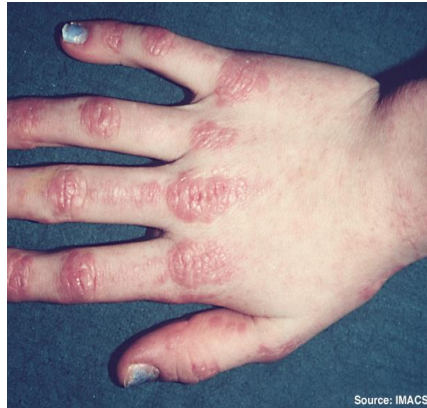## Diagnósticos diferenciales

El diagnóstico de DMJ suele ser difícil en casos sin erupciones características o síntomas típicos como debilidad muscular de los músculos proximales y dolor muscular. La medición de MSA, la electromiografía y la biopsia muscular

pueden ser útiles en tales casos (1). El diagnóstico diferencial incluye distrofia muscular, miopatía metabólica, infecciones virales y otras enfermedades reumatológicas como lupus eritematoso sistémico, enfermedad mixta del tejido conectivo, entre otras (6).

<b>Tabla 1. Criterios diagnósticos para dermatomiositis juvenil según Kobayashi</b>	
<b>Guía</b>	<b>Criterio</b>
1) Síntomas dermatológicos	a. Erupción en heliotropo: eritema edematoso púrpura rojizo en los párpados, unilateral o bilateral b. Signos de Gottron: Máculas eritematosas o violáceas en la superficie extensora de las articulaciones de los dedos con hiperqueratosis y dermatotrofia c. Eritema de las superficies extensoras de las articulaciones del codo, rodilla, etc. d. Hallazgos de biopsia de piel compatibles con dermatomiositis
2) Síntomas musculares	Debilidad muscular de los músculos proximales de las extremidades superiores o inferiores
3) Imágenes	Hallazgos que indican miositis con MRI: Alta intensidad en T2 ponderado/grasa RMI de supresión e intensidad normal en RMI potenciada en T1
4) Examen bioquímico	Nivel sérico elevado de enzimas musculares (creatina quinasa o aldolasa)
5) Examen inmunológico	Resultado positivo para autoanticuerpos específicos de miositis
6) Examen patológico	Hallazgos patológicos que indican miositis con biopsia muscular (degeneración de fibras musculares e infiltración celular)
<b>Criterio diagnóstico</b>	
<p><b>a. DMJ clásica:</b> la presencia de 1 o más elementos de 1) síntomas dermatológicos (a) a (c), 2) síntoma muscular y 2 o más elementos de 3) a 6) durante el seguimiento.</p> <p><b>b. DMHJ:</b> La presencia de 1 o más síntomas dermatológicos clásicos (a) a (c), y 1 o más hallazgos que indican miositis 3) a 6) sin debilidad muscular clínica.</p> <p><b>c. DMAJ:</b> La presencia de 1 o más elementos de los síntomas dermatológicos clásicos (a) a (c) sin ninguna evidencia de miositis 2) a 6).</p> <p><b>d. JPM:</b> La presencia de 3 o más elementos de 2) a 6) sin síntomas dermatológicos 1).</p>	
<p><b>Abreviaturas.</b> RMI, imagen de resonancia magnética; <b>DMJ</b>, dermatomiositis juvenil; <b>DMHJ</b>, dermatomiositis hipomiopática juvenil; <b>DMAJ</b>, dermatomiositis amiopática juvenil; <b>JPM</b>, polimiositis juvenil</p> <p><b>Fuente.</b> Kobayashi I, Akioka S, Kobayashi N, Iwata N, Takezaki S, Nakaseko H, et al. Clinical practice guidance for juvenile dermatomyositis (JDM) 2018-Update. Mod Rheumatol (1).</p>	

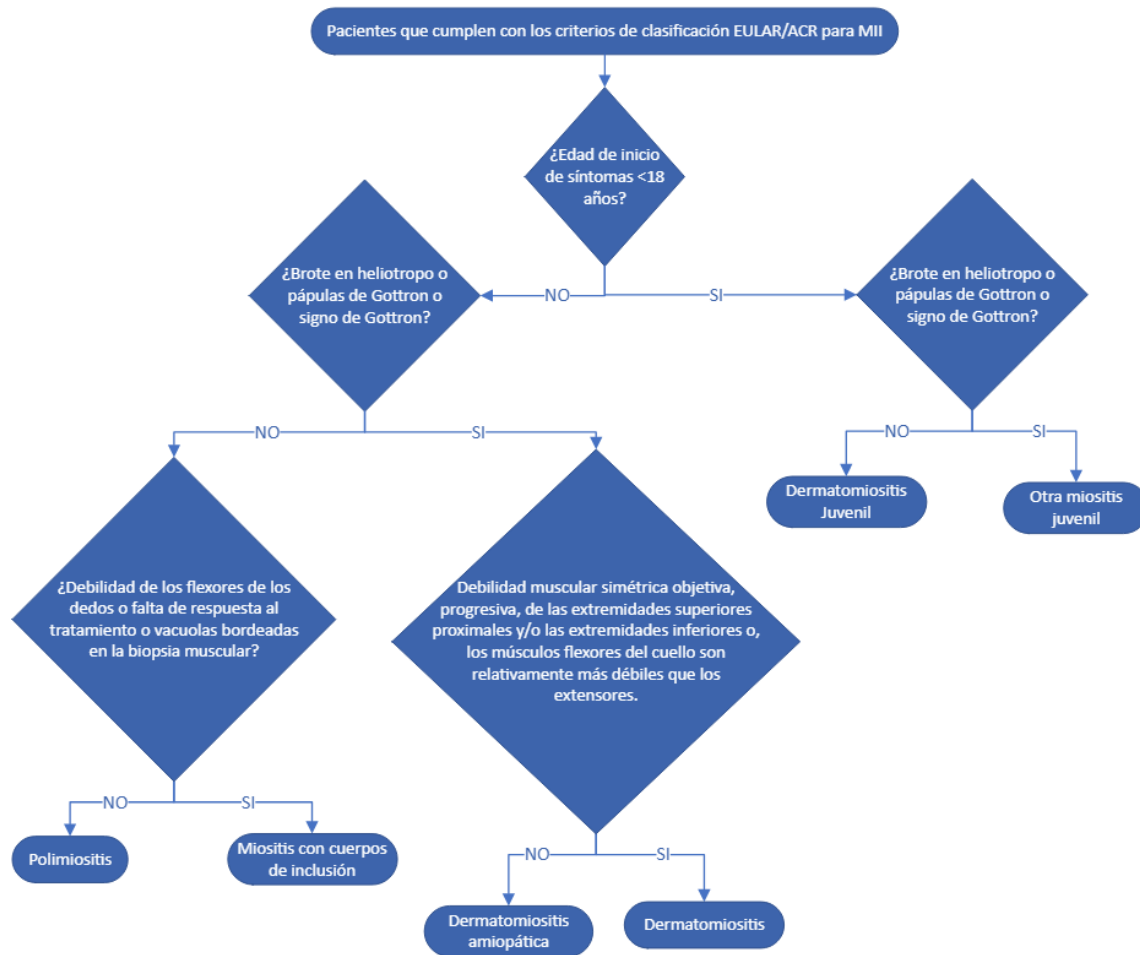
**Figura 1.** Fotografía de pápulas de Gottron



**Nota.** Pápulas eritematosas que recubren las articulaciones metacarpianas e interfalángicas en paciente con dermatomiositis juvenil (5).

**Fuente.** Dugan E, Huber A, Miller F, Rider L. File:Dermatomyositis2.jpg. Wikimedia Commons. 2020

**Figura 1.** Subgrupos de miopatías inflamatorias idiopáticas según criterios de clasificación de EULAR/ACR 2017



**Fuente.** Elaboración propia del autor.

## FENOTIPOS CLÍNICOS A PARTIR DE ANTICUERPOS

El término de dermatomiositis juvenil se ha utilizado para incluir todas las miositis de inicio juvenil, por lo que dentro de este grupo se albergan distintas patologías que difieren en cuanto a su cronicidad, afectación de órganos y pronóstico. Estudios recientes han demostrado que hasta el 60-95% de los pacientes pueden presentar anticuerpos positivos, y su identificación puede ayudar en la clasificación fenotípica (8).

### 1. Dermatomiositis clásica

En esta forma de la enfermedad, los pacientes presentan afectación importante de la piel y tejido muscular; con afectación mínima o nula de otros órganos. El anticuerpo clásicamente asociado con esta patología es el Anti-Mi2, sin embargo, éste solo se encuentra en el 4-10% de los pacientes afectados. Los pacientes normalmente responden bien a la terapia convencional y tienen buen pronóstico (8).

**1.1 Fenotipo anti-NXP2:** estos anticuerpos se correlacionan con debilidad muscular severa, contracturas articulares, vasculitis intestinal y poliartritis. Así mismo, estos pacientes presentan riesgo aumentado de sangrado gastrointestinal, úlceras y disfagia. La complicación de calcinosis se observa con mayor frecuencia en estos pacientes (8,9).

**1.2 Fenotipo anti-TIFy:** este subgrupo de pacientes se caracteriza por afectación cutánea más severa, incluyendo lesiones eritematosas extensas y fotosensibilidad marcada. También, suelen presentar cambios vasculares periungueales, lipodistrofia y ulceración de la piel. A pesar de la afectación cutánea más severa en este

grupo, la afectación muscular es menor (8,9).

Un tercer subgrupo de pacientes dentro del fenotipo de la dermatomiositis clásica incluye a aquellos con autoanticuerpo Anti-MDA5. En estos pacientes se tiene afectación clínica e histológica leve de la piel y el músculo; sin embargo, presentan un riesgo elevado de desarrollar enfermedad pulmonar intersticial, ulceración y artritis (8).

### 2. Dermatomiositis amiopática juvenil

Este fenotipo de la enfermedad incluye a aquellos casos que carecen de evidencia clínica, enzimática e histológica de afectación muscular. Este grupo comprende la dermatomiositis amiopática juvenil (DMAJ) y la dermatomiositis hipomiopática juvenil (DMHJ). Esta última tiene la particularidad de carecer de debilidad muscular clínica, sin embargo, si hay presencia de miositis en exámenes de laboratorio, electrofisiológicos y/o radiológicos (1). El Anti-MDA5 es el anticuerpo que más se ha relacionado con esta forma de la enfermedad (8).

Recientemente se ha descrito a un grupo de pacientes con positividad por el anticuerpo Anti-SAE. Este subgrupo corresponde a tan solo el 6-8% de población pediátrica con DMJ; y se caracterizan por presentar enfermedad cutánea severa con miopatía mínima (10).

Otros fenotipos para la enfermedad se han descrito, sin embargo, se observan con menor frecuencia en la población pediátrica y no serán ampliados en este escrito.

## CALCINOSIS

La calcinosis es una de las complicaciones más graves de la DMJ observada

aproximadamente en el 40% de los pacientes con DMJ, se define como el depósito intracelular de sales de calcio insolubles en los tejidos afectados, incluida la piel, el tejido subcutáneo, la fascia, los tendones y los músculos (11).

La calcinosis es más común en pacientes pediátricos que en pacientes adultos con dermatomiositis; y tiende a aparecer antes en la población pediátrica con DMJ que en niños con otras patologías reumáticas o que en adultos con DM (12). Se ha clasificado en cinco subgrupos: distrófico, metastásico, idiopático, iatrogénico y calcifiláctico. La calcificación distrófica ocurre en el contexto de niveles séricos normales de calcio y fosfato y se identifica como el tipo más común en la dermatomiositis (11).

Las lesiones calcinóticas de la DMJ tienden a ocurrir en los sitios de presión y/o traumatismos localizados, especialmente extremidades y el tronco, como los codos, los antebrazos, las rodillas, las articulaciones metacarpofalángicas e interfalángicas y las nalgas, pero pueden ocurrir en cualquier parte del cuerpo. Esta complicación puede también aparecer en sitios previamente afectados por la misma DMJ, llevando a calcificación muscular. La forma distrófica usualmente se presenta como pequeños nódulos, pápulas o depósitos subcutáneos, que limitan posteriormente el movimiento articular (11,12).

Actualmente se considera que la calcinosis no tiene cura, sin embargo, se han estudiado múltiples estrategias para lograr su control; tales como bloqueadores de los canales de calcio, probenecid, colchicina, productos biológicos, bisfosfonatos e intervenciones (11). Aunque los informes de casos y series de casos han sugerido la eficacia del diltiazem, el hidróxido de aluminio, la talidomida, probenecid, inyección

intralesional de corticoides, bisfosfonatos, infliximab y abatacept, no existe un tratamiento definitivo para la calcinosis grave. El tratamiento quirúrgico suele ser necesario, pero no debe realizarse cuando la enfermedad está activa (1).

## **OTRAS COMPLICACIONES SEVERAS: SÍNDROME DE ACTIVACIÓN MACROFÁGICA**

El síndrome de activación macrofágica (SAM), se origina por un defecto de la actividad o actividad citotóxica descontrolada de los linfocitos T CD8+ y/o linfocitos NK, secundario a terapias inmunosupresoras o a una disfunción inmune. Este síndrome se puede presentar como una comorbilidad de las patologías reumáticas, por su misma desregulación inmunológica; y se han descrito casos activados por la DMJ. El SAM se presenta clínicamente con fiebre incoercible, hepatoesplenomegalia, linfadenopatías, hemorragias y afectación del SNC. Esta complicación es potencialmente mortal, por lo que requiere un diagnóstico pronto y oportuno (13).

## **TRATAMIENTO**

Todos los pacientes con sospecha de DMJ deben ser derivados a reumatólogos pediátricos. Se recomienda una terapia temprana y agresiva para reducir la inflamación, porque la actividad prolongada de la enfermedad se asocia con una mayor morbilidad, como la calcinosis. En el momento del diagnóstico de DMJ, todos los pacientes deben ser examinados para detectar complicaciones de la EPI mediante una tomografía computarizada de alta resolución (HRCT, por sus siglas en inglés) del tórax. Los pacientes con disfagia, disnea, úlcera cutánea, edema generalizado o



hemorragia digestiva se clasifican como casos graves o fulminantes. El resto de los casos se clasifican como leves/moderados (1). Otras recomendaciones generales en cuanto al tratamiento de DMJ incluyen la aplicación de protector solar y la inclusión del paciente en un plan de fisioterapia y ejercicio monitorizado (14).

### **Corticoesteroides**

La terapia con corticosteroides (GC) ha reducido la mortalidad de la DMJ y sigue siendo un pilar del tratamiento; sin embargo, la dosis, ruta de administración y duración de la terapia aún continúa en debate. Actualmente, los estudios sugieren una dosis pediátrica inicial de prednisona de 2 mg/kg/día; aunque también se podría optar por una dosis menor de 0.5-1.5 mg/kg/día. Se ha propuesto superioridad la vía intravenosa debido a que la menor absorción por vía oral secundario a la vasculopatía intestinal. Por esto, en casos moderados y severos se recomienda iniciar con altas dosis de metilprednisolona intravenosa (30 mg/kg/día) por tres a cuatro días. La duración de la terapia depende de la respuesta al tratamiento, normalmente va de 4-24 meses hasta lograr la remisión (3,14).

### **Drogas modificadoras de enfermedad convencionales**

Dentro de este grupo de fármacos, el metotrexato (MTX) se ha convertido en tratamiento de primera línea para la DMJ. El tratamiento temprano y agresivo con dosis altas de GC en combinación con MTX u otros inmunosupresores puede reducir la calcinosis, y se recomienda especialmente para casos graves/fulminantes y casos con enfermedad pulmonar intersticial (EPI). Se

ha observado que el MTX presenta un efecto aditivo y/o ahorrador de esteroides y se recomiendan incluso en casos leves, dentro de la inducción, para minimizar los efectos adversos de la terapia con GC a largo plazo, como retraso del crecimiento, obesidad, osteoporosis y cataratas. (1,9, Wum, Bellutti) En cuanto a la hidroxicloroquina, su uso se limita a casos de DMJ con predominio de afectación cutánea. La ciclofosfamida demostró ser efectiva en DMJ refractaria y paciente con mayor afectación a otros órganos (3).

### **Inmunoglobulina intravenosa**

La inmunoglobulina intravenosa (IVIG) es un fármaco de segunda línea en la DMJ, reservada para casos refractarios a los GC y MTX, con predominio de enfermedad cutánea. El esquema más aceptado es de 1-2 g/kg (máximo 70 g) aplicado mensualmente (3).

### **Agentes biológicos**

Rituximab, un anticuerpo monoclonal dirigido contra el CD20+ de los linfocitos B, es el agente biológico más estudiado y aceptado para el uso en la DMJ. Se ha reportado que su uso mejora significativamente la actividad de la enfermedad de la piel, especialmente las ulceraciones cutáneas, la eritrodermia, la erupción en heliotropo y el signo/pápulas de Gottron. Actualmente, su uso se recomienda (2,3).

Los agentes dirigidos contra el factor de necrosis tumoral (anti-TNF) se ha estudiado en menor profundidad para su uso en DMJ. Dentro de esta familia de medicamentos, infliximab y adalimumab han mostrado mejoría tanto de las lesiones cutáneas como de la debilidad muscular. Otros agentes,

como etanercept, no han demostrado ser beneficiosos para el tratamiento de la DMJ (3).

Una vez se obtiene mejoría con la terapia de inducción, la dosis de GC se reduce gradualmente. Se considera la retirada del MTX y otros fármacos inmunosupresores en pacientes que se han mantenido en remisión libre de esteroides durante al menos 1 año (1).

Los subgrupos de pacientes con fenotipo Anti-NXP2 y Anti-TIF1-γ presentan tendencia a la resistencia ante las terapias convencionales y requieren un tratamiento más agresivo desde el inicio (8).

## PRONÓSTICO

El pronóstico de los pacientes con dermatomiositis juvenil ha cambiado de manera importante en la era de corticosteroides; disminuyéndose la mortalidad de un 30% a un 10% desde su introducción. Actualmente la mortalidad a nivel mundial se reporta en un 5-8%. Factores que juegan un papel determinante en la mortalidad son la presencia de anticuerpos contra la aminoacil-tARN sintetasa, mayor severidad de la enfermedad al diagnóstico, mayor pérdida de peso durante el curso de la enfermedad y retraso en el diagnóstico (15).

El cuarenta por ciento de los pacientes siguió un curso monofásico, mientras que se observó un curso polifásico en el 60%. Sin embargo, la mayoría de los pacientes con DMJ logran finalmente una remisión sin fármacos. Las principales secuelas de la DMJ incluyen atrofia muscular que a menudo acompaña a contractura articular, calcinosis subcutánea y deterioro funcional relacionado (1).

## CONCLUSIONES

La dermatomiositis juvenil es una patología autoinmune caracterizada por inflamación y destrucción muscular con lesiones cutáneas acompañantes; con mayor afectación del sexo femenino y con predilección por pacientes con predisposición genética y exposición a factores ambientales específicos. A pesar de los avances en el diagnóstico y tipificación por medio de anticuerpos específicos, la variabilidad fenotípica y de manifestaciones clínicas provoca que el diagnóstico sea tardío; perdiéndose una ventana de oportunidad para tratamiento temprano y agresivo en aras de disminuir la morbimortalidad y complicaciones de la enfermedad. Los corticosteroides continúan siendo la primera línea de tratamiento, con respaldo cada vez mayor de iniciar con dosis altas por vía intravenosa. El metotrexate es un fármaco modificador de enfermedad que se ha convertido, en combinación con los corticosteroides, en primera línea para casos graves y fulminantes. Finalmente, la calcinosis, es una de las complicaciones más severas de la DMJ, con mayor incidencia en la población pediátrica; la cual no tiene cura, pero se puede prevenir y controlar con un diagnóstico temprano, así como un tratamiento agresivo y oportuno de la enfermedad.

## REFERENCIAS

1. Kobayashi I, Akioka S, Kobayashi N, Iwata N, Takezaki S, Nakaseko H, et al. Clinical practice guidance for juvenile dermatomyositis (JDM) 2018-Update. *Mod Rheumatol*. 2020 Mayo 3;30(3):411–23.
2. Hutchinson C, Feldman B. Juvenile dermatomyositis and polymyositis: Epidemiology, pathogenesis, and clinical manifestations. In: Li S, Patterson M, editors. *UpToDate*; 2021.
3. Wu JQ, Lu MP, Reed AM. Juvenile dermatomyositis: advances in clinical

- presentation, myositis-specific antibodies and treatment. *World Journal of Pediatrics*. 2020 Febrero 26;16(1):31–43.
4. Swafford C, Roach ES. Juvenile Dermatomyositis and the Inflammatory Myopathies. *Semin Neurol*. 2020 Junio 6;40(03):342–8.
  5. Dugan E, Huber A, Miller F, Rider L. File:Dermatomyositis2.jpg. Wikimedia Commons. 2020.
  6. Hutchinson C, Feldman B. Juvenile dermatomyositis and other idiopathic inflammatory myopathies. In: Li S, Patterson M, TePas E, editors. *UpToDate*; 2022.
  7. Leclair V, Lundberg IE. New Myositis Classification Criteria—What We Have Learned Since Bohan and Peter. *Curr Rheumatol Rep*. 2018 Abril 17;20(4):18.
  8. Li D, Tansley SL. Juvenile Dermatomyositis—Clinical Phenotypes. *Curr Rheumatol Rep*. 2019 Diciembre 11;21(12):74.
  9. Kwiatkowska D, Reich A. The Significance of Autoantibodies in Juvenile Dermatomyositis. *Biomed Res Int*. 2021 Noviembre 19;2021:1–6.
  10. DeWane ME, Waldman R, Lu J. Dermatomyositis: Clinical features and pathogenesis. *J Am Acad Dermatol*. 2020 Febrero;82(2):267–81.
  11. Kul Cinar O, Papadopoulou C, Pilkington CA. Treatment of Calcinosis in Juvenile Dermatomyositis. *Curr Rheumatol Rep*. 2021 Febrero 8;23(2):13.
  12. Elahmar H, Feldman BM, Johnson SR. Management of Calcinosis Cutis in Rheumatic Diseases. *J Rheumatol*. 2022 Septiembre;49(9):980–9.
  13. Poddighe D, Dauyey K. Macrophage activation syndrome in juvenile dermatomyositis: a systematic review. *Rheumatol Int*. 2020 Mayo 16;40(5):695–702.
  14. Bellutti Enders F, Bader-Meunier B, Baildam E, Constantin T, Dolezalova P, Feldman BM, et al. Consensus-based recommendations for the management of juvenile dermatomyositis. *Ann Rheum Dis*. 2017 Febrero;76(2):329–40.
  15. McCann LJ, Livermore P, Wilkinson MGL, Wedderburn LR. Juvenile dermatomyositis. Where are we now? Vol. 40, *Clinical and Experimental Rheumatology*. 2022.