



## Apendicitis del muñón, pronto diagnóstico en el servicio de emergencias

Stump appendicitis, early diagnosis in the emergency services



Recibido  
14/11/2022

Corregido  
16/02/2023

Aceptado  
20/03/2023

<sup>1</sup> Dra. Sara Cesare Pérez

Área de Salud de Coto Brus. Puntarenas, Costa Rica

 <https://orcid.org/0000-0002-3560-6964>

### RESUMEN

El apéndice del muñón es el remanente de una apendicectomía inicial, en el cual se corre el riesgo de desarrollar apendicitis del muñón. La apendicectomía por apendicitis es uno de los procedimientos quirúrgicos más comunes realizados en todo el mundo. Asimismo, la apendicitis del muñón es una patología quirúrgica reconocida, pero no se considera de manera habitual cuando se evalúan pacientes con dolor abdominal en el cuadrante inferior derecho, especialmente aquellos con antecedentes de apendectomía.

**PALABRAS CLAVE:** apendicitis del muñón; dolor abdominal; sospecha clínica.

### ABSTRACT

The stump appendix that is the remnant of an initial appendectomy, in which there is a risk of developing stump appendicitis. Appendectomy for appendicitis is one of the most common surgical procedures performed worldwide. Stump appendicitis is a recognized real surgical pathology but is not routinely considered when evaluating patients with right lower quadrant abdominal pain, especially those with a history of appendectomy.

**KEY WORDS:** stump appendicitis; abdominal pain; clinical suspicion.

<sup>1</sup> Médica general, graduada de la Universidad de Iberoamérica (UNIBE). Código médico: [MED13614](#). Correo: [scesare11@gmail.com](mailto:scesare11@gmail.com)

### INTRODUCCIÓN

La apendicitis aguda es una de las causas más comunes de dolor abdominal, y es una de las urgencias quirúrgicas más comunes tratadas por los cirujanos generales.

El personal quirúrgico especializado está bastante habituado a las complicaciones frecuentes tras una apendicectomía, como las infecciones de la herida y abscesos pélvicos.



El desarrollo postoperatorio de la apendicitis del muñón es una entidad extremadamente rara (1). La apendicitis del muñón es una inflamación aguda del muñón apendicular residual, y es una complicación poco conocida que puede producirse tras una apendicectomía abierta o laparoscópica. Se ha registrado que esta entidad se produce desde unas tres semanas hasta un intervalo de veintitrés años después de este procedimiento (2). El hecho de que el diagnóstico de apendicitis del muñón no sea uno de los primeros diferenciales que puede pensar un médico en el servicio de emergencias, la etiología del dolor abdominal en el cuadrante inferior derecho en pacientes con apendicectomía previa crea un retraso en el diagnóstico correcto, esto explica que la tasa de perforación de la apendicitis del muñón se aproxime 70%. El tratamiento definitivo para resolver esta entidad es la reintervención quirúrgica, completando la apendicectomía. Finalmente, se trata de crear conciencia sobre la apendicitis del muñón con todas las complicaciones que conlleva, como la perforación formación de abscesos, y que debe tenerse en cuenta en el diagnóstico diferencial de los pacientes que presentan dolor en la fosa ilíaca derecha tras una apendicectomía.

## MÉTODO

Para la elaboración de esta revisión bibliográfica, se utilizaron 15 artículos seleccionados con los siguientes criterios de inclusión: artículos en los idiomas inglés y español, con fechas de publicación desde el año 2018 hasta el año 2022, considerando el rango de cinco años de actualización de la información como pertinente. Los artículos utilizados proceden de diferentes fuentes digitales entre las que se encuentran PubMed, MEDLINE y Elsevier. Se utilizaron

revisiones con énfasis en las palabras claves relacionados como: “apendicitis del muñón”, “dolor abdominal” y “sospecha clínica”.

## FISIOPATOLOGÍA

El apéndice es una estructura tubular localizada en la pared posteromedial del ciego a 1.7 cm de la válvula ileocecal, donde las tenias del colon convergen en el ciego, con una longitud de 91.2 y 80.3 mm en hombres y mujeres, respectivamente. Esta estructura es un divertículo verdadero, porque sus paredes son conformadas por mucosa, submucosa, muscular longitudinal, circular y serosa (1). Las relaciones anatómicas son el músculo iliopsoas, el plexo lumbar de forma posterior y la pared abdominal de forma anterior. La irrigación del apéndice cecal es gracias a la arteria apendicular; esta arteria es una rama terminal de la arteria ileocólica, que atraviesa la longitud del mesoapéndice para terminar en la punta del órgano (1).

Esta patología se presenta en un paciente que ya fue sometido a una apendicectomía abierta o laparoscópica, y que durante dicho procedimiento se haya cumplido alguno de los siguientes factores: un muñón restante de más de 5 mm de longitud, mala identificación de la base apendicular o de la unión ceco-apendicular que se puede deber a inflamación, una mala exposición del campo quirúrgico o inexperiencia del cirujano.

Además de los factores antes mencionados, la fisiopatología es semejante a la observada en apendicitis aguda, la cual es una obstrucción de lumen apendicular, que puede ser causada por una irrigación deficiente o un proceso obstructivo por un fecalito, esto desencadena una serie de procesos fisiopatológicos que dan origen a la apendicitis aguda. Esta se manifiesta

mediante una distensión luminal con posterior compromiso vascular, causando daño tisular por medio de hipoxia y traslocación bacteriana, culminando así en una perforación de la pared apendicular de no recibir atención médica o quirúrgica (3). La apendicitis se divide en dos subgrupos principales:

- Apendicitis simple (no complicada)
- Apendicitis complicada (apendicitis gangrenosa, flemones o abscesos apendiculares).

Si el diagnóstico de apendicitis simple se pasa por alto, ya sea por escasa capacidad analítica del examinador o que el paciente busque tardíamente atención médica, el apéndice puede necrosarse, llevando a perforación y a peritonitis localizada o generalizada, enfrentándonos ahora con una apendicitis complicada (2).

## ESTUDIOS DIAGNÓSTICOS

Al estudiar un paciente del cual se sospecha de apendicitis de muñón, existen diferentes hallazgos radiológicos que orientan al diagnóstico, tales como: las radiografías son poco útiles para establecer el diagnóstico de apendicitis; sin embargo, los siguientes hallazgos radiográficos han sido asociados con apendicitis aguda: apendicolito en el cuadrante inferior derecho, Íleo localizado en la fosa iliaca derecha, borramiento del psoas, aire libre en algunas ocasiones, y aumento de la densidad en el cuadrante inferior derecho (1).

En los laboratorios se encuentra leucocitosis con desviación a la izquierda. La sensibilidad y especificidad de estas pruebas de laboratorio para el diagnóstico de apendicitis aguda se encuentran reportadas de 57% a 87% para la proteína C reactiva, y de 62% a 75% para la leucocitosis (2,4-6). El ultrasonido abdominal es un

método de estudio operador dependiente; no obstante, es barato e idóneo para el diagnóstico, se puede visualizar remanente tubular emergiendo del ciego localizado en fosa iliaca derecha en el ultrasonido abdominal. En la tomografía con doble medio de contraste, como lo indica la figura 1, se puede observar la apendicitis con los cambios inflamatorios asociados en un muñón remanente de la apendicectomía previa (7-10).

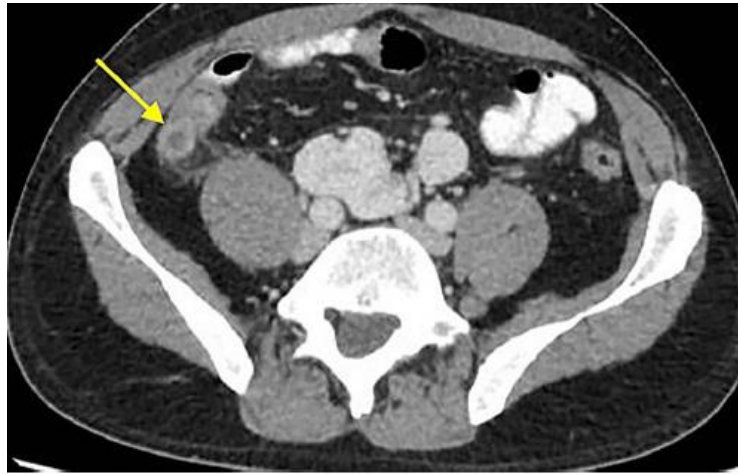La resonancia magnética (RM) es una excelente opción en pacientes con casos especiales, como lo son las embarazadas y niños que tengan hallazgos indefinidos en el ultrasonido. Sin embargo, la RM presenta la limitante del costo y que no tiene una disponibilidad inmediata en la mayoría de los servicios de emergencia, por lo que, actualmente, su uso está limitado a embarazadas y niños (2).

## EPIDEMIOLOGÍA

La bibliografía disponible indica que hay poca información epidemiológica. En los últimos años se ha reportado que su incidencia es de 1 en 50,000 casos, y que puede ocurrir tanto en cirugía abierta como el laparoscópica; sin embargo, se cree que la incidencia puede ser superior a la reportada (11,12).

Se ha identificado que puede ocurrir desde aproximadamente dos semanas, hasta un intervalo de veintitrés años después de la apendicectomía (6,13). La posibilidad de someterse a una apendicectomía es de 23.1% en mujeres y 12% en hombres, respectivamente; mientras que si se habla de la apendicitis de muñón, la probabilidad de sufrirla es de 6.7% y 86%, respectivamente (11).

**Figura 1.** Tomografía axial computarizada de paciente con diagnóstico de apendicitis de muñón



**Fuente:** Casa et al. High-volume center analysis and systematic review of stump appendicitis: solving the pending issue [Figure]. *European Journal of Trauma and Emergency Surgery*, 2021.

## CLÍNICA

La presentación clínica es muy similar a la encontrada en apendicitis clásica, por lo que resulta difícil diferenciar ambas entidades en un contexto clínico (14). Comúnmente, se encuentran los siguientes signos y síntomas: dolor que se origina en epigastrio y que irradia en fosa iliaca derecha, acompañado de náuseas, vómito, fiebre, malestar general e irritación peritoneal al examen físico; si se dispone de laboratorios, se puede documentar leucocitosis y bandas (14,15). Estos datos clínicos de laboratorio se pueden agrupar y obtener un puntaje basado en la presencia o no de algunos de estos hallazgos, y estratificar el riesgo de presentar una apendicitis aguda. Tal como lo indica la tabla 1, esta clasificación se conoce como escala de Alvarado (2). La escala de Alvarado es un sistema de puntuación predictivo simple, no invasivo, repetible, de bajo costo, y es recomendable que todo profesional de la salud esté familiarizado con esta (7).

La interpretación de esta escala se basa en la sumatoria de todos los síntomas. Si estos

resultan con un puntaje 9-10, indica que hay una alta probabilidad de apendicitis; si este valor es de 7-8, es probable apendicitis; 5-6, paciente sugestivo de apendicitis y requerirá más estudios; y menor de 4, una muy baja posibilidad de apendicitis (7).

## MANEJO

La exploración quirúrgica por laparoscopia o abierta fue el tratamiento de elección (11,13).

El procedimiento laparoscópico está contraindicado en pacientes en los que no se deba insuflar la cavidad abdominal, principalmente por condiciones cardiopulmonares. La incidencia de infección del sitio quirúrgico con procedimiento laparoscópico es 50% menor que con cirugía abierta, y la estancia hospitalaria es más corta. Además, el abordaje laparoscópico se asocia con menor dolor postoperatorio (9,16,17).

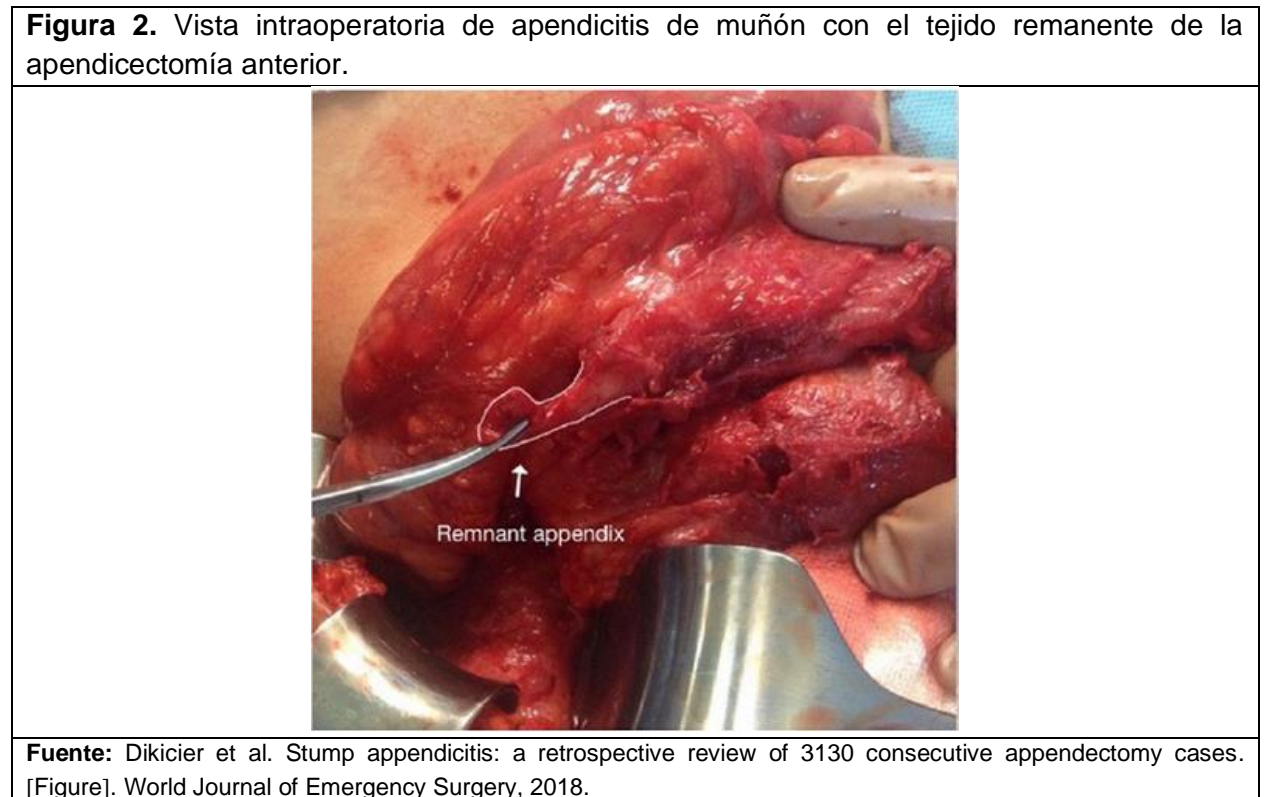
Completar la apendicectomía generalmente es seguro, y es el manejo adecuado si la base del apéndice se puede identificar en el momento del procedimiento, tal como se

observa en la figura 2. En casos de complicaciones que resulten de no diagnosticar a tiempo, como lo son: afectación inflamatoria del ciego, casos con muñón perforado, sospecha de malignidad o diverticulitis, se realizarán procedimientos más invasivos, lo que aumenta la

morbimortalidad, como la hemicolectomía derecha con ileostomía o anastomosis ileocólica primaria (3,9,12,16). El tratamiento conservador con antibióticos, en casos seleccionados, ha demostrado ser eficaz (16).

<b>Tabla 1.</b> Escala de Alvarado	
<b>Síntomas</b>	<b>Puntos</b>
Migración del dolor	1
Anorexia	1
Nausea	1
Dolor en cuadrante inferior derecho	2
Rebote	1
Elevación temperatura mayor 38°C	1
Leucocitosis >10500mm <sup>3</sup>	2
Desviación izquierda de neutrófilos>75%	1

**Fuente:** Casado et al. Evaluación de la escala de Alvarado como herramienta diagnóstica en la apendicitis aguda. [Tabla]. Revista Cubana de Cirugía, 2020.



## DISCUSIÓN

La apendicitis en muñón es una entidad real que no suele considerarse cuando se evalúan pacientes con dolor abdominal en el cuadrante inferior derecho tras una apendicectomía problema subestimado. Puede ocurrir desde unas dos semanas hasta un intervalo de veintitrés años después de la apendicectomía. El caso en estudio presentó cuatro meses y medio después de la apendicectomía. El diagnóstico preoperatorio de la apendicitis del muñón sigue siendo clínico, porque normalmente los pacientes se presentan con signos y síntomas similares a la apendicitis aguda. Los clínicos deben tener un alto índice de sospecha de apendicitis del muñón en pacientes con antecedentes de apendicectomía previa que se presenten con un cuadro de apendicitis aguda (6). La radiografía simple, el ultrasonido y la tomografía axial computarizada pueden desempeñar un papel en su diagnóstico, especialmente en los casos asociados a la formación de abscesos o casos perforados con acumulación de líquido intraperitoneal en el abdomen inferior derecho o en la pelvis. El error quirúrgico comúnmente atribuido a cualquiera de las dos técnicas de método abierto o laparoscópico es la incapacidad en no identificar adecuadamente la base del apéndice, lo que hace que no se extraiga completamente el apéndice durante la operación inicial de apendicectomía. Algunos autores han sugerido la inversión del muñón de forma rutinaria en todos los casos después de la extirpación del apéndice como forma de minimizar la incidencia de la apendicitis del muñón, pero otros creen que esto no es necesario siempre que un muñón apendicular de no más de 3 mm de profundidad. Los diferentes métodos para tratar la apendicitis del muñón incluyen la

reapendicectomía con o sin inversión del muñón, o incluso la hemicolectomía derecha limitada.

Por lo tanto, se ha propuesto que el diagnóstico de la apendicitis del muñón debe tenerse en cuenta en el diagnóstico diferencial de los pacientes que presentan dolor abdominal inferior derecho con antecedentes de apendicectomía.

La discusión corresponde a la forma como los resultados son interpretados por el investigador, tanto a la luz de la hipótesis planteada, como a la de lo que otros autores dicen o han encontrado sobre el tema. Se trata de dilucidar qué significan los resultados y por qué ocurrieron de ese modo las cosas, es el estado general de interpretación de los datos a la luz de la totalidad de la evidencia disponible, incluidas las fuentes de sesgo e imprecisión (validez interna) y la discusión de la validez externa, incluyendo las medidas cuantitativas cuando sea posible.

## CONCLUSIONES

La apendicitis figura como la patología de resolución quirúrgica emergente más común en el mundo. La apendicitis del muñón es estimada una complicación de la apendicectomía, causada por la inflamación del remanente apendicular, después de un intervalo voluble de tiempo de realizada una apendicectomía, teniendo el paciente una clínica de dolor abdominal con predominio en cuadrante inferior derecho. Si el médico tratante no tiene en mente este diagnóstico en los posibles diferenciales, esto puede atrasar su correcto manejo. A nivel mundial, no existen tantos casos reportados debido a una ausencia en la documentación, lo que dificulta una mayor trazabilidad.

En la actualidad, existen herramientas que permiten al personal médico una adecuada identificación de esta entidad clínica, tal es

el caso de la escala de Alvarado, la cual ayuda a determinar la probabilidad de presentar una apendicitis de muñón.

Esta patología continúa siendo una enfermedad poco conocida por el personal médico, esta es una causa infrecuente de dolor abdominal en pacientes apendicectomizados, por lo que se debe guardar una alta sospecha para su diagnóstico precoz y tratamiento oportuno, el cual es realizar una nueva intervención quirúrgica y remover el muñón.

## RECOMENDACIONES

Se recomienda que el personal involucrado en la atención de pacientes con dolor abdominal realice una adecuada historia clínica que permita identificar o sospechar sobre una posible apendicitis del muñón.

Se debe tener en consideración que un paciente apendicectomizado que presenta dolor abdominal con las características previamente descritas, podría presentar un riesgo de apendicitis del muñón.

## REFERENCIAS

- Hernández-Cortez J, de León-Rendón JL, Martínez-Luna S, Guzmán-Ortiz D, Palomeque-López A, Cruz-López N, et al. Cirujano Apendicitis aguda: revisión de la literatura [Internet]. Cirujano General. 2019[citado 2022, Nov 30];41. Disponible en: [www.medigraphic.com/cirujanogeneralwww.medigraphic.org.mx](http://www.medigraphic.com/cirujanogeneralwww.medigraphic.org.mx)
- Garro Urbina V, Rojas Vázquez S, Thuel Gutiérrez M. Diagnóstico, evaluación y tratamiento de la apendicitis aguda en el servicio de emergencias. Revista Médica Sinergia [Internet]. 01 de diciembre, 2019 [citado el 30 de noviembre, 2022];4(12):e316. Disponible en: <https://revistamedicasinergia.com/index.php/rms/article/view/316>
- Valdes Castañeda A, Arribas Martin JP, Mancera Steiner C, Cuevas Bustos RA, Zamora Duarte LM, Jafif Cojab M. Stump appendicitis after laparoscopic appendectomy; laparoscopic management and literature review. Int J Surg Case Rep. 2021, Jul 01;84.
- Geraci G, Lena A, D’Orazio B, Cudia B, Rizzuto S, Modica G. A rare clinical entity: stump appendicitis. Case report and complete review of literature. Clin Ter [Internet]. 2019, Nov 01 [citado 2022, Nov 30];170(6):e409–17. Disponible en: <https://pubmed.ncbi.nlm.nih.gov/31696901/>
- Rodríguez Fernández Z. Apendicitis aguda recurrente en pacientes apendicectomizados. Revista Cubana de Cirugía [Internet]. 2019 [citado el 30 de noviembre, 2022];58(3):10–25. Disponible en: <http://www.revcurugia.sld.cu/index.php/cir/article/view/750>
- Awe JAA, Soliman AM, Gourdie RW. Stump Appendicitis: An Uncompleted Surgery, a Rare but Important Entity with Potential Problems. Case Rep Surg [Internet]. 2019 [citado 2022, Nov 30];2013:1–4. Disponible en: <https://www.ncbi.nlm.nih.gov/pmc/articles/PMC3638532/>
- Casado Méndez PR, Santos Fonseca RS, Martínez DR. Evaluación de la escala de Alvarado como herramienta diagnóstica en la apendicitis aguda. Revista Cubana de Cirugía. 10 de junio, 2020;59.
- Dikicier E, Altintoprak F, Ozdemir K, Gundogdu K, Uzunoglu MY, Cakmak G, et al. Stump appendicitis: A retrospective review of 3130 consecutive appendectomy cases. World Journal of Emergency Surgery. 2018, May 24;13(1).
- Choi H, Choi YJ, Lee TG, Kim DH, Choi JW, Ryu DH. Laparoscopic management for stump appendicitis: A case series with literature review. Medicine (United States). 2019, Nov 01;98(47).
- Enzerra MD, Ranieri DM, Pickhardt PJ. Stump Appendicitis: Clinical and CT Findings. American Journal of Roentgenology. 2020, Dec 01;215(6):1363-9.
- Rodríguez Fernández Z. Apendicitis aguda recurrente en pacientes apendicectomizados. Revista Cubana de Cirugía. 2019;58(3):1–25.
- Durán Muñoz-Cruzado V, Anguiano-Díaz G, Tallón Aguilar L, Tinoco González J, Sánchez Arteaga A, Aparicio Sánchez D, et al. Is the use of endoloops safe and efficient for the closure of the appendicular stump in complicated and uncomplicated acute appendicitis? Langenbecks Arch Surg. 2021, Aug 1;406(5):1581–9.
- Manatakis DK, Aheimastos V, Antonopoulou MI, Agalianos C, Tsiaoussis J, Xynos E. Unfinished Business: A Systematic Review of Stump

- Appendicitis. World Journal of Surgery. Springer New York LLC; 2019;43:2756–61.
14. Hadrich Z, Mroua B, Zribi S, Bouassida M, Touinssi H. Stump appendicitis, a rare but serious complication of appendectomy: A case report. Clin Case Rep. 2021, Sep 01;9(9).
  15. Ihnát P, Tesař M, Tulinský L, Ihnát Rudinská L, Okantey O, Durdík Š. A randomized clinical trial of technical modifications of appendix stump closure during laparoscopic appendectomy for uncomplicated acute appendicitis. BMC Surg. 2021, Dec 01;21(1).
  16. Mannu GS, Sudul MK, Bettencourt-Silva JH, Cumber E, Li F, Clark AB, et al. Closure methods of the appendix stump for complications during laparoscopic appendectomy [Internet]. Cochrane Database of Systematic Reviews. John Wiley and Sons Ltd; 2017 [citado 2022, Nov 30]. Disponible en:  
<https://www.ncbi.nlm.nih.gov/pmc/articles/PMC6486128/>
  17. Casas MA, Dreifuss NH, Schlottmann F. High-volume center analysis and systematic review of stump appendicitis: solving the pending issue [Internet]. European Journal of Trauma and Emergency Surgery. Springer Science and Business Media Deutschland GmbH. 2022 [citado 2022, Nov 30];48:1663-72. Disponible en:  
<https://pubmed.ncbi.nlm.nih.gov/34085112/>