



## Abordaje de la leishmaniasis cutánea

### Approach to cutaneous leishmaniasis



<sup>1</sup> **Alejandrina Paola Obaldía Mata**

Hospital de Upala. Alajuela, Costa Rica

 <https://orcid.org/0000-0001-7739-494X>

<sup>2</sup> **Eddy José Delgado Rodríguez**

Área de Salud de Coto Brus. Puntarenas, Costa Rica

 <https://orcid.org/0000-0001-8677-5277>

<sup>3</sup> **Sebastián Miguel Rocha Monge**

Paradise Medical Services. Guanacaste, Costa Rica

 <https://orcid.org/0000-0001-6755-986X>

Recibido  
05/01/2023

Corregido  
20/01/2023

Aceptado  
10/02/2023

#### RESUMEN

La leishmaniasis cutánea es una infección de la piel causada por un parásito, transmitido por la picadura de un vector. La leishmania es endémica en muchas regiones del mundo, como por ejemplo Centroamérica, Sudamérica y África. El tipo de *Leishmania* que más frecuentemente se asocia a leishmaniasis cutánea es la *Leishmania braziliensis*. Los vectores encargados de inocular la leishmania en los pacientes son del género *Phlebotomus*. El diagnóstico de la leishmaniasis cutánea se realiza por medio de la sospecha clínica, por la úlcera característica en piel expuesta y se confirma mediante la histología, por la observación directa del parásito en el microscopio. El tratamiento de primera línea para esta patología es el antimonio pentavalente en monoterapia o combinado, en el cual se han observado mejores tasas de respuesta.

**PALABRAS CLAVE:** leishmania; cutánea; amastigoto; promastigoto.

#### ABSTRACT

Cutaneous leishmaniasis is a skin infection caused by a parasite, transmitted by the bite of a vector. *Leishmania* is endemic in many regions of the world, such as Central and South America and Africa. The type of *Leishmania* that is most frequently associated with cutaneous leishmaniasis is *Leishmania braziliensis*. The vectors responsible for inoculating leishmania in patients are of the genus *Phlebotomus*. The diagnosis of cutaneous leishmaniasis is made through clinical suspicion, due to the characteristic ulcer on exposed skin and is confirmed by histology, by direct observation of the parasite under the microscope. The first-line treatment for



this pathology is pentavalent antimony in monotherapy or in combination, in which better response rates have been observed.

**KEY WORDS:** leishmania; cutaneous; amastigote; promastigote.

<sup>1</sup> Médica general, graduada de la Universidad Hispanoamericana. Código médico: [MED16928](#). Correo: [alejandrinoobaldia95@hotmail.com](mailto:alejandrinoobaldia95@hotmail.com)

<sup>2</sup> Médico general, graduado de la Universidad Hispanoamericana. Código médico: [MED17377](#). Correo: [jose.delgado59@gmail.com](mailto:jose.delgado59@gmail.com)

<sup>3</sup> Médico general, graduado de la Universidad Hispanoamericana. Código médico: [MED16548](#). Correo: [sebasr-m@hotmail.com](mailto:sebasr-m@hotmail.com)

## INTRODUCCIÓN

La leishmaniasis es una infección crónica causada por un protozoo flagelado del género *Leishmania* por medio de la inoculación de un flebótomo hembra del género *Phlebotomus* y *Lutzomyia* (1,2). Existen tres tipos diferentes de leishmaniasis: la cutánea, la mucocutánea y la visceral (1). Para fines de esta revisión bibliográfica, se abordará únicamente la leishmaniasis cutánea, debido a que es el tipo más frecuentemente diagnosticado.

Esta infección cutánea es causada por al menos veinte tipos diferentes de leishmania, y se encuentra presente en todos los continentes, con excepción de Oceanía (3). Es por esto que es de suma importancia estar familiarizado con las lesiones típicas de la enfermedad (2).

El objetivo de este artículo es desarrollar el abordaje de la leishmaniasis cutánea para un reconocimiento temprano de la patología, y así evitar las complicaciones que esta conlleva.

## MÉTODO

Para la elaboración de esta revisión bibliográfica se utilizaron 16 artículos seleccionados con los siguientes criterios de inclusión: artículos en los idiomas inglés y español, con fechas de publicación desde el año 2018 hasta el año 2022, considerando el rango de cinco años de actualización de la información como pertinente. Los artículos utilizados proceden de diferentes fuentes digitales, entre las que se encuentran

PubMed, MEDLINE y Elsevier. Se utilizaron revisiones con énfasis en las palabras claves relacionados como “leishmaniasis”, “cutánea”, “amastigoto” y “promastigoto”. Se revisaron las publicaciones mediante el análisis del texto completo, enfocando el estudio en la información más actualizada y con mayor evidencia científica.

## DEFINICIÓN

La leishmaniasis cutánea es una infección crónica y desfigurante de la piel causada por un parásito del género *Leishmania*, por medio de la inoculación por un flebótomo hembra infectado (1,2,4).

## EPIDEMIOLOGÍA

Todas las personas que viven en una zona endémica de leishmaniasis se encuentran en riesgo de contraer la enfermedad. La leishmaniasis es endémica en 98 países, distribuidos en el Medio Oriente, la región Mediterránea, África, Asia, Centroamérica y Suramérica (5-7). La mayoría de las personas que viven en zonas endémicas presentan desconocimiento sobre esta enfermedad, o sobre que su zona de vivienda se encuentra en un lugar de alto riesgo para presentar esta infección (8).

La Organización Mundial de la Salud (OMS) estima que existen alrededor de 1 millón de casos de leishmaniasis cutánea detectados por año en el mundo (9).

La prevalencia de la leishmaniasis se encuentra en aumento debido a la

deforestación y la rápida urbanización, asociado al calentamiento global y la migración de vectores (7).

## ETIOLOGÍA

La leishmania se puede encontrar de dos formas: a manera de amastigoto, que es el que está presente en las personas infectadas o en los animales reservorio; o a manera de promastigoto, que es el que se encuentra en los vectores (6).

Los principales reservorios de este protozoo son los osos perezosos, los roedores y los canes (6,9).

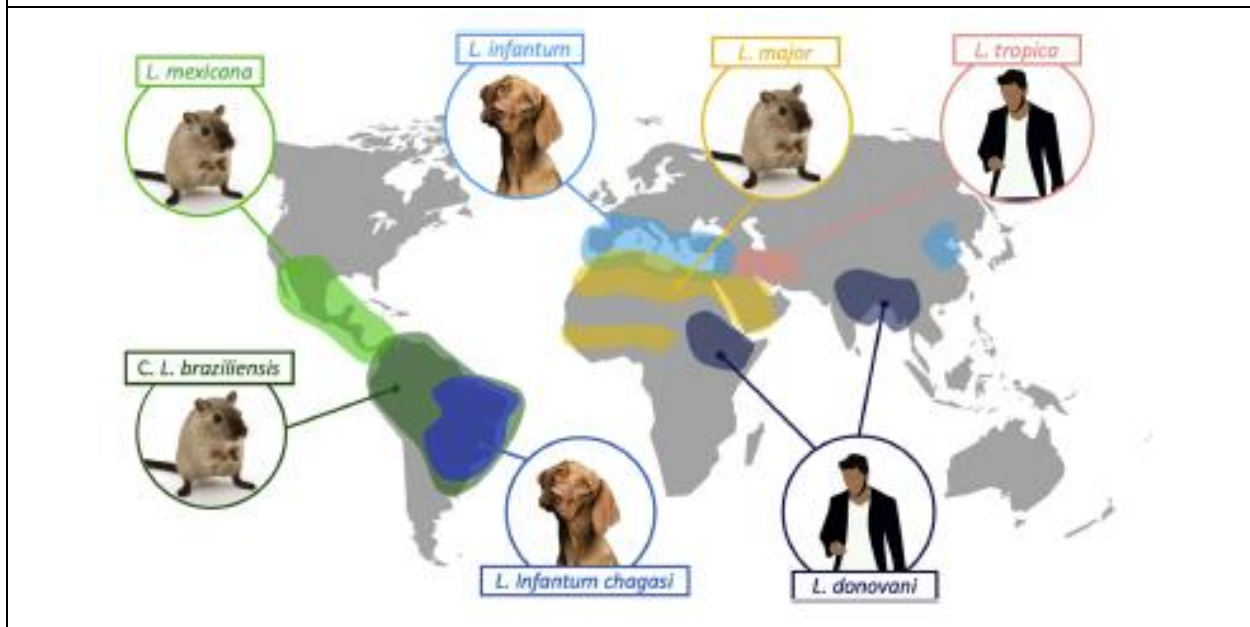
Los vectores infectantes son los del género *Phlebotomus*, los cuales son insectos que presentan un vuelo bajo, de menos de 50 metros, y la encargada de portar e inocular el protozoo flagelado es la hembra (6). Esta patología se puede comportar como una zoonosis, donde el insecto contrae el

protozoo de un animal y posteriormente lo inocula en una persona; o también como una antroponosis, donde el vector se infecta de una persona y luego pica a otra persona, infectándola (10).

Los diferentes tipos de *Leishmania* se pueden clasificar en dos grupos: los del viejo mundo, como la *Leishmania major*, *Leishmania tropica* y *Leishmania aethiopica*, las cuales se pueden encontrar en el Medio Oriente y África; y los del nuevo mundo, como *Leishmania amazonensis*, *Leishmania mexicana*, *Leishmania braziliensis*, *Leishmania panamensis* y *Leishmania guyanensis*, presentes en Centroamérica y Suramérica (6,9).

Los tipos de leishmania que más frecuentemente causan leishmaniasis cutánea en Centroamérica y Suramérica son la *Leishmania braziliensis*, *Leishmania mexicana* y *Leishmania amazonensis* (11).

**Figura 1.** Distribución geográfica de las principales especies de leishmania con su respectivo reservorio fundamental



**Fuente.** Abadías-Granado I, Diago A, Cerro PA, Palma-Ruiz AM, Gilaberte Y. Cutaneous and Mucocutaneous Leishmaniasis. Actas Dermo-Sifiliograficas. 2021;112:601-18.

## DIAGNÓSTICO

El diagnóstico de la leishmaniasis se puede realizar de diferentes maneras, desde su sospecha clínica por medio de las lesiones cutáneas, hasta su diagnóstico microbiológico e inmunológico por medios de técnicas más avanzadas, como la observación directa al microscopio y la reacción de cadena polimerasa (10).

Cuando el vector infectado pica a una persona y le inocular el parásito, pueden pasar de semanas a meses para que la lesión inicial se manifieste, y generalmente la picadura pasa desapercibida, por lo que la historia clínica en estos casos no es de gran ayuda (6).

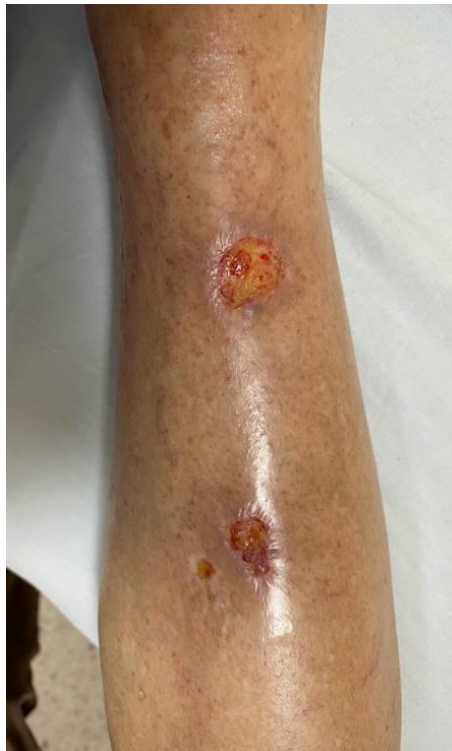Las lesiones típicas de la leishmaniasis cutánea son úlceras no dolorosas, de bordes

elevados, de base limpia, en lugares descubiertos como cara, brazos y piernas (12).

Una vez que se identifica una lesión sospechosa de leishmaniasis, se debe contactar con un microbiólogo para que este pueda realizar la visualización directa del parásito con el microscopio con la tinción especial de Giemsa (10,12).

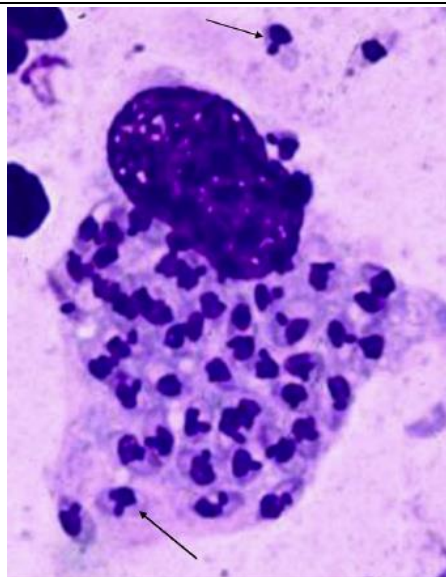
También se puede realizar un diagnóstico de manera indirecta con pruebas de anticuerpos, ELISA e inmunofluorescencia, las cuales no siempre se encuentran disponibles, pero pueden ser de gran ayuda si la sospecha clínica es muy alta y la histología no es confirmatoria; no obstante, generalmente se utilizan más para el diagnóstico de leishmaniasis visceral y en menor porcentaje en la cutánea (12).

**Figura 2.** Úlcera clásica de leishmaniasis cutánea. Upala, Alajuela, Costa Rica



**Fuente:** Foto cortesía de la Dra. Alejandrina Obaldía Mata.

**Figura 3.** Amastigotos en citoplasma de células mononucleares observada en tinción de Giemsa



**Fuente.** Aronson NE, Joya CA. Cutaneous Leishmaniasis: Updates in Diagnosis and Management. Infectious Disease Clinics of North America. W.B. Saunders. 2019;33:101-17.

## TRATAMIENTO

Los tratamientos de la leishmaniasis presentan varias limitantes, como lo son los múltiples efectos adversos, las inyecciones diarias y el costo del medicamento (13).

El medicamento de primera línea para la leishmaniasis cutánea es el antimonio pentavalente, con una dosis diaria es de 20 mg/kg aplicado intramuscular. Se han reportado muchos efectos adversos con el antimonio sistémico, por lo que se ha iniciado con el uso de manera intralesional dos veces por semana, la cual facilita no solo la aplicación para los pacientes, sino también disminuye los efectos secundarios. De una manera u otra, el antimonio pentavalente sigue presentado tasas de recurrencia bastante altas, por lo que se están realizando estudios con terapias combinadas (13,14).

La miltefosina es un tratamiento contra la leishmaniasis cutánea de segunda línea y su vía de administración es oral, 10 mg/kg

diario. Debido a esto, ha tenido mayor aceptación por parte de los pacientes y presenta menos efectos secundarios, pero misma tasa de curación que el antimonio pentavalente (15).

La paramomicina tópica ha demostrado buenos resultados en las leishmaniasis cutáneas no complicadas (1).

Existen terapias físicas que no han demostrado tasas de curación completa por sí solas, como la crioterapia y la termoterapia, por lo que se optó por realizar estudios de estas terapias en combinación con terapias sistémicas (4).

La combinación de dos drogas para tratar la leishmaniasis cutánea ha aumentado la tasa de curación y ha disminuido las recurrencias. Las combinaciones de antimonio pentavalente con crioterapia, imiquimod, ácido tricloroacético o alopurinol resultaron en tener mejores resultados para los pacientes que el antimonio pentavalente solo (16).



<b>Tabla 1. Principales opciones terapéuticas para el tratamiento de leishmaniasis cutánea</b>			
<b>Fármaco</b>	<b>Indicación</b>	<b>Dosis, efectos adversos y otros</b>	<b>Eficacia</b>
<b>Antimonio pentavalente local</b>	LCVM Considerar en LCNM si no hay afectación mucosa.	0.2-0.5 ml (5 sitios por lesión a 0.1 ml por cm <sup>2</sup> ) cada 3-7 días hasta 5 sesiones.	41-98% en LCVM 77-90% LCNM 89-91% combinada con crioterapia.
<b>Paramomicina tópica</b>	Lesiones ulceradas por <i>Leishmania spp.</i> Mejores respuestas en <i>L. panamensis</i> y <i>major</i> .	Dos veces al día por 10-20 días. Inflamación intensa.	Similar a antimonio pentavalente tópico en LCVM e inferior en LCNM.
<b>Crioterapia</b>	Lesión de LC de aparición reciente Lesiones residuales tras tratamiento sistémico Mujeres embarazadas o lactantes Contraindicaciones para tratamiento sistémico.	Tres ciclos de congelación por 15-20 segundos con un halo de 1-2 mm cada 3 semanas hasta curación. Mejor eficacia en combinación con antimonio pentavalente intralesional. Hipopigmentación permanente.	57-75%. 89-91% con antimonio pentavalente intralesional.
<b>Termoterapia</b>	LCVM y LCNM. Considerar en mujeres embarazadas y lactantes. Contraindicaciones para tratamiento sistémico.	50 °C durante 30 segundos y hasta 1-2 mm piel perilesional de 1-2 sesiones. Quemadura de segundo grado.	48-98% LCVM. 58-90% LCNM.
<b>Terapia fotodinámica</b>	LCVM, especialmente la causada por <i>L. major</i> y <i>L. tropica</i> . Considerar en LC en zonas de compromiso estético. No recomendada en LC por complejo <i>L. braziliensis</i> o por complejo <i>L. donovani</i> .	De 1-7 sesiones en total, semanales. Efectos adversos locales (ardor, enrojecimiento, edema, dolor).	96-100%.
<b>Fluconazol sistémico</b>	LC con afectación linfática y para algunas LC complejas. No usar si <i>L. braziliensis</i> .	200-400 mg/día durante 42 días. Efectos secundarios: molestias gastrointestinales y hepatotoxicidad.	44-81% LCVM. 22% LCNM.
<b>Miltefosina</b>	LC por complejo <i>L. braziliensis</i> . También puede utilizarse en LC por <i>L. major</i> , <i>L. tropica</i> y <i>L. mexicana</i>	2.5 mg/kg/día (máximo 150 mg) por vía oral dividida en 3 dosis durante 28 días. Es cara.	81% LCVM. 53-91% LCNM.

<b>Tabla 1. Principales opciones terapéuticas para el tratamiento de leishmaniasis cutánea</b>			
<b>Fármaco</b>	<b>Indicación</b>	<b>Dosis, efectos adversos y otros</b>	<b>Eficacia</b>
		Es teratogénica, puede producir trastornos gastrointestinales y hepatotoxicidad.	
<b>Antimonio pentavalente parenteral (Antimoniato de meglumina)</b>	LCVM y LCNM complejas y LMC.	20 mg/kg/día en una dosis única diaria, vía IV (de preferencia) o IM (muy dolorosa), durante 10-30 días. Puede producir cardiotoxicidad (arritmias, prolongación del intervalo QT, etc.), pancreatitis y hepatotoxicidad.	41-85% LCVM 77-90% LCNM 30-90% LMC.
<b>Anfotericina B</b>	LC compleja o LMC.	3 mg/kg/día IV durante 7 días (días 1-5, 14 y 21) hasta una dosis total de 21 mg/kg. La dosis óptima para LC no está bien definida, y los regímenes de tratamiento se basan en la dosificación de la LV. Suelen requerirse mayores dosis y terapias prolongadas en pacientes inmunodeprimidos.	84-100% LCVM, LCNM 78-100% LMC.
<b>Pentamidina</b>	Alternativa en el tratamiento de la LCNM. Buenas respuestas en <i>L. guyanensis</i> .	4 mg/kg/día IM días alternos durante una semana. Puede producir nefrotoxicidad, lumbalgia, hipopotasemia, escalofríos.	58-95% LCNM. 91% LMC, pero 25% recurrencia.
<p><b>Abreviaturas.</b> LCVM, leishmania cutánea del viejo mundo; LCNM, leishmania cutánea del nuevo mundo; LC, leishmania cutánea; LMC, leishmania mucocutánea.</p> <p><b>Fuente.</b> Abadías-Granado I, Diago A, Cerro PA, Palma-Ruiz AM, Gilaberte Y. Cutaneous and Mucocutaneous Leishmaniasis. <i>Actas Dermo-Sifiliograficas</i>. 2021;112:601-18.</p>			

## CONCLUSIONES

- La leishmaniasis cutánea es una infección de la piel causada por un protozoo llamado *Leishmania sp*, transmitida por la picadura de un vector.
- La leishmania es endémica en varias partes del mundo y su incidencia sigue en aumento, por lo que se debe estar familiarizado con esta patología.
- Los tipos más frecuentes causantes de leishmaniasis cutánea en América son *Leishmania braziliensis*, *mexicana* y *panamensis*.
- La lesión típica de la leishmaniasis cutánea es una úlcera no dolorosa, de bordes elevados, de base limpia, en lugares descubiertos como cara, brazos y piernas.
- El diagnóstico definitivo de la leishmaniasis cutánea se realiza mediante la observación histológica del protozoo en la muestra en tinción de Giemsa.

- El tratamiento de primera línea de la leishmaniasis es el antimonio pentavalente.
- La combinación de dos drogas, siempre con antimonio pentavalente, presenta mayor tasa de curación y menor cantidad de recidivas en comparación con la monoterapia.

**La presente investigación no posee ningún conflicto de interés por declarar.**

## REFERENCIAS

1. Abadías-Granado I, Diago A, Cerro PA, Palma-Ruiz AM, Gilaberte Y. Cutaneous and Mucocutaneous Leishmaniasis. *Actas Dermo-Sifiliográficas*. 2021;112:601-18.
2. Aronson NE, Joya CA. Cutaneous Leishmaniasis: Updates in Diagnosis and Management. *Infectious Disease Clinics of North America*. W.B. Saunders. 2019;33:101-17.
3. Reimão JQ, Coser EM, Lee MR, Coelho AC. Laboratory diagnosis of cutaneous and visceral leishmaniasis: Current and future methods. *Microorganisms*. MDPI AG. 2020;8:1-30.
4. Pinart M, Rueda JR, Romero GAS, Pinzón-Flórez CE, Osorio-Arango K, Silveira Maia-Elkhoury AN, et al. Interventions for American cutaneous and mucocutaneous leishmaniasis. *Cochrane Database of Systematic Reviews*. John Wiley and Sons Ltd; 2020.
5. Barkati S, Ndao M, Libman M. Cutaneous leishmaniasis in the 21st century: From the laboratory to the bedside. *Current Opinion in Infectious Diseases*. Lippincott Williams and Wilkins. 2019;32:419-25.
6. Jaramillo Antillón O, Espinoza Aguirre A, Calvo Fonseca N, Mata Somarribas C, Wasserman H. La leishmaniasis cutánea en Costa Rica: prevención, diagnóstico y tratamiento. *Acta Med Costarric*. 29 de noviembre, 2018;60(3):103-14.
7. Bahrami F, Harandi AM, Rafati S. Biomarkers of cutaneous leishmaniasis. *Frontiers in Cellular and Infection Microbiology*. Frontiers Media S.A.; 2018.
8. Alidosti M, Heidari Z, Shahnazi H, Zamani-Alavijeh F. Behaviors and Perceptions Related to Cutaneous Leishmaniasis in Endemic Areas of the World: A Review. *Acta Tropica*. Elsevier B.V. 2021;223.
9. Burza S, Croft SL, Boelaert M. Leishmaniasis. *The Lancet*. Lancet Publishing Group; 2018;392:951-70.
10. Gurel MS, Tekin B, Uzun S. Cutaneous leishmaniasis: A great imitator. *Clin Dermatol*. 2020, Mar 1;38(2):140-51.
11. Sasidharan S, Prakash Saudagar &. Leishmaniasis: where are we and where are we heading? DOI: <https://doi.org/10.1007/s00436-021-07139-2>
12. Mann S, Frasca K, Scherrer S, Henao-Martínez AF, Newman S, Ramanan P, et al. A Review of Leishmaniasis: Current Knowledge and Future Directions. DOI: <https://doi.org/10.1007/s40475-021-00232-7>
13. Pradhan S, Schwartz RA, Patil A, Grabbe S, Goldust M. Treatment options for leishmaniasis. *Clinical and Experimental Dermatology*. John Wiley and Sons Inc. 2022;47:516-21
14. Berbert TRN, Mello TFP de, Wolf Nassif P, Mota CA, Silveira AV, Duarte GC, et al. Pentavalent antimonials combined with other therapeutic alternatives for the treatment of cutaneous and mucocutaneous leishmaniasis: A systematic review. *Dermatology Research and Practice*. Hindawi Limited; 2018;2018.
15. De Souza ML, dos Santos WM, de Sousa ALMD, Ferraz LR de M, da Costa LAG, Silva EO, et al. Cutaneous leishmaniasis: new oral therapeutic approaches under development. *Int J Dermatol*. 2022, Jan 1;61(1):89-98.
16. Husein-ElAhmed H, Gieler U, Steinhoff M. Evidence supporting the enhanced efficacy of pentavalent antimonials with adjuvant therapy for cutaneous leishmaniasis: a systematic review and meta-analysis. *J Eur Acad Dermatol Venereol*. 2020 Oct;34(10):2216-2228. doi: 10.1111/jdv.16333. Epub 2020 Jul 3. PMID: 32118322.



