



Reconocimiento oportuno de las hernias diafragmáticas postrauma

Timely recognition of post-trauma diaphragmatic hernias



¹ **Dr. Adrián Sánchez Vásquez**

Hospital del Trauma, San José, Costa Rica

 <https://orcid.org/0000-0002-2611-5821>

² **Dra. María Fernanda Campos Zamora**

Hospital del Trauma, San José, Costa Rica

 <https://orcid.org/0000-0002-3072-9586>

³ **Dra. Michelle Salazar Dobroski**

Hospital del Trauma, San José, Costa Rica

 <https://orcid.org/0000-0002-6721-7525>

Recibido
28/02/2023

Corregido
26/03/2023

Aceptado
20/04/2023

RESUMEN

Las lesiones diafragmáticas son una entidad clínico patológica no muy frecuente, y en su mayoría a veces de difícil diagnóstico en un servicio de emergencias. El diafragma es una barrera músculo aponeurótica que divide las cavidades torácica y abdominal, es el músculo más importante de la respiración. En la mayoría de los casos, se dan por traumas cerrados de alta energía o por traumas penetrantes, rondan un promedio de edad de 35 años, y es más frecuente en hombres. Dentro de los síntomas clínicos importantes de manera aguda se encuentran dolor torácico, epigastralgia, ruidos peristálticos en tórax; y de carácter crónico (tardío) disnea, taquicardia, fiebre, matidez campo pulmonar, entre otros. Para establecer el diagnóstico de lesión diafragmática es necesario historiar al paciente con detalle sobre el mecanismo trauma, el examen físico y completar con técnicas de imagen. La resolución quirúrgica es el método de elección para manejo de estas lesiones.

PALABRAS CLAVE: ruptura diafragmática; músculo aponeurótico; tratamiento quirúrgico.

ABSTRACT

Diaphragmatic lesions are a clinical pathological entity that is not very frequent and is often difficult to diagnose in an emergency service. The diaphragm is a muscular aponeurotic barrier that divides the thoracic and abdominal cavities; it is the most important muscle of respiration. In most cases, they are due to high-energy closed traumas or penetrating traumas, with an average age of 35 years and more frequent in men. Among the important clinical symptoms acutely are chest pain, epigastric pain, and peristaltic sounds in the chest, and chronic (late) dyspnea, tachycardia, fever, pulmonary field dullness, among others. To establish the diagnosis of diaphragmatic injury, it is necessary to take a detailed history of the patient about the trauma



mechanism, physical examination, and complete with imaging techniques. Surgical resolution is the method of choice for managing these injuries.

KEYWORDS: diaphragmatic rupture; muscular aponeurotic; surgical; treatment.

¹ Médico general, graduado de la Universidad de Ciencias Médicas (UCIMED). Código médico: [MED13137](#). Correo: asanchezv90@gmail.com.

² Médica general, graduada de la Universidad de Iberoamérica (UNIBE). Código médico: [MED15810](#). Correo: fercampos_16@hotmail.com.

³ Médica general, graduada de la Universidad de Ciencias Médicas (UCIMED). Código médico: [MED9692](#). Correo: cheladobrosky@gmail.com.

INTRODUCCIÓN

Una hernia diafragmática se define como una discontinuidad o defecto en el diafragma que permite el desplazamiento de estructuras torácicas como el corazón hacia la cavidad abdominal, o estructuras intraabdominales hacia la cavidad torácica (1).

La cavidad torácica es un espacio confinado dedicado a la protección de órganos vitales como corazón, pulmones y grandes arterias (2). Al mismo tiempo, el diafragma tiene el papel de separar la cavidad torácica de la cavidad abdominal, así como ser el músculo principal de la respiración. Este músculo posee orificios naturales y regiones con capas de músculo delgadas, las cuales son áreas de baja resistencia, por lo que es más sencillo que se origine una hernia diafragmática.

Debido a características anatómicas del diafragma, se da una alta incidencia de lesiones en el lado izquierdo, a diferencia del lado derecho, que por la presencia del hígado debajo hace que la incidencia de lesiones sea menor, por la protección que este órgano le brinda (3).

Procedimientos quirúrgicos invasivos mínimos como laparoscopia o toracoscopia son de los métodos diagnósticos más utilizados en pacientes asintomáticos y sin herniación de vísceras abdominales. Sin embargo, en caso de lesiones que involucren la herniación de vísceras abdominales en tórax o del corazón hacia

cavidad abdominal, se indica una laparotomía. La decisión quirúrgica depende de la presentación clínica del paciente al momento del diagnóstico (3,4).

Dentro de las principales consecuencias que podrían presentarse con estas lesiones están la obstrucción intestinal y la estrangulación intestinal, ambos provocan abdomen agudo, y conllevan a alteraciones hemodinámicas, y al no darse un manejo quirúrgico oportuno, evolucionarán a la muerte del paciente (1).

El objetivo con este artículo es brindar una actualización de las hernias diafragmáticas producto de traumas, enfatizando en las imágenes diagnósticas, y de esta manera reconocer tempranamente esta lesión, para darle un tratamiento temprano y evitarle complicaciones al paciente.

MÉTODO

Para la elaboración de este artículo se realizó una búsqueda de temas relacionados a las hernias diafragmáticas postrauma en las bases de datos PubMed, SciELO y UpToDate. Para los criterios de inclusión se utilizaron las siguientes palabras clave: “hernias diafragmáticas postrauma”, “ruptura diafragmática”, “tratamiento quirúrgico” y “anatomía diafragma”. Se emplearon artículos publicados entre los años 2017-2022, con idioma de publicación español e inglés. Se utilizaron 17 referencias bibliográficas para la elaboración de este artículo.

ANATOMÍA Y FISIOLOGÍA

El diafragma se origina desde el esternón, las costillas y las vértebras T12, L1, L2 y L3. Es el músculo inspiratorio más importante (3), divide la cavidad torácica (presión negativa) de la cavidad abdominal (presión positiva). Una lesión de esta estructura ocasiona problemas en la ventilación y suministro de oxígeno (5).

El diafragma tiene forma de cúpula y se adhiere a paredes torácicas y abdominales de manera circunferencial. El hígado, el bazo, el colon transverso, el estómago, el páncreas y los riñones contactan con la parte inferior del diafragma; por su parte, la aorta, la vena cava inferior, el conducto torácico, el esófago, los nervios vagos y los nervios frénicos atraviesan diafragma por tres aperturas mayores (aórtica, caval y esofágica) (5).

El diafragma se compone de dos grupos musculares: costales y crurales. Ambos grupos son inervados por el nervio frénico. Se trata de un grupo muscular costal que forma las valvas diafragmáticas, las cuales son delgadas, y la contracción de las fibras aplanan el diafragma y las costillas inferiores. En el grupo muscular crural son más gruesas, pero contribuyen lo mínimo para desplazar diafragma.

Las fibras costales y crurales se insertan en el tendón central. La porción anterior del tendón se adhiere a la parte posterior de la unión xifoesternal. La porción posterior del tendón central se adhiere a los primeros cuerpos vertebrales lumbares (L1, L2, L3). Las inserciones laterales del tendón central ocurren en la sexta costilla anterior y doceava costilla posterior (5).

El suministro vascular o la irrigación del diafragma es por medio de la arteria frénica debajo del diafragma y de arterias pericardiofrénicas encima del diafragma. El nervio frénico se origina de las ramas

anteriores C3, C4 y C5, atravesando el cuello y el mediastino antes de insertarse en la parte central del diafragma. Mientras que el grupo muscular crural es inervado por los nervios vagos (3,5).

EPIDEMIOLOGÍA Y ETIOLOGÍA

En cuanto a la incidencia, las hernias diafragmáticas postrauma a consecuencia de traumas toracoabdominales se pueden dar principalmente en traumas penetrantes en un 65%, y por traumas cerrados en un 35% (5); sin embargo, es una lesión poco frecuente (3). Cuando la causa es un trauma cerrado, se puede dar a partir de un accidente de tránsito en un 90% de los casos, y por precipitaciones de alturas mayores a 2 metros o por traumas por aplastamiento en un 10% (5,6).

Las hernias del hemidiafragma izquierdo son más comunes que las del lado derecho, y las bilaterales son muy raras. La razón por la cual se dan más del lado izquierdo con respecto al lado derecho se debe a la presencia del hígado debajo del hemidiafragma derecha, debido a que el hígado da un factor de protección, ya que, al ser un órgano sólido, va a detener la fuerza emitida por la cavidad abdominal, evitando que llegue en su totalidad al diafragma; mientras que el lado izquierdo, al tener a la cámara gástrica por debajo y este ser una víscera hueca da una condición de debilidad, permite el paso completo de la fuerza directamente al diafragma, y es así más vulnerable a una ruptura (5).

Es una lesión con mayor incidencia en el sexo masculino que el femenino, con una proporción 4:1. Además, es una lesión que no se diagnostica con frecuencia de manera temprana, alrededor del 30% de los casos empiezan a presentar manifestaciones clínicas que llevan a un diagnóstico tardío en un periodo entre 24 horas y hasta 50 años

posterior al trauma causante (1). Un paciente con una ruptura diafrágica derecha tiene mayor tasa de mortalidad pre-hospitalaria, ya que la fuerza de impacto requerida debe ser mayor, asociando lesión no solo del diafragma, sino de muchas otras vísceras abdominales (3). La tasa de mortalidad reportada por The National Trauma Data Bank (NTDB) para todos los pacientes con una hernia diafrágica es del 25% de los casos.

Dentro de las causas que van a originar una hernia diafrágica, están los traumas penetrantes que producen una lesión directa en la estructura, ya sea por proyectil de un arma de fuego que lo atravesase o con un arma blanca que ingrese directamente en tórax o desde el abdomen. Las rupturas por traumas penetrantes tienen a ser más pequeñas, casi de la forma del arma blanca o proyectil que lo atravesó. Todo paciente con un trauma penetrante a un nivel vertebral entre T4 y T12 puede involucrar una lesión diafrágica, y debe sospecharse por el médico tratante para evitar no ser diagnosticada tempranamente (5).

Cuando se da por un trauma cerrado, se debe a que la presión intraabdominal aumenta considerablemente, a tal nivel que es capaz de vencer la fuerza del músculo diafragma y así produce un desgarramiento completo de las fibras. En este caso, el tamaño de la lesión es más grande debido a la ruptura de fibras musculares radiales de donde impactó la fuerza de la cavidad abdominal (5).

FISIOPATOLOGÍA

La función de cada hemidiafragma se da producto de la generación dinámica del volumen tidal. Durante la espiración, el hemidiafragma derecho sube hasta el nivel del cuarto espacio intercostal, mientras que

el hemidiafragma izquierdo llega hasta el quinto espacio intercostal. Posterior a esto, ambas se elevan hasta el octavo espacio intercostal. El constante movimiento tiende a preservar la presión negativa intratorácica y la inspiración aumenta hasta su máximo (3). Al ser el principal músculo respiratorio del cuerpo, el diafragma tiene la función tanto inspiratoria como espiratoria. El cambio de volumen a nivel pulmonar tiene repercusión directa en fibras musculares diafrágicas y su función (7).

La ruptura diafrágica está asociada con alteraciones tanto hemodinámicas como respiratorias. La migración transdiafrágica de vísceras intraabdominales hacia cavidad torácica causa una restricción del llenado ventricular, por ende, disminuye el volumen ventricular y el diastólico, causando disminución de la eyección cardiaca (3).

CUADRO CLÍNICO

Examinar las regiones torácicas y abdominales por presencia de estigmas de trauma, como contusiones o equimosis, sugiere un trauma de alta energía (5); sin embargo, en la mayoría de ocasiones estos traumas no producen signos externos que sean patognomónicos de lesión diafrágica. Toda lesión por arma fuego o arma blanca entre los niveles dermatomos T4 y T12 tiene el gran potencial de causar lesión diafrágica, y debe sospecharse (8).

Presentación aguda: las hernias diafrágicas se clasifican en congénitas y adquiridas por traumatismos. La hernia diafrágica postrauma se diagnostica durante una de las siguientes tres fases: fase aguda que se presenta inmediatamente después del trauma; la fase de intervalo o de latencia entre el trauma y la complicación que se asocia a síntomas transitorios y

ocasionales causados por la herniación de distintos órganos abdominales y reducción espontánea de las vísceras; y la fase de las complicaciones, cuando la hernia se complica con obstrucción o estrangulación de los órganos contenidos en el saco herniario (8).

Presentación tardía: la hernia diafrágica de presentación tardía se presenta con complicaciones en alrededor del 80% de los casos. La mayoría son de género masculino, con un promedio de 35 años de edad, que varía entre 15 y 80 años (8). Pacientes con diagnóstico tardío y herniación crónica tienden a tener obstrucción intestinal parcial o completa. En general, los síntomas por hernias diafrágicas son el dolor torácico izquierdo anterior, que suele ser de inicio súbito, punzante, constante, intenso, con irradiación hacia el brazo y hombro izquierdos y a la región epigástrica, que se exagera con la inspiración profunda asociándose a vómitos explosivos a repetición (3,8).

El paciente va a encontrarse con compromiso respiratorio, con disnea, taquipneico, taquicárdico, fibril y ocasionalmente con hipertensión arterial. A la percusión, se evidencia matidez en el hemitórax izquierdo y a la auscultación disminución o ausencia del murmullo vesicular, y a veces se pueden escuchar ruidos peristálticos de cámara gástrica o intestinal. El fallo diagnóstico más no reparación del diafragma conlleva a estrangulación intestinal y potencialmente muerte (8).

DIAGNÓSTICO

Cuando se sospecha de una lesión diafrágica, se empieza con la caracterización del mecanismo trauma, seguido de un examen físico y de la evaluación de lesiones asociadas. Para

lograr el diagnóstico concluyente, se pueden utilizar herramientas diagnósticas como tomografía axial computarizada (TAC) o radiografía de tórax. Ciertos patrones de lesión aumentan riesgo de lesión diafrágica (3).

En cuanto a los métodos de imágenes, la radiografía de tórax se dice que un 50% se interpreta como normal, y el otro 50% con lesiones no graves, como pequeños neumotórax o hemotórax (9).

Cuando hay alta sospecha clínica de lesión diafrágica, pero los estudios radiológicos iniciales son inconclusos, se guía por los lineamientos del Eastern Association for the Surgery of Trauma (EAST), el cual recomienda hacer una laparoscopia o toracoscopia para confirmar diagnóstico, teniendo más sensibilidad y especificidad la toracoscopia (3,8). Ambas valvas diafrágicas son fácilmente visibles por laparoscopia, teniendo bajo riesgo y mejor recuperación. La toracoscopia suele ser más apropiado para lesiones posteriores derechas (5).

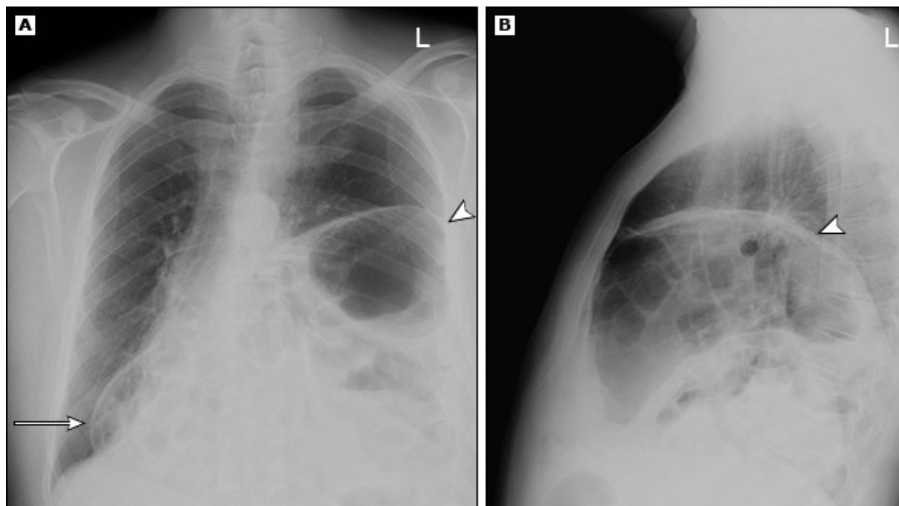
Hallazgos sugestivos lesiones diafrágicas con estudios iniciales:

- **Ultrasonido:** se puede observar una discontinuidad del diafragma, herniación del hígado o intestinos a través de un defecto en el diafragma.
- **Radiografía de tórax:** estudio más solicitado para evaluar pacientes con trauma en sala de reanimación. Algunos signos sugestivos son: elevación del diafragma con ausencia herniación transdiafrágica (esto es indicativo de lesión diafrágica ipsilateral), atelectasias basales, sonda nasogástrica con posición anormal, o hemotórax (por sangrado abdominal) (ver figura 1) (5).
- **TAC de tórax:** detecta lesiones diafrágicas y ayuda para valorar

mejor los elementos lumbares posteriores del diafragma (crurales y ligamento arcuato). Imágenes sugestivas: signo discontinuidad diafragma, engrosamiento diafragma (engrosamiento sitio lesión), signo de herniación de órgano (presencia órganos

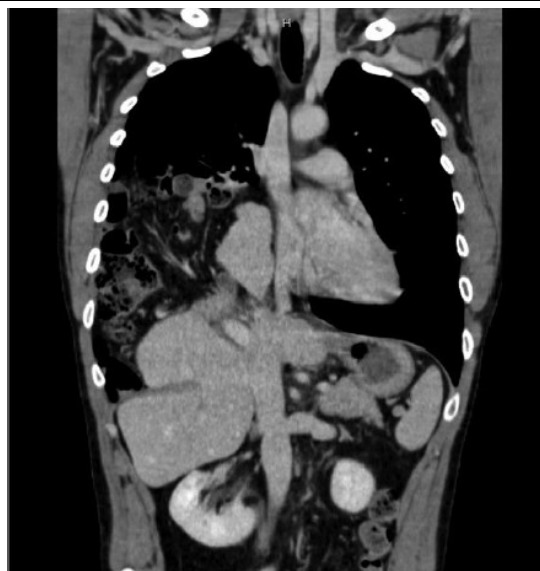intraabdominales en cavidad torácica) (ver figura 2) (10), signo diafragma colgante (forma signo de coma en imágenes), signo del collar y señal de joroba (porción pequeña hígado herniado en forma joroba hacia cavidad diafragmática) (5,9).

Figura 1. Hernia diafragmática izquierda en rayos x de tórax



Fuente. Williams M. Recognition and management of diaphragmatic injury in adults. UpToDate [Internet]. 2021.

Figura 2. Signo de herniación de órgano en una tomografía de tórax



Fuente. Sala C, Bonaldi M, Mariani P, et al. Right post-traumatic diaphragmatic hernia with liver and intestinal dislocation. J Surg Case Rep [Internet] 2017; 2017(3).

Una vez hecho el diagnóstico, se debe hacer una clasificación de la lesión, la cual fue establecida por el American Association for the Surgery of Trauma (AAST):

- **Grado I:** contusión sin ruptura.
- **Grado II:** laceración menor 2 cm.
- **Grado III:** laceración 2-10 cm.
- **Grado IV:** laceración mayor 10 cm; pérdida de tejido menor a 25 cm².
- **Grado V:** laceración con una pérdida de tejido mayor a 25 cm².

TRATAMIENTO

Una vez que se confirma el diagnóstico de una hernia diafragmática, el paciente debe ser llevado a sala de operaciones para reparar el defecto (11). El manejo quirúrgico de una ruptura en el diafragma es el de elección (6), y tiene dos objetivos importantes: el primero es colocar órganos abdominales herniados devuelta en la cavidad abdominal, y el segundo es hacer un cierre adecuado y seguro del defecto diafragmático para así evitar la recurrencia de la lesión a futuro (12). La única excepción de un manejo quirúrgico lo estableció el Eastern Association for Surgery of Trauma (EAST), sugiere que las lesiones en el hemidiafragma derecho, si son de un tamaño pequeño y asintomáticas, se pueden evolucionar sin necesidad de un manejo quirúrgico, debido a que el hígado puede dar a la lesión un efecto de tapón o sello, con un riesgo de complicaciones bajo; sin embargo, esto debe definirse por el cirujano tratante (5).

Todo paciente con un diagnóstico temprano de una hernia diafragmática postrauma y se indica manejo quirúrgico de la lesión, se deben aplicar antibióticos profilácticos pre quirúrgicos como una cefalotina de tercera generación, y se puede incluir metronidazol

para ampliar la cobertura si hay sospecha de anaerobios por contaminación colónica (5). Si se amerita la colocación de una sonda de tórax, debe evitarse una colocación muy baja, por el riesgo de perforar una víscera abdominal herniada en cavidad torácica, y si la cámara gástrica se encuentra dentro de la cavidad abdominal y está dilatada, para ayudar al paciente con su ventilación y disminuir los vómitos y hasta el riesgo de broncoaspiración, se debe colocar una sonda nasogástrica (3).

Los pacientes con hernia diafragmática y que tienen contenido abdominal dentro de la cavidad torácica ameritan una laparotomía exploratoria para poder reducir el contenido herniado sin exponer a un riesgo de lesión las vísceras abdominales al intento de traccionarlas; y la laparoscopia se limita para aquellos pacientes que tienen únicamente un defecto en el diafragma sin involucrar contenido abdominal, y que el cirujano tenga la habilidad para hacer un cierre del defecto adecuadamente. Cuando el manejo quirúrgico establecido es hacer una cirugía vía abdominal por cualquier otra indicación, siempre el diafragma debe revisarse completo por el cirujano como parte de la exploración quirúrgica. Para valorar hemidiafragma derecho se hace una tracción gentil del hígado y el ligamento falciforme, para valorar el hemidiafragma izquierdo se tracciona la cámara gástrica y el bazo, y finalmente se debe valorar el hiato esofágico, el hiato aórtico, el tendón central y los pilares diafragmáticos; una vez visualizada la integridad en cada una de estas estructuras, se puede descartar una lesión diafragmática postrauma (5).

Asimismo, los pacientes que presentan únicamente lesiones de estructuras intratorácicas y ameritan de una cirugía torácica como una toracotomía o toracoscopia para manejo de las lesiones

que tengan, y no se diagnosticó previamente con los estudios de imagen realizados una lesión en el diafragma, se debe revisar la integridad diafrágica, y en caso de hacer un hallazgo intraoperatorio de una ruptura diafrágica, se puede reparar por vía torácica, siempre y cuando se descartaran previamente lesiones intraabdominales asociadas. De lo contrario, la necesidad de una cirugía por vía abdominal debe llevarse a cabo (12).

En los casos en que la ruptura diafrágica asocia herniación de contenido intraabdominal, el cirujano puede reducir manualmente el contenido hacia la cavidad abdominal sin mayor riesgo; pero si se da el caso de que la tracción se dificulta, se puede aumentar el tamaño del defecto en el diafragma para retirar por completo el contenido abdominal sin lesionarlo, y una vez devuelto en su totalidad a cavidad abdominal, se procede a hacer la reparación definitiva del diafragma (5).

También hay casos de pacientes que pueden tener herniación cardiaca hacia la cavidad abdominal cuando el defecto en el diafragma se localiza en el tendón central; en estos casos, la laparotomía es el método de elección (5).

La reparación quirúrgica propiamente de la ruptura del diafragma consiste en hacer una sutura en el defecto con un hilo de sutura no absorbible cuando el tejido es viable y la lesión es pequeña (menor a 5 cm) (3), con una sutura de tipo continua. Pero en los pacientes que presentan pérdida del tejido por necrosis o atrofia usualmente en casos crónicos o con un diagnóstico retrasado, o si la lesión es grande (mayor a 5 cm) y no hay contaminación colónica, se les debe colocar una malla sintética o biológica en el defecto para cubrir la zona y darle integridad al músculo para un funcionamiento adecuado (11). Por otra parte, en los casos que

involucra una lesión grande y con contaminación colónica asociada, se debe hacer un lavado quirúrgico exhaustivo, y utilizar un colgajo de tejido autólogo como epiplón o de músculo dorsal ancho, o colocar una bioprótesis en el defecto (5).

No hay un tiempo establecido para determinar cuándo una hernia diafrágica es aguda y cuándo pasa a ser crónica, pueden ser meses o años inclusive después del trauma sufrido. Sin embargo, las hernias crónicas o con diagnóstico retrasado usualmente se manejan vía torácica, si no involucra contenido intraabdominal (5).

COMPLICACIONES

Los pacientes con una ruptura diafrágica y a los que no se les ha hecho un diagnóstico de su lesión, con el paso del tiempo, meses o años, pueden ver complicada la ruptura al empezar un desplazamiento de estructuras intraabdominales hacia la cavidad torácica, y de no detectarse prontamente, el paciente puede empezar a manifestar síntomas y signos de compromiso cardiorrespiratorio, obstrucción intestinal y a veces estrangulamiento gastrointestinal (3).

La estrangulación gastrointestinal se considera la complicación de una hernia diafrágica con mayor severidad por la alta tasa de mortalidad que asocia, del 40% al 57%. Se define una estrangulación gastrointestinal por hernia diafrágica como la falta de irrigación del órgano herniado producto de la compresión que presenta. Los órganos que más se hernian son el estómago y el colon (3).

Otra complicación que podría darse, pero es rara, es la herniación cardiaca hacia cavidad abdominal. Esta complicación se da cuando la ruptura del diafragma se localiza en el tendón central producto de un trauma torácico o abdominal aislado, o por la combinación de la fuerza emitida tanto por

cavidad torácica como abdominal de manera simultánea (5).

CONCLUSIONES

Una hernia diafragmática postrauma es una lesión poco común y que usualmente pasa desapercibida en el abordaje agudo del paciente, y debido a su retraso en el diagnóstico, asocia con el paso del tiempo complicaciones que, si no se tratan rápidamente, podrían causar la muerte al paciente. Por lo tanto, en todo paciente que se presente a un servicio de emergencias con historia de haber sufrido un trauma cerrado con un mecanismo de alta energía o penetrante a nivel toracoabdominal, se debe considerar la presencia de una hernia diafragmática, con el objetivo de hacer un diagnóstico temprano, darle un manejo rápido y de esta manera evitar complicaciones futuras del paciente.

REFERENCIAS

1. Lema J, Llumitaxi J, Yautibug T. Caso clínico: Abdomen agudo obstructivo por hernia diafragmática crónica postraumática. *MEDISAN*; 2021; 25 (1): 160-169.
2. Lesinski J, Zielonka T, Kaszynska A, et al. Clinical Manifestations of Huge Diaphragmatic Hernias. *Adv Exp Med Biol*; 2017; 1039: 55-65.
3. Petrone, P, Asensio J, Marini C. Diaphragmatic injuries and post-traumatic diaphragmatic hernias. *Elsevier*; 2016; 54 (1): 11–32.
4. Amadou I, Habou O, Adamou H, et al. Case report. Isolated Right-Sided Posttraumatic Diaphragmatic Hernia. *Case Reports in Surgery*; 2018; 2018:1–3.
5. Williams M. Recognition and management of diaphragmatic injury in adults. *UpToDate*; 2021.
6. Raja A. Thoracic Trauma. En: Walls R, editor. *The Rosen's emergency medicine: concepts and clinical practice*. Ed. 9. Philadelphia: Elsevier; 2018. 382-403.
7. Dharap S, Noronha J, Kuma, V. Laparotomy for blunt abdominal trauma-some uncommon indications. *J Emerg Trauma Shock*; 2016; (9) 1: 32–36.
8. Beltrán M, Oyarzún J, Castro D. Hernia diafragmática secundario a trauma: presentación tardía. *Revista chilena de cirugía*; 2018; (70) 5: 3-10.
9. Lerendegui L, Gauto L, Esnaola J. Ruptura diafragmática postraumática en pediatría. A propósito de un caso. *Arch Argent Pediatric*; 2018; (116) 2: 292–295.
10. Sala C, Bonaldi M, Mariani P, et al. Right post-traumatic diaphragmatic hernia with liver and intestinal dislocation. *J Surg Case Rep*; 2017; 2017 (3): rjw220.
11. Moya M, Velmahos G. Thoracic Trauma. En: Mulholland W, editor. *Greenfield's Surgery Scientific Principles / Practice*. Ed. 6. Philadelphia: Wolters Kluwer; 2017: 649-650.
12. Schuster K, Davis K. Diaphragm. En: Moore E, Feliciano D, Mattox K, editors. *Trauma*. Ed. 8. Madrid: McGraw-Hill Education; 2017. 539-549.
13. Diercks D, Clarke S. Initial evaluation and management of blunt abdominal trauma in adults. *UpToDate*; 2020.
14. Lombardo A, Quesada L, Meléndez A, et al. Presentación de caso: Herida toracoabdominal izquierda como causa de hernia diafragmática. *Presentación de tres casos. MediSur*; 2019; 17 (4).
15. Frazzetta G, Lanaia A, Luppi D, et al. Emergency laparoscopic surgery for post-traumatic incarcerated diaphragmatic hernia: Defect closure and intraperitoneal mesh manual fixation. *Asian Journal Of Surgery*; 2020; (43) 8: 864–865.
16. Yakub E, Bello, U Sheshe, A, et al. Delayed Presentation of Posttraumatic Diaphragmatic Hernia Masquerading as Recurrent Acute Asthmatic Attack. *Case Rep Med*; 2017; 2017: 5037619.
17. Dorgam C, Carmo L, Da Silva R. Diaphragmatic herniation after 3 years of penetrating trauma managed through laparotomy: A case report. *Int J Surg Case Rep*; 2021; 79: 58–61. laparotomy: A case report. *Int J Surg Case Rep*. 2021;79:58–61.