



Osteosarcoma: fisiopatología, diagnóstico y tratamiento

Osteosarcoma: pathophysiology, diagnosis and treatment



¹ **Dr. José Pablo Madrigal-Calderón**

Hospital San Juan de Dios, CCSS, Costa Rica.

<https://orcid.org/0000-0001-8627-0623>

² **Dra. Andrea Lucía Amador-Méndez**

Investigadora independiente, San José, Costa Rica.

<https://orcid.org/0000-0003-3939-7124>

³ **Dra. Natalia Rivera-Sandoval**

Investigadora independiente, Heredia, Costa Rica.

<https://orcid.org/0000-0002-6794-4079>

Recibido
13/03/2023

Corregido
16/04/2023

Aceptado
20/04/2023

RESUMEN

El osteosarcoma (OS) es un tumor maligno infrecuente que afecta el hueso. Tiene origen mesenquimatoso y predomina en la infancia y adolescencia. Se localiza en la gran mayoría de los casos en metáfisis de huesos largos, y clínicamente debuta con episodios de dolor óseo que pueden estar o no acompañados de síntomas constitucionales. Se puede clasificar de acuerdo a su grado, localización y patrón histológico; el OS de alto grado abarca el 90% del total de casos y presenta crecimiento acelerado y mayor agresividad. Es necesaria una biopsia ósea para realizar el diagnóstico definitivo. Su tratamiento definitivo incluye la cirugía, en conjunto con quimioterapia neoadyuvante y adyuvante, mediante el esquema MAP, el cual combina tres quimioterapéuticos y ha demostrado ser el más eficaz, con un incremento de la supervivencia global de un 20% a un 70%. Pese al esfuerzo de la comunidad científica por desarrollar nuevas terapias que ofrezcan una mejor respuesta, ninguna de estas ha mostrado mejores resultados hasta el momento.

PALABRAS CLAVE: osteosarcoma; hueso; tumor; quimioterapia; metástasis.

ABSTRACT

Osteosarcoma is a rare malignant tumor that affects the bone. It has mesenchymal origin, and its incidence is higher during childhood and adolescence. In most cases, it develops in the metaphysis of long bones and clinically manifests with episodes of bone pain that may be accompanied by constitutional symptoms. It can be classified according to its grade, location and histological pattern; high-grade OS accounts for 90% of all cases and presents accelerated growth and greater aggressiveness. A bone biopsy is necessary to make a definitive diagnosis. Its definitive treatment includes surgery along with neoadjuvant and adjuvant chemotherapy,



using the MAP regimen, which combines three chemotherapeutic agents and has proven to be the most effective, with an overall survival increase from 20% to 70%. Despite the efforts of the scientific community to develop new therapies that offer a better response, none of these has shown better results yet.

KEYWORDS: osteosarcoma; bone; tumor; chemotherapy; metastasis.

¹ Médico residente de ortopedia, Universidad de Costa Rica (UCR). Código médico: [MED17289](#). Correo: jomaca96@gmail.com

² Médica general, graduada de la Universidad de Costa Rica (UCR). Código médico: [MED17258](#). Correo: anluame@hotmail.com

³ Médica general, graduada de la Universidad de Costa Rica (UCR). Código médico: [MED17238](#). Correo: natalia.riverasandoval@gmail.com

INTRODUCCIÓN

El osteosarcoma (OS) es un tumor maligno infrecuente que afecta hueso, originado de células mesenquimales productoras de osteoide. Representa el 20% de todos los tumores de hueso en general, y el 5% de los tumores pediátricos. Corresponde al cáncer de hueso con mayor incidencia en niños y adolescentes, y al tercer tumor más frecuente en este grupo etario, reportándose cerca de 4.4 casos por cada millón de niños en Estados Unidos por año. Esta incidencia se ha mantenido estable por los últimos 40 años, sin embargo, la mortalidad ha disminuido desde que se añadió la quimioterapia en su esquema de tratamiento (1-4).

Tiene una predominancia por el género masculino, principalmente en hombres jóvenes, con una relación hombre-mujer 1.7:1. El OS suele presentarse en niños y adultos jóvenes, se estima una edad menor a 25 años en 60% de los pacientes al momento del diagnóstico.

Previamente se creía que los casos de OS en pacientes mayores eran únicamente secundarios, asociados a condiciones preexistentes como la enfermedad de Paget, antecedente de radiación e infarto óseo; sin embargo, se ha demostrado que 50% de los OS que se desarrollan en la edad adulta son primarios. Actualmente, se ha establecido que el OS primario tiene una distribución bimodal con un segundo pico de incidencia

entre la séptima y octava década de vida (2,5,6).

Esta revisión tiene como objetivo brindar información actualizada sobre la fisiopatología, el diagnóstico y el manejo general de esta patología, con la finalidad de facilitar el diagnóstico e iniciar un abordaje precoz que lleve a mejorar la sobrevida en la población que desarrolle esta malignidad.

MÉTODO

Para la elaboración de esta revisión bibliográfica se utilizaron las bases de datos de PubMed, Nature, Clinical Key, SciELO y Science Direct, con el propósito de revisar bibliografía publicada entre 2018 y 2023. Se utilizaron las palabras clave “osteosarcoma” y “tumores óseos”, en combinación con “fisiopatología”, “diagnóstico”, “tratamiento” y “pronóstico”. Se incluyeron 15 referencias bibliográficas en español e inglés. Dentro de las referencias se pueden encontrar metaanálisis, ensayos clínicos, revisiones de tema y reportes de casos, que engloban tanto a la población pediátrica como a la adulta. La búsqueda se centró en la información más actualizada, para ofrecer un repaso completo de los aspectos básicos de esta entidad clínica.

FISIOPATOLOGÍA

La fisiopatología exacta del OS aún no es del todo clara, sin embargo, se ha demostrado

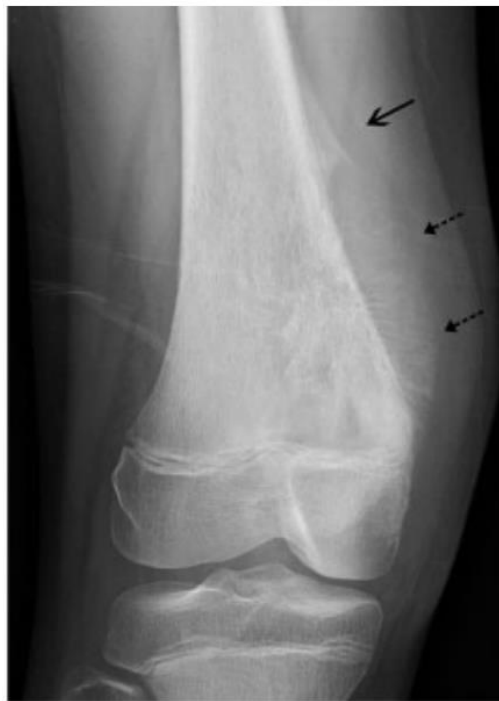que existe una relación entre el crecimiento óseo acelerado y el inicio de la enfermedad, esto debido a que el primer pico de edad ocurre en pacientes jóvenes, y las localizaciones más frecuentes al momento del debut son zonas de rápido crecimiento óseo, como las metáfisis de huesos largos (principalmente fémur distal y tibia proximal). Si bien la mayoría de los casos de OS son esporádicos, existen ciertos factores ambientales y hereditarios que han demostrado tener un riesgo elevado de OS. El antecedente de exposición a radiación ionizante y la enfermedad de Paget ósea son factores de riesgo para el desarrollo de OS secundario. En cuanto a los elementos genéticos, las mutaciones que inactivan a los genes supresores de tumores p53 y el gen RB se han relacionado con el desarrollo de OS (2,4,6).

La inactivación de p53, ya sea por mutación somática o germinal, como ocurre en el síndrome de Li-Fraumeni, predispone al desarrollo de OS. Se ha demostrado que el 26.5% de los casos de OS no hereditario presentan pérdida somática del p53, y también se evidenció que el 30% de los pacientes que presentan síndrome de Li-Fraumeni desarrollan OS. Las mutaciones del gen p53 se asocian con mal pronóstico debido a la asociación con OS de alto grado. El gen RB1, asociado con el desarrollo de retinoblastoma, regula de forma negativa la progresión del ciclo celular, y su mutación también se ha establecido como factor de riesgo para el desarrollo de OS (2,7,8).

DIAGNÓSTICO

Se debe iniciar el abordaje diagnóstico en todos los pacientes sospechosos de OS,

Figura 1. Radiografía de osteosarcoma de fémur derecho



Nota. Radiografía anteroposterior que muestra una masa con mineralización intraósea, la típica reacción perióstica en sol naciente (flechas pequeñas) y el triángulo de Codman (flecha grande).

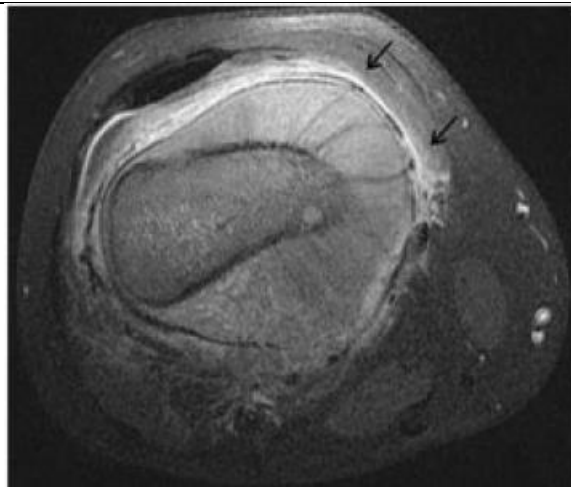
Fuente. Fox MG, Trotta BM. Osteosarcoma: Review of the Various Types with Emphasis on Recent Advancements in Imaging.

estos incluyen pacientes con una masa dolorosa en una superficie ósea, con dolor musculoesquelético que empeora en la noche, con historia de lesión que no resuelve o con dolor localizado en un área esquelética sospechosa. El primer paso que debe llevarse a cabo es la realización de una radiografía simple del hueso afectado (4,6). El signo de sol naciente se encuentra clásicamente como hallazgo en la radiografía simple y hace referencia al crecimiento perpendicular de nuevo material óseo alrededor de los bordes de la lesión y extensión de la masa a través del periostio, lo cual, a la vez, forma el característico triángulo de Codman (ver Figura 1). Se pueden apreciar zonas de radio-lucidez y radio-opacidad, indicativas de lesiones líticas y formación de nuevo periostio. Se debe tener en consideración que en pacientes mayores el OS tiende a ser más lítico que blástico, y a menudo carece de reacción perióstica. Si bien el signo del sol naciente y el triángulo de Codman son signos altamente sugestivos de OS, no corresponden a hallazgos patognomónicos,

razón por la cual es necesaria una biopsia ósea para realizar el diagnóstico definitivo (4,6).

Dentro del abordaje inicial que se debe llevar a cabo si se sospecha OS, además de radiografía simple, se deben solicitar otros estudios para determinar el pronóstico y evaluar la condición basal del paciente. Se deben obtener laboratorios que incluyan recuento celular con diferencial, transaminasas, nitrógeno ureico, creatinina, niveles de electrolitos, deshidrogenasa láctica (DHL) y fosfatasa alcalina (FA). Niveles elevados de DHL son indicativos de un peor pronóstico en todos los grupos etarios. Por otra parte, en adultos se pueden utilizar niveles de FA como herramienta diagnóstica y pronóstica, de modo que valores elevados de FA indican una alta carga tumoral, no así en niños y adolescentes, en quienes los niveles FA pueden encontrarse fuera de los límites normales, sin tener valor diagnóstico ni pronóstico. Como alternativa en niños y adolescentes, se ha propuesto el uso de la relación FA/fosfatasa ácida como

Figura 2. Resonancia magnética nuclear de osteosarcoma de fémur derecho



Nota. Corte axial de fémur derecho de RMN ponderada en T1 post-contraste con supresión grasa que muestra reacción perióstica en sol naciente y una gran masa de tejido blando (flechas).

Fuente. Fox MG, Trotta BM. Osteosarcoma: Review of the Various Types with Emphasis on Recent Advancements in Imaging.

herramienta diagnóstica, debido a que ha demostrado mayor especificidad y sensibilidad (4,9).

Ante hallazgos sugestivos de enfermedad ósea en la radiografía simple, resulta de gran ayuda implementar la resonancia magnética nuclear (RMN) para el estadiaje del OS, ya que permite valorar la extensión, el compromiso de tejidos blandos y la presencia de linfadenopatías. También es útil para el planeamiento quirúrgico y para evaluar la respuesta del tumor a la quimioterapia neoadyuvante, y permite detectar la presencia de tumor residual o recurrente tras la intervención quirúrgica (ver Figura 2) (4,6,10).

La tomografía axial computarizada (TAC), por su parte, es de gran utilidad para mostrar la extensión ósea del OS y para confirmar o descartar la presencia de metástasis pulmonares; además, es útil para evaluar fracturas patológicas cuando estas están presentes. También es útil para el planeamiento quirúrgico, y facilita la evaluación de OS en huesos complejos como pelvis, columna vertebral y huesos craneofaciales, los cuales son sitios frecuentes en adultos mayores. La tomografía por emisión de positrones (PET Scan) corresponde a una alternativa adecuada para estudiar metástasis a otros huesos (ver figura 3). Determinar de manera inicial la presencia de enfermedad diseminada resulta de gran importancia, dado que su presencia representa peor valor pronóstico (4,6,10,11).

Como se mencionó anteriormente, se debe realizar biopsia para confirmar el diagnóstico. La biopsia con aguja tiene una precisión diagnóstica del 90%, sin embargo, muchos prefieren la biopsia incisional para aumentar la precisión y disminuir los falsos negativos. La biopsia usualmente muestra células neoplásicas con pleomorfismo

nuclear y un patrón trabecular desorganizado descrito en forma de encaje, el cual es característico de osteosarcoma (4,10).

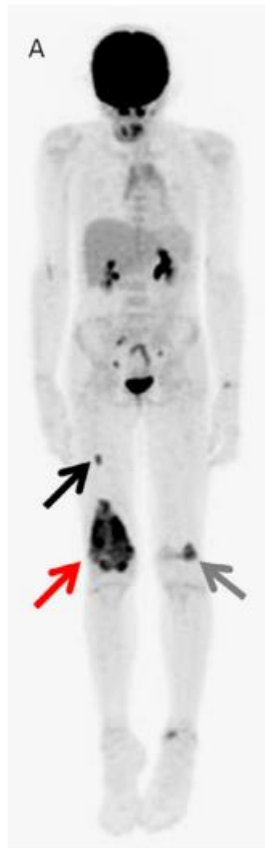MANEJO

Una vez realizado el diagnóstico de OS, se debe llevar a cabo un abordaje multidisciplinario, que incluya participación tanto de especialistas en ortopedia, oncología, psicología y pediatría, en caso de ser pacientes de ese grupo etario. El tratamiento definitivo corresponde a la resección quirúrgica de la lesión. Se utiliza tradicionalmente un protocolo que incluye quimioterapia neoadyuvante, resección quirúrgica de la neoplasia y de las metástasis resecables, y quimioterapia adyuvante (3,4).

Clásicamente, el esquema quimioterapéutico que se utiliza de primera línea y que ha demostrado mejores resultados corresponde al régimen MAP, el cual consiste en dosis altas de metrotexato, doxorubicina y cisplatino, administrados tanto antes como después de la intervención quirúrgica. Ifosfamida y etopósido han demostrado ser activos contra OS, motivo por el cual corresponden a una alternativa terapéutica en caso de ser necesario reemplazar algún fármaco del esquema MAP; sin embargo, adicionarlos al esquema MAP tradicional no ha demostrado mejores resultados (10,12).

La quimioterapia neoadyuvante, la cual se coloca 8 a 10 semanas antes de la resección quirúrgica, ha demostrado aumentar la supervivencia en OS, documentándose mejores resultados finales en relación con la respuesta tumoral inicial hacia el tratamiento. El éxito de la quimioterapia se puede predecir con el grado de necrosis que presenta el tumor después de la terapia neoadyuvante; los tumores que muestran un

Figura 3. Tomografía de emisión de positrones de osteosarcoma de fémur derecho



Nota: Imagen obtenida de un PET Scan que muestra osteosarcoma en fémur derecho (flecha roja) y metástasis óseas (flechas negras).

Fuente: Farina et al. The Role of FDG-PET and Whole-Body MRI in High Grade Bone Sarcomas with Particular Focus on Osteosarcoma.

porcentaje de necrosis mayor al 90-95% se consideran buenos respondedores histológicos. Una buena respuesta histológica se asocia con mejor supervivencia global y libre de recurrencia (3,4,13).

Respecto a la quimioterapia adyuvante, se debe esperar alrededor de 21 días posterior a la cirugía antes de iniciar el tratamiento, para no interferir en la cicatrización. Se utilizan esquemas de quimioterapéuticos que van de 12 a 29 semanas, donde la extensión se decide de manera individualizada. La radioterapia, a diferencia de otros tipos de tumores óseos, no ha demostrado mayor utilidad clínica en OS y se reserva únicamente para casos en los cuales los márgenes son positivos o cuando

la resección quirúrgica no es una opción (3,4).

Se considera la amputación del miembro afectado como el manejo de elección, sin embargo, las repercusiones a largo plazo, tanto en los aspectos social, físico y emocional, principalmente en niños, ha llevado a que en la actualidad se realice resección focal de la lesión, hasta en 80%-85% de los casos, desplazando a la amputación como manejo definitivo. La selección de esta opción quirúrgica involucra ciertos riesgos que deben ser tomados en consideración por el paciente y su familia, dado que el riesgo de recurrencia de la enfermedad es el doble respecto a la amputación, y en caso de que se dé

recurrencia, la agresividad del tumor es mucho mayor. La recidiva tumoral está asociada a distintos factores como el tamaño de la lesión y al tamaño de los márgenes libres de la pieza quirúrgica; no está estandarizado el grosor de los márgenes libres de células tumorales que tienen mejor pronóstico, sin embargo, se conoce que entre más grande sean estos márgenes, menor es riesgo de recurrencia (3,4).

PRONÓSTICO

Los factores pronósticos incluyen el tamaño del tumor, su localización, su resecabilidad, la respuesta histológica a la quimioterapia y la presencia de metástasis. El OS con frecuencia tiende a hacer metástasis, documentándose que en promedio un 25% de los pacientes presenta metástasis al diagnóstico, siendo las metástasis pulmonares las más frecuentes; sin embargo, puede diseminarse a otros huesos y ganglios linfáticos. Pacientes con datos de enfermedad a distancia al momento del diagnóstico presentan un pobre pronóstico, donde se ha evidenciado menor sobrevida a 5 años al compararse con pacientes sin metástasis al momento del diagnóstico (6,14).

Bramer y colaboradores realizaron un metaanálisis donde encontraron que la respuesta histológica tumoral hacia el tratamiento quimioterapéutico neoadyuvante (más de 90% de necrosis tumoral) corresponde al mejor factor pronóstico en OS. Además, se ha demostrado mayor sobrevida en los pacientes que son manejados con el esquema de quimioterapia neoadyuvante, seguido de cirugía, con posterior quimioterapia adyuvante al compararlos con pacientes tratados únicamente con cirugía (1,14).

Aún en los casos en los que se siguen los protocolos de tratamiento establecidos, el OS tiene una tasa de recurrencia del 30%-40%, desarrollándose principalmente dentro de los primeros 2 a 3 años del tratamiento inicial, y rara vez posterior a 5 años de completado el tratamiento. La recurrencia tumoral se asocia a mal pronóstico, con una sobrevida que va de 23%-29% a los 5 años. Se han realizado distintos ensayos clínicos para valorar posibles tratamientos en caso de recidiva. Dentro de las terapias que han demostrado algún grado de éxito se encuentran la combinación de carboplatino y etopósido o ciclofosfamida y etopósido, este último de mayor interés, dado que la ciclofosfamida ha demostrado no generar resistencia cruzada con ifosfamida, componente del esquema MAP; sin embargo, estos regímenes de segunda línea aún no están estandarizados (4,13).

La resistencia a la quimioterapia puede ser tanto intrínseca como adquirida, y corresponde a uno de los principales factores pronósticos; en el caso del OS, es un tumor con gran resistencia a los quimioterapéuticos, reflejándose en los pobres resultados clínicos en pacientes que presentan recaídas (13,15).

No se ha logrado evidenciar que un retraso en el tiempo de latencia entre el inicio de síntomas y el diagnóstico esté directamente relacionado con estadios avanzados de la enfermedad o a peores resultados; sin embargo, sí se ha demostrado que un retraso en la administración eficaz de la quimioterapia asocia peores resultados finales, con mayor tasa de recaídas y con aumento de la mortalidad (9).

CONCLUSIONES

El OS representa una entidad clínica de gran relevancia, dado que es el tumor óseo más frecuente en niños y adolescentes. Debe

sospechase en todos los casos de dolor óseo que afecten metáfisis de huesos largos, y como estudio de primera línea debe realizarse sin excepción una radiografía simple. Su diagnóstico debe realizarse mediante el análisis histológico de la lesión, donde más del 90% de los casos corresponden a algún subtipo de alto grado. El estándar de manejo es quirúrgico en conjunto con quimioterapia neoadyuvante y adyuvante. Se utiliza el esquema MAP, que combina dosis altas de metrotexato, doxorubicina y cisplatino, siendo el único manejo que ha demostrado buenos resultados clínicos en pacientes sin metástasis ni recidiva. La respuesta tumoral al tratamiento neoadyuvante corresponde a un factor pronóstico de gran peso, y la presencia de enfermedad metastásica o recidiva son indicadores de malos resultados clínicos.

Los autores manifiestan que no hay conflicto de interés para este artículo.

No existen fuentes de financiamiento públicas o privadas para este artículo.

REFERENCIAS

1. Yoshida A. Osteosarcoma: Old and new challenges. *Surg Pathol Clin* [Internet]. Oct, 2021 [citado el 20 Mar 2023];14(4):567-583. Disponible en: <https://pubmed.ncbi.nlm.nih.gov/34742481/>
2. El-Naggar AM, Clarkson PW, Negri GL, Turgu B, Zhang F, Anglesio MS, Sorensen PH. HACE1 is a potential tumor suppressor in osteosarcoma. *Cell Death and Disease* [Internet]. Ene, 2019 [citado el 20 Mar 2023];10(21):1-16. Disponible en: <https://www.nature.com/articles/s41419-018-1276-4>
3. Eaton BR, Schwarz R, Vatner R, Yeh B, Claude L, Indelicato DJ, Laack N. Osteosarcoma. *Pediatric Blood and Cancer* [Internet]. Ago 2021 [citado el 20 Mar 2023];68(S2):1-7. Disponible en: <https://onlinelibrary.wiley.com/doi/full/10.1002/pbc.28352>
4. Simpson E, Brown HL. Understanding osteosarcomas. *JAAPA* [Internet]. Ago 2018 [citado el 20 Mar 2023];31(8):15-19. Disponible en: <https://pubmed.ncbi.nlm.nih.gov/29979330/>
5. Lee JA, Lim J, Jin HY, Park M, Park HJ, Park JW, et al. Osteosarcoma in Adolescents and Young Adults. *Cells* [Internet]. Oct 2020 [citado el 20 Mar 2023];10(10):2684. Disponible en: <https://www.ncbi.nlm.nih.gov/pmc/articles/PMC8534404/>
6. Kumar R, Kumar M, Malhotra K, Patel S. Primary osteosarcoma in the elderly revisited: Current concepts in diagnosis and treatment. *Curr Oncol Rep* [Internet]. Feb 2018 [citado el 20 Mar 2023];20(2):13. Disponible en: <https://pubmed.ncbi.nlm.nih.gov/29492676/>
7. Huayllani MT, Restrepo DJ, Boczar D, Sisti A, Spaulding AC, Parker AS, et al. Osteosarcoma of the Upper Extremities: A National Analysis of the US Population. *Anticancer Res* [Internet]. Oct 2019 [citado el 20 Mar 2023];39(10):5663-5668. Disponible en: <https://pubmed.ncbi.nlm.nih.gov/31570464/>
8. Bertin H, Gomez-Brouchet A, Rédini F. Osteosarcoma of the jaws: An overview of the pathophysiological mechanisms. *Crit Rev Oncol Hematol* [Internet]. Dic 2020 [citado el 20 Mar 2023];156:103126. Disponible en: <https://pubmed.ncbi.nlm.nih.gov/33113487/>
9. Vasquez L, Silva J, Chavez S, Zapata A, Diaz R, Tarrillo F, et al. Prognostic impact of diagnostic and treatment delays in children with osteosarcoma. *Pediatr Blood Cancer* [Internet]. Abr 2020 [citado el 20 Mar 2023];67(4):e28180. Disponible en: <https://pubmed.ncbi.nlm.nih.gov/31925940/>
10. Aran V, Devalle S, Meohas W, Heringer M, Cunha A, Pinheiro D, et al. Osteosarcoma, chondrosarcoma and Ewing sarcoma: Clinical aspects, biomarker discovery and liquid biopsy. *Crit Rev Oncol Hematol* [Internet]. Jun 2021 [citado el 20 Mar 2023];162:103340.

- Disponible en:
<https://pubmed.ncbi.nlm.nih.gov/33894338/>
11. Anwar MA, El-Baba C, Elnaggar MH, Elkholy YO, Mottawea M, Johar D, et al. Novel therapeutic strategies for spinal osteosarcomas. *Semin Cancer Biol* [Internet]. Ago 2020 [citado el 20 Mar 2023];64:83-92. Disponible en:
<https://pubmed.ncbi.nlm.nih.gov/31152785/>
 12. Gill J, Gorlick R. Advancing therapy for osteosarcoma. *Nat Rev Clin Oncol* [Internet]. Oct 2021 [citado el 20 Mar 2023];18(10):609-624. Disponible en:
<https://pubmed.ncbi.nlm.nih.gov/34131316/>
 13. Lilienthal I, Herold N. Targeting molecular mechanisms underlying treatment efficacy and resistance in osteosarcoma: A review of current and future strategies. *Int J Mol Sci* [Internet]. Sep 2020 [citado el 20 Mar 2023];21(18):6885. Disponible en:
<https://pubmed.ncbi.nlm.nih.gov/32961800/>
 14. Ding WZ, Liu K, Li Z, Chen SR. A meta-analysis of prognostic factors of osteosarcoma. *Eur Rev Med Pharmacol Sci* [Internet]. Apr 2020 [citado el 20 Mar 2023];24(8):4103-4112. Disponible en:
<https://pubmed.ncbi.nlm.nih.gov/32373946/>
 15. Harrison DJ, Geller DS, Gill JD, Lewis VO, Gorlick R. Current and future therapeutic approaches for osteosarcoma. *Expert Rev Anticancer Ther* [Internet]. Ene 2018 [citado el 20 Mar 2023];18(1):39-50. Disponible en:
<https://pubmed.ncbi.nlm.nih.gov/29210294/>