



Malformaciones anorrectales en pediatría

Anorectal malformations in pediatrics




¹ Dra. Daniela Gómez García

Emergencias Médicas, San José, Costa Rica

 <https://orcid.org/0000-0002-8874-0972>

² Dra. Elena Sánchez Bonilla

Paramédica, San José, Costa Rica

 <https://orcid.org/0009-0008-4845-8252>

³ Dra. María Jesús Montiel Zárate

Investigadora independiente, San José, Costa Rica

 <https://orcid.org/0000-0001-8105-7655>

Recibido
13/03/2023

Corregido
06/05/2023

Aceptado
20/05/2023

RESUMEN

Las malformaciones anorrectales (ARM) son un conjunto de anomalías congénitas en las que se produce una alteración de la región anorrectal y urogenital visible en niños y niñas al nacer. Se especula que esta patología es el producto de un desarrollo anormal de la membrana cloacal (MC) que conduce a la interrupción del desarrollo normal de los músculos y nervios locales. Los neonatos de sexo masculino son más propensos a padecer de una ARM, con una proporción de sexo hombre-mujer de 4:1.

Hay múltiples tipos de ARM, entre los cuales se destacan la fístula perineal, fístula vestibular, fístula rectouretral, el ano imperforado y otras malformaciones complejas.

Existe evidencia de que aquellas madres con diabetes, obesidad, alta exposición a la nicotina y a la cafeína son más propensas a concebir un hijo o hija con algún tipo de malformación anorrectal.

Tras llevar a cabo un examen físico del infante durante las primeras 24 horas de vida, es posible reconocer fácilmente la presencia de una ARM y comenzar un adecuado abordaje, con el fin de prevenir complicaciones significativas o la muerte.

Como tratamiento se utilizan técnicas quirúrgicas como la anoplastia, anorrectoplastia sagital posterior (PSARP), colostomía y laparoscopia, las cuales pueden presentar complicaciones postoperatorias en el paciente.

A pesar de la corrección quirúrgica, algunos pacientes pueden requerir segundas intervenciones, o bien, sufrir trastornos como estreñimiento e incontinencia fecal, que puede llegar a afectar su calidad de vida.

PALABRAS CLAVE: malformación anorrectal; cloaca; recién nacido; pediátrico; niños.



ABSTRACT

Anorectal malformations (MRA) are a set of congenital anomalies in which there is an alteration of the anorectal and urogenital region visible in boys and girls at birth. It is speculated that this pathology is the product of abnormal development of the cloacal membrane (CM) leading to disruption of the normal development of local muscles and nerves. Male infants are more likely to have MRA, with a male-to-female ratio of 4:1.

There are multiple types of MRA, including perineal fistula, vestibular fistula, rectouretral fistula, imperforate anus, and other complex malformations.

There is evidence that those mothers with diabetes, obesity, high exposure to nicotine and caffeine are more likely to conceive a son or daughter with some type of anorectal malformation. After performing a physical examination of the infant during the first 24 hours of life, it is possible to easily recognize the presence of MRA and begin an appropriate approach in order to prevent significant complications or death.

As treatment, surgical techniques such as anoplasty, posterior sagittal anorectoplasty (PSARP), colostomy and laparoscopy are used, which can present postoperative complications in the patient.

Despite surgical correction, some patients may require second interventions, or suffer from disorders such as constipation and fecal incontinence that can affect their quality of life.

KEYWORDS: anorectal malformation; cloaca; newborn; pediatric; children.

¹ Médica general, graduada de la Universidad de Iberoamérica (UNIBE). Código médico: [MED17685](#). Correo: danielagomezg_18@hotmail.com

² Médica general, graduada de la Universidad de Iberoamérica (UNIBE). Código médico: [MED17717](#). Correo: elena119.es@gmail.com

³ Médica general, graduada de la Universidad de Iberoamérica (UNIBE). Código médico: [MED18139](#). Correo: mjmontiel12@gmail.com

INTRODUCCIÓN

Las malformaciones anorrectales (ARM) se consideran como un conjunto de anomalías congénitas en las que se produce una alteración de la región anorrectal y urogenital, siendo frecuentes las anomalías ortopédicas, espinales y neurológicas asociadas a esta patología (1,2). En neonatos, la malformación anorrectal es la más común del tracto alimentario, así como también estas son el tipo de malformaciones más comunes en cirugía pediátrica (3).

La incidencia de esta enfermedad es de aproximadamente 1 de cada 5,000 nacimientos, y son ligeramente más comunes en hombres (con una proporción de sexo hombre-mujer de 4:1). Para que una familia tenga un segundo hijo con un ARM existe un riesgo del 1% (1,4).

Diversos estudios suscitan que las ARM son el producto de un desarrollo anormal de la

membrana cloacal (MC), que conduce a la interrupción del desarrollo normal de los músculos y nervios locales (5).

Las ARM comprenden diversas variedades, desde la estenosis anal o la agenesia anorrectal, con o sin fístula, hasta malformaciones cloacales más complejas, siendo la fístula rectouretral el tipo más frecuente en hombres, y la fístula rectovestibular en mujeres (1,5).

En la población pediátrica, la mortalidad es una preocupación durante la primera semana de vida, singularmente entre los casos múltiples y sindrómicos; no obstante, se han desarrollado diversas técnicas mínimamente invasivas para tratar esta enfermedad, tales como la laparoscopia y la cirugía robótica (2,6).

El objetivo de esta revisión bibliográfica es describir los tipos, métodos diagnósticos y el tratamiento de las malformaciones anorrectales en población pediátrica, con el

fin de aportar al equipo médico evidencia científica vigente para el abordaje clínico adecuado.

MÉTODO

Se realizó una revisión bibliográfica consultando artículos y revistas situados en las bases de datos médicas PubMed y Elsevier. Para la búsqueda se utilizaron criterios de inclusión como la fecha de publicación, empleando artículos publicados entre los años 2018-2023, y el idioma, utilizando únicamente artículos en inglés y español. Se usaron los siguientes términos para realizar la búsqueda: “malformación anorrectal”, “cloaca”, “recto”, “recién nacido”, “pediátrico”, “niños”. Entre los documentos seleccionados se encuentran estudios epidemiológicos, estudios observacionales y artículos de revisión. Se eligieron 15 fuentes bibliográficas en total, de las cuales se extrajo la información más relevante para la realización del presente artículo.

TIPOS DE MALFORMACIONES ANORRECTALES

En la mayoría de los casos, los pacientes que poseen una malformación anorrectal no tienen una abertura anal normal y podrían presentar un conducto fistuloso que se abre hacia el perineo, anterior al complejo muscular anal o hacia otras estructuras anatómicas cercanas. Las malformaciones anorrectales se clasifican en distintos tipos, según las características que presente el paciente (7).

En personas de sexo masculino, el conducto fistuloso puede conectarse al sistema urinario, y en mujeres, a las estructuras ginecológicas. La distancia a la que el conducto fistuloso se abre desde la ubicación adecuada a la abertura anal generalmente determina la gravedad del

defecto. Conforme más lejos se encuentre la apertura del conducto fistuloso de la ubicación anatómica normal, mayor será la probabilidad de problemas asociados adicionales, como subdesarrollo de la musculatura y complejo muscular anal (7).

La correcta clasificación de la malformación anorrectal es crucial para determinar el pronóstico del paciente y es un factor determinante para establecer el potencial a largo plazo de los pacientes para control intestinal (7).

En pacientes de sexo femenino, algunos de los tipos de ARM son los siguientes:

- Fístula perineal
- Fístula vestibular
- Cloaca
- Ano imperforado
- Otras malformaciones complejas

En pacientes de sexo masculino pueden observarse diversas ARM, como:

- Fístula perineal
- Fístula rectouretral
- Ano imperforado
- Otras malformaciones complejas

La presencia de meconio en diferentes lugares del cuerpo puede indicar la sospecha de diversos tipos de fístulas anorrectales. Una fístula es una conexión anormal entre dos órganos o tejidos que usualmente no se encuentran conectados. La fístula rectoperineal conecta el recto con el tejido perineal y comúnmente se observa salida de meconio de este tejido durante la revisión física, mientras que la fístula rectouretral comunica el recto con la uretra y en la revisión puede observarse meconio en la orina. La fístula rectouretral el tipo más común en hombres y la fístula rectovestibular en mujeres (1,5).

El personal de salud deberá evaluar de forma integral al paciente durante el período neonatal, con el fin de tomar una decisión

asertiva respecto al manejo quirúrgico para la corrección de esta patología (1).

MANIFESTACIONES CLÍNICAS

Los pacientes durante el periodo neonatal pueden presentar distensión abdominal debido a la acumulación de heces en el intestino, malestar, síntomas obstructivos y retardo en la expulsión de meconio (8,9).

FACTORES DE RIESGO

Múltiples autores describen que las ARM ocurren principalmente en hombres que en mujeres (3). Esta patología está vinculada a una serie de factores de riesgo en la madre, tales como:

- Diabetes
 - Obesidad
 - Alta exposición a la nicotina
 - Embarazo múltiple
 - Consumo de altas dosis de cafeína
 - Consumo de medicamentos para el asma
- Su incidencia en las malformaciones anorrectales ha sido determinada a través del uso de métodos retrospectivos y técnicas de muestreo sistemático (5,10-12).

DIAGNÓSTICO

Las malformaciones anorrectales se diagnostican por medio del examen físico de rutina posterior al parto, el cual se realiza durante las primeras 24 horas de vida del infante (1,8).

Es importante llevar a cabo una evaluación detallada del perineo, prestando atención a aspectos como el desarrollo de los glúteos, la presencia de un pliegue glúteo y la detección de cualquier tipo de apertura u orificio en el área perineal. En pacientes femeninas con malformaciones anorrectales, se debe realizar un examen vaginal completo y observar

cuidadosamente el número de aberturas en el perineo. Estas características del examen físico pueden proporcionar indicios sobre el tipo de malformación anorrectal presente en el paciente (7).

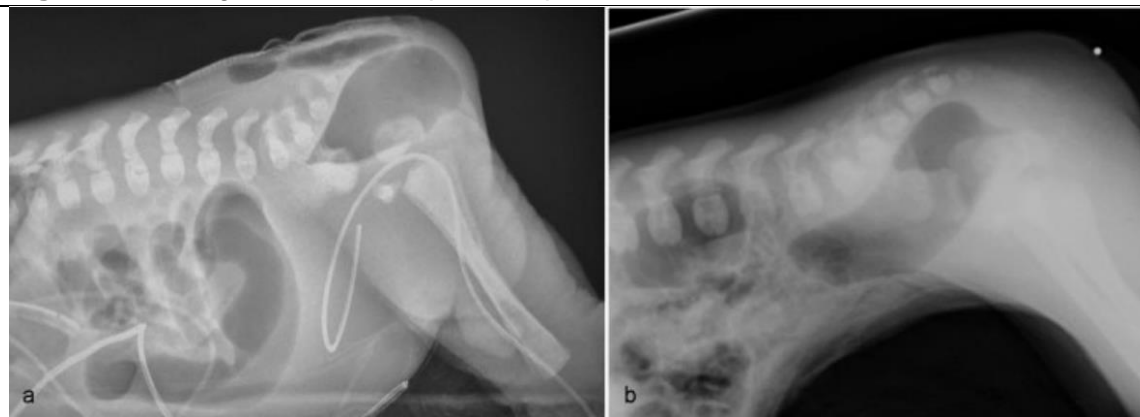
Es fundamental llevar esta evaluación en el tiempo establecido, ya que un diagnóstico tardío (después de 24 horas del nacimiento o remisión a un centro médico) incrementa sustancialmente la morbilidad y mortalidad (8).

A pesar de que las ARM usualmente no son diagnosticadas en la ecografía prenatal, existen marcadores de malformación cloacal, incluyendo quistes intrapélvicos o abdominales, así como hidronefrosis, y marcadores ecográficos de VACTERL (defectos vertebrales, atresia anal, defectos cardíacos, fístula traqueoesofágica, anomalías renales y anomalías de las extremidades) que pueden alarmar al personal y conducirlos a la búsqueda de una ARM (1).

Cuando un niño o niña nace con una malformación anorrectal, este debe ser examinado con el fin de detectar problemas renales y vesicales, anomalías, la presencia o ausencia de un cordón atado y anomalías sacras. Si se presentan problemas urológicos significativos observados en una ecografía renal, se debe realizar un cistouretrograma miccional (VCUG), el cual puede revelar anomalías de los uréteres y la vejiga que pueden necesitar ser abordados como el reflujo vesicoureteral y los trastornos del vaciado de la vejiga (9).

La radiografía lateral en posición prona puede mostrar aire en el recto ubicado debajo el cóccix, lo cual puede indicar la presencia de una malformación anorrectal (1).

Figura 1. Radiografía lateral en posición prona en dos recién nacidos



Nota. (a) Recto proximal: puede realizarse una anoplastia de recién nacido. (b) Recto distal: se debe realizar una colostomía.

Fuente. Wood RJ, et al. Anorectal malformations; 2018.

El colostograma distal permite definir la anatomía específica de la malformación y las relaciones del recto con otras estructuras como el tracto urinario. A menos de que el gas sea capaz de pasar los músculos elevadores / suelo pélvico, esta imagen radiológica puede no ser precisa en la determinación de la distancia potencial de la malformación (1,9).

Si no hay un sitio de fístula claro, se debe colocar al paciente con una protuberancia debajo de las caderas para ejercer presión sobre el abdomen y forzar el aire distalmente en el recto. Esta posición se realiza ocasionalmente durante el período neonatal para ver la ubicación del gas rectal (9).

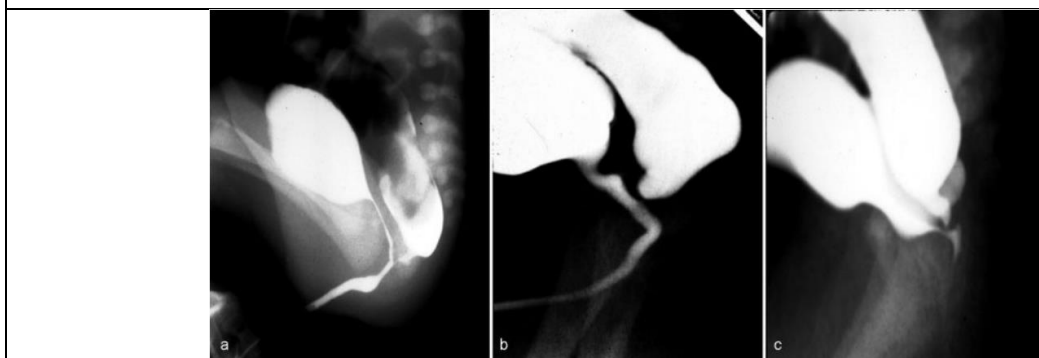
Tanto en hombres como en mujeres, si el infante posee una abertura perineal, a menudo no se requieren más imágenes de anatomía colorrectal, y el paciente puede proceder a la cirugía (9).

TRATAMIENTO

Existen diversas intervenciones quirúrgicas para restaurar la continuidad intestinal y abordar otras anomalías asociadas de forma temprana, las cuales van a depender del tipo de ARM, el estado y las características específicas de cada paciente (13).

El tratamiento quirúrgico de los ARM representa una de las pocas áreas en

Figura 2. Colostograma distal que demuestra una fístula rectobulbar, realizada con la presión adecuada



Fuente. Wood RJ, et al. Anorectal malformations; 2018.

cirugía pediátrica donde las técnicas quirúrgicas no pueden determinar el éxito de la misma hasta después de varios años. La mayoría de los infantes con esta condición se someten a procedimientos quirúrgicos antes del primer año de vida (14).

De acuerdo con las distintas ARM, se extiende una gran variedad de intervenciones quirúrgicas, entre las que se describen: anoplastia (de corte, sagital posterior), anorrectoplastia sagital posterior (PSARP), dilatación anal y colostomía (15).

Las fístulas perineales y rectovestibulares pueden ser reparadas en el período neonatal si el cirujano se siente cómodo con el procedimiento y no hay otras anomalías que impidan la anestesia. Sin embargo, también se puede retrasar la reparación si el tracto fistuloso es lo suficientemente grande como para realizar dilataciones. La dilatación también puede funcionar para pacientes femeninas con fístulas rectovestibulares, ya que la anatomía puede ser difícil en el período neonatal (7).

Para pacientes masculinos con fístulas rectouretrales o cloaca, se recomienda una derivación en el período neonatal con una colostomía sigmoide descendente desviada y una fístula mucosa separada. Esto permite que el niño crezca antes de la intervención quirúrgica y evacúe las heces de la extremidad distal del intestino que se conecta al sistema urinario. La fístula mucosa también permite un colostograma distal previo a la operación, con el fin de determinar el tipo específico de fístula rectouretral, contribuyendo con la planificación preoperatoria y la estrategia quirúrgica para la reparación (7).

Los pacientes con un solo orificio perineal consistente con un diagnóstico de cloaca también deben someterse a una ostomía de desviación y fístula mucosa en el período

neonatal, y deben ser considerados para su derivación a un centro especializado. El momento de la reparación definitiva de malformaciones altas puede depender del tipo exacto de malformación y otras anomalías asociadas, especialmente defectos cardíacos. Por lo general, la reparación quirúrgica ocurre alrededor o después de los 3 meses de edad, y todavía se puede realizar con una incisión sagital posterior si el recto y la fístula están presentes en el colostograma distal por debajo del nivel del cóccix. La laparoscopia puede ser una estrategia quirúrgica importante para malformaciones altas, como una fístula del cuello recto-vesical (7).

Se han desarrollado técnicas mínimamente invasivas, como la cirugía robótica y la laparoscopia. Actualmente, la laparoscopia se ha utilizado para el componente rectal de la reconstrucción cloacal. Esta técnica ofrece múltiples ventajas en comparación con las otras, como un mejor resultado cosmético resultado de incisiones quirúrgicas abdominales más pequeñas, un retorno más rápido de la función intestinal, potencialmente menos adherencias, así como también involucra un trauma quirúrgico menor en comparación con una incisión de laparotomía abdominal (14).

COMPLICACIONES

De acuerdo con el tipo de malformación y el procedimiento que se realice para su corrección, pueden presentarse múltiples complicaciones.

El estreñimiento es el trastorno más común observado en pacientes que se someten a algún tipo de procedimiento quirúrgico para tratar las malformaciones anorrectales (1,15). La infección de la herida, la dehiscencia, prolapso, obstrucción, lesión uretral, absceso pélvico y las estenosis son también problemas postoperatorios que

ocurren con frecuencia. La estenosis anal es una complicación postoperatoria usual, a corto plazo después del PSARP, la cual puede ser causada por un suministro inadecuado de sangre, tensión en la anastomosis o daño del suministro de sangre intramural durante la disección cercana en el recto pared (1,2,15).

A pesar de la gran cantidad de complicaciones que pueden surgir tras el tratamiento de esta patología, la mayoría de estas pueden ser evitadas mediante una preparación preoperatoria correcta y una elección adecuada del enfoque quirúrgico (3).

PRONÓSTICO

La supervivencia a cinco años es alta, pero más baja para los niños prematuros con malformaciones anorrectales complejas. En la mayoría de los casos, las muertes por una ARM se dan durante la primera semana de vida (3,12).

El acceso a la información y la atención clínica juegan un papel muy importante en el pronóstico del paciente, pues estos factores pueden influir significativamente en la mortalidad asociada a esta enfermedad (6).

Algunos pacientes presentan complicaciones que requieren una nueva operación, como estenosis anal, rectal prolapso de la mucosa. La repetición del proceso quirúrgico puede provocar daño muscular y nervioso alrededor de la entrada perianal, y trastornos funcionales de defecación (3).

A pesar del tratamiento quirúrgico llevado a cabo en la infancia, muchos niños continúan experimentando trastornos en función intestinal hasta la edad adulta, con un efecto adverso sobre la calidad de vida, el cual comprende el estatus físico, psicológico y social (16).

Síntomas como la incontinencia fecal y urinaria tienen un impacto significativo en la vida social de pacientes con ARM, aumentando su ansiedad y preocupación (16).

Durante la infancia y a largo plazo, las personas se ven afectadas principalmente por incontinencia fecal y estreñimiento, los cuales, según han reportado los estudios, disminuyen a medida que los pacientes con ARM envejecen (16).

CONCLUSIONES

Las malformaciones anorrectales son un conjunto de anomalías congénitas de la región anorrectal y urogenital, que afectan en mayor medida a hombres, y se encuentran asociadas principalmente a factores de riesgo en la madre como la diabetes, obesidad y alta exposición a la nicotina.

Es posible detectar de forma temprana esta enfermedad mediante el examen físico postparto, el cual se realiza durante las primeras 24 horas de vida. De igual forma, los marcadores de malformación cloacal pueden alertar al personal de salud sobre la existencia de una ARM en el paciente. La detección y el tratamiento temprano son importantes para prevenir complicaciones a largo plazo, como la incontinencia fecal y el estreñimiento crónico.

La anoplastia, la anorrectoplastia sagital posterior (PSARP), la colostomía y la laparoscopia son intervenciones quirúrgicas para el adecuado tratamiento de esta patología, las cuales se asignan a cada paciente según el tipo de ARM que esté presente. Se considera indispensable proporcionar apoyo y asesoramiento a las familias durante todo el proceso, desde el diagnóstico hasta la recuperación después de la cirugía.

Existen múltiples complicaciones postoperatorias, las cuales pueden ser evitadas mediante una preparación preoperatoria correcta.

Es fundamental continuar con la investigación clínica en este campo orientada a la población pediátrica, con el objetivo de comprender mejor la fisiopatología y el manejo de estas malformaciones y mejorar los resultados a largo plazo. Además, se deben realizar más estudios para evaluar los factores de riesgo y las estrategias para prevenir estas malformaciones en el futuro.

REFERENCIAS

1. Wood RJ, Levitt MA. Anorectal malformations. *Clin Colon Rectal Surg* [Internet]. 2018 [citado el 21 Feb 2023];31(2):61–70. Disponible en: <http://dx.doi.org/10.1055/s-0037-1609020>
2. Divarci E, Ergun O. General complications after surgery for anorectal malformations. *Pediatr Surg Int* [Internet]. 2020 [citado el 21 Feb 2023];36(4):431–45. Disponible en: <http://dx.doi.org/10.1007/s00383-020-04629-9y>
3. Li J, Gao W, Liu X, Zhu J-M, Zuo W, Zhu F. Clinical characteristics, prognosis, and its risk factors of anorectal malformations: a retrospective study of 332 cases in Anhui Province of China. *J Matern Fetal Neonatal Med* [Internet]. 2020 [citado el 21 Feb 2023];33(4):547–52. Disponible en: <http://dx.doi.org/10.1080/14767058.2018.1497596>
4. Oltean I, Hayawi L, Larocca V, Bijelić V, Beveridge E, Kaur M, et al. Quality of life outcomes in children after surgery for Hirschsprung disease and anorectal malformations: a systematic review and meta-analysis. *World J Pediatr Surg* [Internet]. 2022 [citado el 21 Feb 2023];5(4):e000447. Disponible en: <http://dx.doi.org/10.1136/wjps-2022-000447>
5. Miyake Y, Lane GJ, Yamataka A. Embryology and anatomy of anorectal malformations. *Semin Pediatr Surg* [Internet]. 2022 [citado el 21 Feb 2023];31(6):151226. Disponible en: <http://dx.doi.org/10.1016/j.sempedsurg.2022.151226>
6. Kancherla V, Sundar M, Tandaki L, Lux A, Bakker MK, Bergman JE, et al. Prevalence and mortality among children with anorectal malformation: A multi-country analysis. *Birth Defects Res* [Internet]. 2023 [citado el 21 Feb 2023];115(3):390–404. Disponible en: <http://dx.doi.org/10.1002/bdr2.2129>
7. Smith CA, Avansino J. Malformaciones anorrectales. *StatPearls* [Internet]. 2023 [citado el 21 Feb 2023]; Disponible en: <https://pubmed.ncbi.nlm.nih.gov/31194415/>
8. Figueroa LM, Soto M, Martínez J. Vivencias de los padres o cuidadores de niños con enfermedad de Hirschsprung o con malformaciones anorrectales, bajo seguimiento después de la cirugía. *Biomédica* [Internet]. 2019 [citado el 21 de febrero, 2023];39(1):147–56. Disponible en: <http://dx.doi.org/10.7705/biomedica.v39i1.3927>
9. Rentea RM, Badillo AT, Hosie S, Sutcliffe JR, Dickie B. Lasting impact on children with an anorectal malformation with proper surgical preparation, respect for anatomic principles, and precise surgical management. *Semin Pediatr Surg* [Internet]. 2020 [citado el 21 Feb 2023];29(6):150986. Disponible en: <http://dx.doi.org/10.1016/j.sempedsurg.2020.150986>
10. Kapapa M, Becker N, Serra A. Risk factors for anorectal and associated malformations in German children: A 10-year analysis. *Pediatr Neonatol* [Internet]. 2021 [citado el 21 Feb 2023];62(1):97–105. Disponible en: <http://dx.doi.org/10.1016/j.pedneo.2020.09.008>
11. Almatrafi MA, Al-Zalabani AH, Almaramhy HH, Al-Dubai SA. Risk factors associated with anorectal malformations development. A case-control study: A case-control study. *Saudi Med J* [Internet]. 2020 [citado el 22 Feb 2023];41(2):157–62. Disponible en: <http://dx.doi.org/10.15537/smj.2020.2.24882>
12. Ford K, Peppia M, Zylbersztejn A, Curry JI, Gilbert R. Birth prevalence of anorectal

- malformations in England and 5-year survival: a national birth cohort study. Arch Dis Child [Internet]. 2022 [citado el 22 Feb 2023];107(8):758–66. Disponible en: <http://dx.doi.org/10.1136/archdischild-2021-323474>
13. Rollins MD, Bucher BT, Wheeler JC, Horns JJ, Paudel N, Hotaling JM. Healthcare burden and cost in children with anorectal malformation during the first 5 years of life. J Pediatr [Internet]. 2022 [citado el 22 Feb 2023];240:122-128.e2. Disponible en: <http://dx.doi.org/10.1016/j.jpeds.2021.08.083>
14. Rentea RM, Halleran DR, Wood RJ, Levitt MA. The role of laparoscopy in anorectal malformations. Eur J Pediatr Surg [Internet]. 2020 [citado el 22 Feb 2023];30(2):156–63. Disponible en: <http://dx.doi.org/10.1055/s-0040-1701700>
15. Shandilya G, Pandey A, Pant N, Singh G, Kumar A, Rawat J. Evaluation and management of “low” anorectal malformation in male children: an observational study. Pediatr Surg Int [Internet]. 2022 [citado el 22 Feb 2023];38(2):337–43. Disponible en: <http://dx.doi.org/10.1007/s00383-021-05035-5>
16. Scirè G, Gabaldo R, Dando I, Camoglio FS, Zampieri N. Quality of life and anorectal malformations: A single-center experience. Pediatr Gastroenterol Hepatol Nutr [Internet]. 2022 [citado el 22 Feb 2023];25(4):340–6. Disponible en: <http://dx.doi.org/10.5223/pghn.2022.25.4.340>