

Rehabilitación con mantenedor de espacio funcional en el sector anterior en un paciente pediátrico.

González-Vázquez Verónica,* Olivares-Campos Omar Alejandro,* Pedroza-Urbe Isaac Murisi,** Alcalá-Sánchez Jorge Abraham,** Velázquez-Jiménez Yannette Concesa.**

Resumen

Recientemente rehabilitar funcionalmente del sector anterior con mantenedores de espacio se realiza debido a la aparición de caries temprana de la infancia afectando la dentición temporal. Objetivo: Rehabilitación integral y colocación de un mantenedor de espacio funcional en el sector anterior en paciente pediátrico. Desarrollo: Paciente masculino de 3 años, acude a consulta a la clínica de la especialidad en Odontopediatría de la Universidad de Guadalajara. A la exploración se observaron múltiples lesiones cariosas activas, realizando diagnóstico y plan de tratamiento para la posterior rehabilitación. Los tratamientos realizados fueron protección pulpar indirecta en órgano dentario 85, corona de acero en 84 y 85, pulpectomías en 53, 54, 63 y 64, colocación de mantenedor de espacio-funcional en sector anterior. Conclusión: El mantenedor de espacio funcional en el sector anterior resulta ser eficaz para devolver la estética y función en pacientes con pérdida de órganos dentales a causa de caries dental en el sector anterior-superior, permitiendo que el paciente tenga un buen desarrollo biopsicosocial. Propuestas: Mostrar el mantenedor de espacio funcional anterior como una excelente alternativa de tratamiento en pacientes con caries temprana de la infancia.

Palabras clave: Mantenedor de espacio. caries temprana de la infancia. odontopediatría.

Abstract

Recently, functional rehabilitation of the anterior sector with space maintainers is performed due to the appearance of early childhood caries affecting the temporary dentition. Objective: Integral rehabilitation and placement of a functional space maintainer in the anterior sector in a pediatric patient. Development: Male patient of 3 years, is a consultation to the clinic of the specialty in Pediatric Dentistry of the University of Guadalajara. Multiple carious lesions were observed during the exploration, with a diagnosis and treatment plan for the subsequent rehabilitation. The treatments were performed with indirect pulp protection in dental organs 85, steel crown in 84 and 85, pulpectomies in 53, 54, 63 and 64, placement of space-functional maintenance in anterior sector. Conclusion: The maintainer of functional space in the anterior sector proves to be effective in restoring the aesthetics and function in patients with loss of dental organs due to dental cavities in the anterior-superior sector, allowing the patient to have a good biopsychosocial development. Proposals: To show the previous functional space maintenance as an excellent treatment alternative in patients with early childhood caries.

Key words: Space maintenance, early childhood caries, pediatric dentistry

* Residente de la Especialidad en Odontopediatría, Universidad de Guadalajara, Centro Universitario de los Altos (CUALTOS).

**Profesor de la Especialidad en Odontopediatría, Universidad de Guadalajara, CUALTOS.

Correspondencia: Verónica González Vázquez e-mail: verocd.90@hotmail.com

Recibido: Mayo 2017 Aceptado: Julio 2017

Introducción

En la actualidad la rehabilitación funcional del sector anterior con mantenedores de espacio, se realiza debido a traumatismos y a la aparición de caries temprana de la infancia (CTI) afectando la dentición decidua en lactantes y niños.^{1,2} La caries temprana de la infancia se caracteriza por lesiones cariosas severas, afectando numerosos órganos dentales y produciendo una rápida destrucción e infección del tejido dentario. Dicho problema constituye un serio problema de salud pública, en países que están más desprotegidos y donde el desarrollo es menor, la prevalencia de CTI es mayor que en países con alto nivel de desarrollo.¹

La etiología de esta enfermedad es multifactorial, donde intervienen factores culturales, económicos

y conductuales; coadyuvando en el desarrollo de lesiones cariosas. El biofilm y la dieta rica en carbohidratos son el principal medio para el desarrollo de bacterias en el medio bucal. Los hidratos de carbono fermentables obtenidos de la dieta son metabolizados por bacterias y se altera el pH mediante por la producción de ácidos, provocando la desmineralización de los tejidos dentales.¹

Las consecuencias de la CTI pueden llegar a ser desde dolor, dificultades funcionales, desordenes de salud general, problemas psicológicos que generan inseguridad en el niño, hospitalizaciones y atención de urgencia, ocasionando así una menor calidad de vida en los infantes que presentan esta enfermedad. Por ello es indispen-

sable realizar la rehabilitación funcional del paciente, obteniendo resultados idóneos para que recupere su calidad de vida, debido a que si puede ingerir la dieta adecuada desde el momento de la masticación hasta la adsorción de los nutrientes se expresará en el funcionamiento correcto de cada aparato y sistema.²

La pérdida prematura de los dientes ya sea por trauma o por caries dental es común en niños. La rehabilitación estética y funcional de la cavidad bucal puede ser un desafío, ya que se deben de tomar en cuenta el grado de destrucción de los órganos dentarios teniendo un efecto sobre la salud oral del niño incluso después de la erupción de los dientes permanentes, que a menudo tienden a causar movimientos dentales indeseables de los dientes primarios o permanentes incluyendo la pérdida de la longitud del arco. En caso de pérdida prematura del diente en el segmento incisal anterior, hay pérdida mínima de espacio y una inclinación linguo-distal de los dientes, causando un colapso lingual anterior, además del cierre del espacio y cambio de la línea media; conducen a hábitos para funcionales así como un comportamiento alterado incluyendo la depresión, y la timidez aumentada de un niño junto con el círculo de amigos pobres y el estilo de vida diaria no aceptable.^{3,5}

La pérdida prematura de los dientes anteriores pueden tener efectos en la calidad de vida del paciente y la satisfacción con su dentición; un nivel reducido de confianza en los pacientes que no tienen dientes anteriores.³

Uno de los objetivos de un mantenedor de espacio funcional es estimar los parámetros de cronología de erupción de la población infantil para el correcto desarrollo de los maxilares del niño a la forma adulta, Si existe alguna alteración en la dentición decidua esta conversión puede alterar la forma de los huesos y el perfil facial junto con la psicología del niño. Por lo tanto, en el región en el sector anterior se debe colocar un mantenedor de espacio funcional de acuerdo a la edad del paciente. El mantenedor de espacio es una prótesis que nos ayuda a sustituir los órganos dentales afectados por la CTI utilizando dientes de

de acrílico y puede ser de tipo removible, fijo o semifijo, sostenidos de bandas o coronas para sustituir los órganos dentarios afectados.^{3,4,5}

Descripción del caso

Paciente masculino de 3 años de años acude a consulta a la clínica de la especialidad de Odontopediatría de la Universidad de Guadalajara, el motivo de la consulta referido por la madre del infante fue “Sus dientes están picados y quiero ver que se puede hacer” (Figura 1). Al elaborar la historia clínica la madre no muestra antecedentes medico-patológicos ni heredofamiliares relevantes, el paciente no había recibido atención dental previa, no presentaba dolor y no refería hábitos de ningún tipo.

Al realizar la exploración física intraoral se observaron múltiples lesiones cariosas, se observaron los restos radiculares de los órganos dentarios 51, 52, 61, 62. Lesiones cariosas severas en órganos dentarios 54, 64, 75, 84, 85 y obturación con ionomero de vidrio en órgano dentario 74. Una vez que se obtuvieron los elementos necesarios, el diagnóstico fue caries temprana de la infancia y el plan de tratamiento se realizó por fases.

En la primera fase se le explicó a la mamá la importancia del cuidado de la dentición con los hábitos de higiene adecuada y cambios de hábitos alimenticios. Se describió la técnica de cepillado correcta para evitar la formación de nuevas lesiones cariosas y se realizó la profilaxis y topicación de flúor para la adecuación del medio bucal.^{11,12}

En la segunda fase del tratamiento, de rehabilitación se inicio con procedimientos sencillos, por ello en la primera cita se colocó una resina 3M[®] en el órgano dentario 75, con aislamiento absoluto. En la cita siguiente se realizó un tratamiento un poco más complicado protección pulpar indirecta con TheraCal en el órgano dentario 84 y la colocación de coronas de acero 3M[®] en órganos dentarios 84 y 85 por la destrucción de estos. Posteriormente en la tercera cita se realizaron cuatro pulpectomías para

conservar los órganos dentarios como domos para el soporte de la prótesis y de mantenedor de espacio fisiológico ayudando a guiar la erupción de los órganos dentales permanentes⁹. Al realizar las pulpectomías el canal radicular se obturo con Vitapex® y se colocó una base ionómero de vidrio Fuji II® y resina 3M® para la obturación de las cavidad, estos tratamientos se dividieron por cuadrantes, en una cita se trabajaron los órganos dentarios 53, 54 y en la siguiente cita los órganos dentarios 63 y 64.

Al final se realizaron exodoncias de los fragmentos radiculares de los órganos dentarios 51, 52, 61 y 62, ya que la anestesia en el sector anterior es incomoda y debido a que el tratamiento de extracciones puede ser complicado. Una vez restaurado todos los órganos dentarios se realizó el mantenedor de espacio funcional en el sector anterior. El procedimiento realizado se llevó a cabo mediante varias pruebas, la cuales fueron las siguientes:

1. Prueba de bandas 3M® y toma de impresión con alginato. Una vez que se obtuvo el modelo de trabajo se adaptó un alambre de ortodoncia calibre 36 a lo largo del arco dentario, se realizaron retenciones en el sextante anterior y se procedió a soldar el alambre de ortodoncia a las bandas, se eliminaron excedentes de la soldadura (con piedras y conos de hule) y se pulió (Polishine®).
2. Se hizo una base de acrílico y rodillo con cera roja para rodillos, esto con el fin de aumentar la dimensión vertical del paciente y realizó prueba en el paciente para medir la altura de los dientes de acrílico que se colocarían.
3. Luego de realizar la prueba de base y rodillo se colocaron dientes de acrílico prefabricados y su respectiva prueba de dientes en el paciente (figura 2).
4. Una vez realizadas estas pruebas y comprobando que la altura y el acomodo de los dientes fuera el correcto se mandó al laboratorio para realizar el acrílado de la prótesis con acrílico termocurado.
5. Cuando el laboratorio terminó el procedimiento se realizó la prueba final para comprobar que todo

Figura 1. Fotografías extraorales e intraorales.

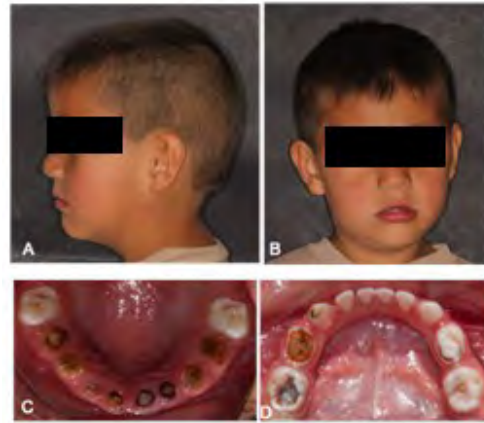

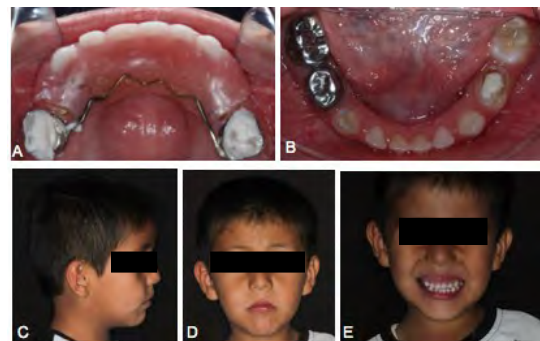
Figura 2. Prueba de altura con bases y rodillo.

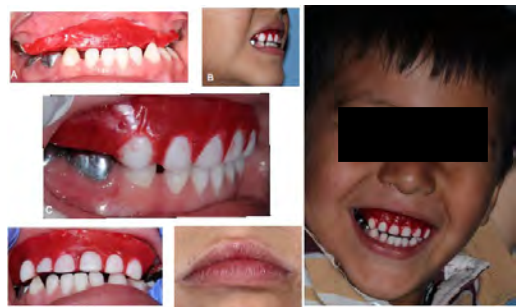

Figura 3. Prueba final y cementación del mantenedor de espacio. A) Prótesis terminada, B,C,D,E) Pruebas de la prótesis en boca. D) Después de la cementación.

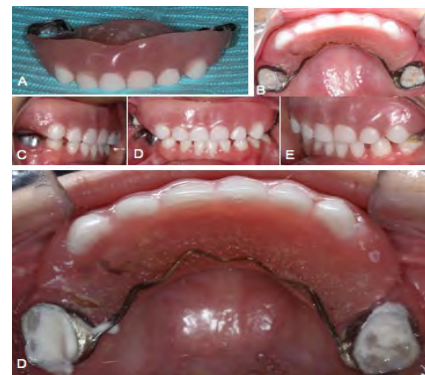

Figura 4. Fotografías finales A) Oclusal maxilar, B) Oclusal mandíbula. C, D y E fotografías extraorales.



estuviera en orden (figura 3).

6. Se realizó la cementación de la prótesis con ionomero de vidrio Ketac-Cem de 3M® (figura 4). En la tercer fase del tratamiento o de mantenimiento se orientó a la mamá del paciente sobre la limpieza del mantenedor de espacio que se colocó y se citó a los 8 días para revisión y se continuará en esta fase de mantenimiento con sus citas periódicas realizando la profilaxis y topicación de flúor.

Discusión

Los órganos dentarios temporales son los responsables de guiar la erupción de la dentición permanente, por eso es muy importante mantener la salud bucodental en niños ya que no sólo ocasionan problemas dentales.¹³ La boca no es una entidad aislada y por esa razón debemos mantener los órganos dentarios en boca hasta el momento del recambio dentario, preservando la salud bucodental. Si hay una pérdida prematura de órganos dentarios ocasiona problemas dentales como la repercusión en el crecimiento, desarrollo de los maxilares y la oclusión dental, pudiendo tener repercusiones en la vías respiratorias, nutricionales, cognitivos e incluso psicológicos del niño afectado.⁷

Las causas más frecuentes de la pérdida prematura de los incisivos anteriores en pre-escolares es por traumatismos y caries temprana de la infancia. Todo aparato protésico que se coloque en boca deberá devolver la función masticatoria así como restablecer la armonía facial y estética lo menciona.⁸

La pérdida prematura de los órganos dentarios tiene efectos perjudiciales que varía y dependen de una serie de circunstancias, como el grado de desarrollo del sucesor permanente, el tipo de diente temporal que se pierde, las características previas existentes en la arcada y el momento en el cual el paciente acude al estomatólogo¹⁰. La pérdida de los órganos dentarios no solo ocasiona problemas de falta de espacio y maloclusiones si no que también repercute en el comportamiento y seguridad del niño, ya que si no tiene una bonita sonrisa el niño no se desenvuelve normalmente.^{9,10}

En la actualidad existe una gran variedad de tratamientos de los cuales podemos optar para devolver las funciones y la salud bucal de los niños. Una de ellas es colocar prótesis fijas o mantenedores de espacio funcionales, este tipo de tratamientos exigen una necesidad de adaptación a los cambios que conllevan los procesos de crecimiento y maduración de complejo maxilo-facial. Por ello es conveniente adaptar una prótesis que además de una alternativa estética sea funcional, ya que esta permanecerá en boca por un largo periodo, sin interferir en el crecimiento, desarrollo y función del sistema estomatognático del niño.⁸

Corona et al., 2014 menciona que la rehabilitación integral del paciente es indispensable para devolver la calidad de vida, el tratamiento debe ser realizado de forma personalizada y para ello se debe realizar un diagnóstico y plan de tratamiento correcto. Ejecutar un tratamiento adecuado nos ayuda a mantener la integridad del paciente evitando alterar el desarrollo normal de la oclusión debido a la pérdida prematura de órganos dentarios.⁶

El paciente se rehabilitó con un mantenedor de espacio funcional ya que la pérdida de los órganos dentarios era muy extensa y se necesitaba devolver la función al aparato masticatorio, buscando que el tratamiento elegido ayudara a mejorar la estética del paciente.

En este caso se tuvo que realizar un mantenedor de espacio donde la dimensión vertical se aumentara ya que debido a que los órganos dentarios anteriores se encontraban muy destruidos se había perdido dicha dimensión.

Triches et al, 2009 menciona que la rehabilitación protésica puede jugar un papel muy importante en el tratamiento dental del niño donde los principios y técnicas son esencialmente las mismas que en los adultos, utilizando sistemas de retención. Es indispensable no olvidar que cuando un paciente pediátrico se rehabilita con aparatología fija debemos tener en cuenta el espacio intermaxilar disponible para la retención, pero sobre todo que acompañe el crecimiento y desarrollo.¹⁰

El obtener las condiciones adecuada en la dentición temporal ayudará en el proceso de establecimiento de la dentición mixta y permanente, para contribuir al correcto crecimiento y desarrollo facial y maxilar, como el desarrollo psico-social del niño.^{13,14}

Es importante que la población conozca sobre prevención de las enfermedades buco dentales, para ello es labor de el odontopediatra informar a los padres de familia sobre las consecuencias que tiene el no realizar correctamente la higiene bucal. Hoy en tenemos al alcance de nosotros diferentes materiales para poder difundir la información para poder crear en la población la cultura de la prevención, para evitar la pérdida prematura de los órganos dentarios por caries y realizar rehabilitaciones extensas donde se requiera colocar mantenedores de espacio de tipo protésico para sustituir o mantener el espacio que se requiere para el correcto desarrollo físico, emocional y social del niño.¹⁴

Referencias

1. Zaror C, Pineda P, Orellana J. Prevalencia de Caries Temprana de la Infancia y sus Factores Asociados en Niños Chilenos de 2 y 4 Años. *Int J Odontostomat*. 2011; 5(2):171-7.
2. Shanmugaavel A, Gurunathan D, Sundararajan L. Smile Reconstruction for the Preschoolers Using GRASCE Appliance – Two Case Reports. *J Clin Diagn Res*. 2016; 10 (8): ZD19-22
3. Barrios Z. Rehabilitación en el paciente pediátrico. Reporte de un caso. *MedULA*. 2011; 20 (1): 67-72.
4. Khare V, Nayak P, Khandelwal V, Nayak U. Fixed functional space maintainer: novel aesthetic approach for missing maxillary primary anterior teeth. *BMJ Case Rep*. 2013; 3: bcr2013009585.
5. Chalakkal P, Devi R, Srinivas G, Venkataramana P. Dentulous Appliance for Upper Anterior Edentulous Span. *J ClinDiagn Res*. 2013; 7(12): 3086–3087.
6. Corona-Zavala A, Guerrero-Castellón M, Rodríguez-Arámula J, Pérez-Orta R, Hernández- Sánchez M. Rehabilitación Oral en niños, con enfoque preventivo y psicológico: reporte de caso. *Revista Tamé*. 2014; 3 (7):223-9.
7. García-Suárez A, De La Teja-Ángeles E. Caries temprana de la infancia. Prevención y tratamiento. *Acta Pediatra Mex*. 2008;29(2):69-72.
8. Zaror C, Hope B, Díaz J, Jans A. Prótesis fija con sistema tubo-barra en odontopediatría: reporte de un caso clínico de 12 meses de seguimiento. *Rev Clin Periodoncia Implantol Rehabil Oral*. 2015;8(3):239-243.
9. Cezária T, Barquero E, Magalhaes C, Rodríguez M, Galato G, Cardoso M, Bolan M, de Sousa R, Andriani R. de Sousa M. Rehabilitación oral con sobredentadura en paciente pediátrico. *Odontologia Pediatr*. 2009; 17 (3): 186-92.
10. García M, Amaya B, Barrios Z. Pérdida prematura de dientes primarios y su relación con la edad y el sexo en preescolares. *Revista Odontológica de Los Andes*.2007; 2 (2).
11. Soria-Hernández M, Molina N, Rodríguez R. Hábitos de higiene bucal y su influencia sobre la frecuencia de caries dental. *Acta Pediátrica Mexicana*. 2008;29(1):21-24.
12. Cedillo J. Uso de los derivados de la caseína en los procedimientos de remineralización. *Revista Asociación Dental Mexicana*. 2012; LXIX (4): 191-9.
13. Colomé-Ruiz G, Kú Santana Y, Pérez-Traconis L, Herrera J. Cronología de la erupción dental en una población del sureste de México. *Revista Asociación Dental Mexicana*. 2014; 71 (3): 130-135.
14. Bordoni N, Escobar A, Castillo R. *Odontología Pediátrica La salud bucal del niño y el adolescente en el mundo actual*. 1º Edición Buenos Aires: Editorial Medica Panamericana, 2010.