

Caso Clínico

Manifestaciones clínicas en paciente con negligencia dental parental

Verduzco Núñez Karla Estefania,* Rodríguez Torres Claudia Miroslava,* Pedroza Uribe Issac Murisi,**
Alfonso Sánchez Carmen Celina,** Bayardo González Rubén Alberto.**

Resumen

De acuerdo a la Asociación Americana de Odontología Pediátrica la negligencia dental es un subtipo de maltrato físico debido a un fallo deliberado por parte de los padres a causa de descuido, pudiendo identificarse por distintas manifestaciones orales entre ellas múltiples lesiones cariosas, tractos sinuosos y dolor, condiciones que comprometen el desarrollo bio-psicosocial del niño. Objetivo: Conocer e identificar las manifestaciones clínicas de una negligencia dental parental. Descripción del caso: Paciente femenino 5 años de edad, presenta porcentaje elevado de Biofilm, múltiples lesiones cariosas activas, tractos sinuosos, pérdida parcial de órganos dentales refiriendo dolor lo cual lleva a la sospecha de una negligencia dental. Conclusión: Con la identificación de las manifestaciones de una negligencia dental parental, se ejecutó un adecuado tratamiento, incluyendo educación y orientación a los padres restableciendo la salud, función y estética oral, mejorando así la calidad de vida.

Palabras clave: Negligencia dental, Odontopediatría, Calidad de vida.

Abstract

According to the American Association of Pediatric Dentistry, dental negligence is a subtype of physical maltreatment due to a deliberate failure on the part of the parents due to carelessness, being able to be identified by several oral manifestations among them multiple carious lesions, sinuous tracts and pain, Conditions that compromise the child's bio-psychosocial development. Objective: To know and identify the clinical manifestations of parental dental neglect. Case Description: Female patient 5 years old, presents high percentage of biofilm, multiple active carious lesions, sinuous tracts, partial loss of dental organs referring to pain which leads to the suspicion of dental negligence. Conclusion: With the identification of the manifestations of a parental dental negligence, an adequate treatment was executed, including education and orientation to the parents restoring the health, function and oral esthetics, thus improving the quality of life.

Key words: Dental malpractice, Pediatric dentistry, Quality of life.

* Residente de la Especialidad en Odontopediatría, Universidad de Guadalajara, Centro Universitario de los Altos.

**Profesor de la Especialidad en Odontopediatría, Universidad de Guadalajara.

Correspondencia: Karla Estefanía Verduzco Núñez e-mail: alarak.verduzco@gmail.com

Recibido: Mayo 2017 Aceptado: Julio 2017

Introducción

El reconocimiento del maltrato infantil ocurrió en 1962 cuando es introducida la definición "Síndrome del niño maltratado" por Henry Kempe, sin embargo esta solo hacía referencia al maltrato físico por lo que más tarde fue modificada y complementada como "Abuso y Negligencia Infantil" ¹ haciendo referencia a toda agresión física, sexual, psicológica o negligencia intencional contra un menor de edad, resultando en daño real o potencial a la salud, supervivencia, desarrollo o dignidad del niño repercutiendo así en su integridad biopsicosocial. ^{2,3,4}

La negligencia se define entonces como un tipo de descuido por parte del padre o tutor para proveer la atención necesaria, apropiada para la edad, a pesar de tener la capacidad de hacerlo y puede ser dividida en negligencia dental que según la Asociación Americana de Odontología Pediátrica (AAPD) es un subtipo de maltrato físico debido a un fallo deliberado o a causa de

descuido por parte de los padres para buscar y mantener un tratamiento necesario que asegure un nivel de salud bucal esencial, para obtener así un crecimiento y desarrollo adecuado en el niño, garantizando la ausencia de dolor e infección oral; por tal motivo un niño con múltiples lesiones cariosas, tractos sinuosos y dolor es considerado como negligencia dental debido a la falla en su cuidado bucal, ya que estos no son autónomos en cuanto al manejo de su salud general y oral. ^{1,2,5-9}

Considerando lo anterior al no existir un control y cuidado en la higiene del niño por parte de los padres se pueden desarrollar diversas enfermedades bucodentales, una de ellas la Caries dental, siendo de las principales patologías que presenta una elevada prevalencia y afecta a todas las poblaciones a lo largo de la vida ⁸ Podría ser considerada como la más común de las enfermedades en los niños y si esta no es tratada en tiempo podría ocasionar dolor. ⁵

Figura 1. Paciente con sonrisa baja y aspecto introvertido



Existen reportes en la literatura que muestran que aquellos niños que sufren negligencia parental tienen 5,2 veces más de probabilidad para tener lesiones cariosas presentes y sin tratamiento.¹⁰

Adicional a eso existe una de pérdida en su productividad en el día a día provocando limitaciones sociales en los niños que se encuentren afectados por ella.^{5,10}

Descripción del caso

Paciente femenino de 5 años de edad acude por dolor a la Clínica del posgrado en Odontopediatría del Centro Universitario de los Altos de la Universidad de Guadalajara, presentando lesiones cariosas en la mayoría de sus órganos dentarios.

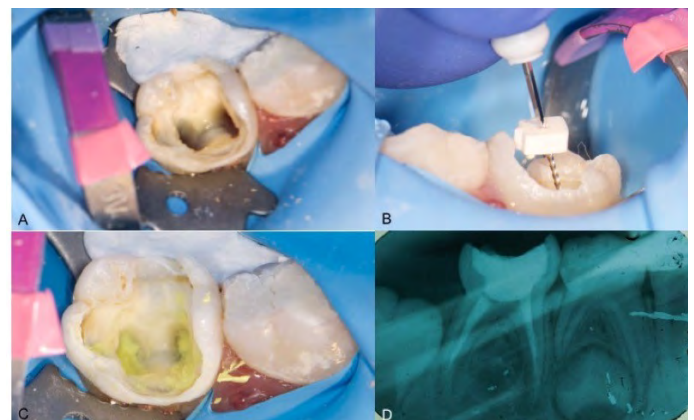
A la anamnesis no presenta antecedentes patológicos en aparatos y sistemas ni antecedentes familiares de relevancia, medicamente la madre refiere estar suministrando al paciente antibiótico (amoxicilina con ácido clavulánico) 5 ml cada 12 horas y analgésico (Ibuprofeno) prescrito por su médico de cabecera debido al dolor y proceso infeccioso que presentaba en uno de sus órganos dentales. Refiere ser el cuarto de cinco hijos, llevar una dieta altamente cariogénica y poca higiene bucal.

A la exploración física extraoral se clasifica como paciente mesocefálico, simétrico, presenta sonrisa baja, y muestra actitud introvertida (figura 1). En la examinación intraoral se observa abundante biofilm provocando inflamación generalizada en encía, presenta 20 órganos dentarios (OD), lesiones cariosas activas en O.D. 54,55,64,74,75,

Figura 2. A) Aspecto de sonrisa. B) Fotografía anterior en oclusión. C) Arcada inferior inicial. D) Arcada superior inicial.

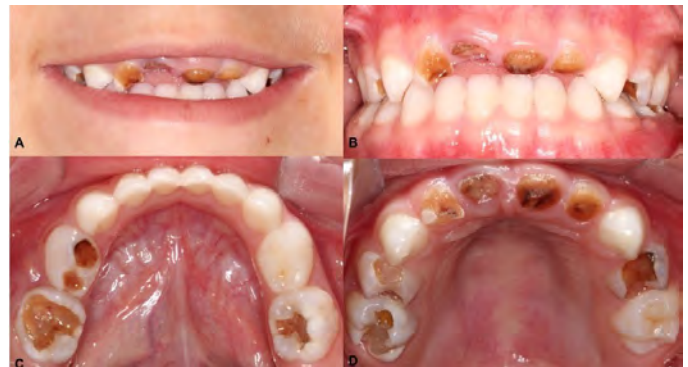

Figura 3. A) Apertura y visualización de los conductos. B) Instrumentación. C) Obturación con Vitapex. D) Vista de la obturación final.

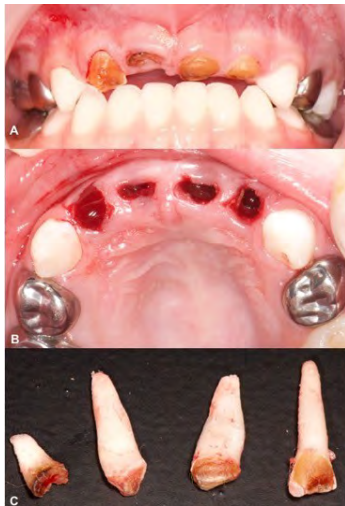

84,85, presencia de tracto sinuoso en OD 85, pérdida parcial de OD 52, y restos radiculares de 51,61,62 (Figura 2).

Se formula el diagnóstico de caries temprana de la infancia, mismo que nos lleva a la sospecha de una posible negligencia dental por parte de los padres. Al presentar el plan de tratamiento se observa una buena aceptación por parte de la madre mientras que por parte del padre se percibe poca disposición y acuerdo. Se obtiene el consentimiento informado por parte del responsable.

En la primera fase del tratamiento se orienta sobre la importancia de la salud bucodental y los hábitos de higiene para el desarrollo saludable del niño, haciendo énfasis en los cambios alimenticios que debían realizarse para así lograr una mejoría en la calidad de vida, simultáneamente se realizó la detección de la placa dentobacteriana,

Figura 4. A) Fragmentos radiculares previa intervención quirúrgica. B) Defecto pos extracción. C) Dientes extraídos.



se brindó técnica de cepillado y se realizó profilaxis y topicación de fluoruro en gel al 2%, al mismo tiempo se realizó manejo del dolor y eliminación de focos de infección, para eso se llevó a cabo la pulpectomía del OD 85 con obturación de conductos con Vitapex®.

En una segunda fase se llevaron a cabo todos los tratamientos restauradores, estos se realizaron semanalmente, debido a que la madre acudía sin autorización del padre, esto obligaba a tener sesiones más largas, para así realizar la mayor cantidad de los tratamientos en el menor tiempo posible; en distintas citas se llevaron a cabo los siguientes tratamientos:

Pulpectomías obturadas con Vitapex, previa anestesia de mucosa con benzocaína tópica al 20%, Anestesia local con turbocaína (articaína HCl 4% / epinefrina 1:100,000) y aislamiento absoluto en los OD 54,55,64,75, posterior al tratamiento pulpar se colocaron coronas de acero en estos mismos, incluyendo el OD 85 (figura 3). Bajo aislamiento absoluto y anestesia local, se removió tejido cariado infectado en OD 74, utilizando técnica mínimamente invasiva, se colocó ionómero de vidrio ketac N100.

Debido a la extensa destrucción y el foco de infección que representaban los restos radiculares de OD 51,52,61,62 se realizaron las extracciones

Figura 5. A) Aspecto de sonrisa postratamiento. B) Fotografía anterior en oclusión. C y D fotografías oclusales.

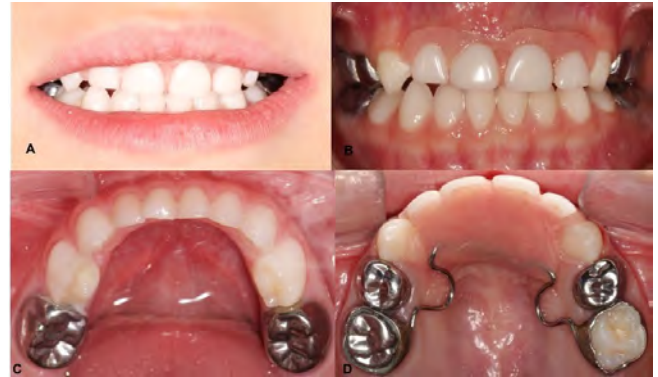
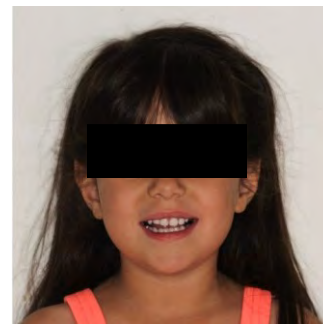
Figura 6. Fotografía final a los 2 meses de seguimiento



bajo los mismos criterios de anestesia local (figura 4), para posteriormente colocar un pedodontic, mismo que perteneció a una tercera fase del tratamiento. Se llevó a cabo la toma de impresión con alginato, previa colocación de bandas en OD 55 y 65, se envió al laboratorio para confeccionar el aparato protésico y así sustituir los órganos dentales extraídos, 8 días posterior a las extracciones se coloca el aparato protésico, finalizando el tratamiento integral, restableciendo con ello función, fonética y estética de forma exitosa (figura 5).

Durante las citas control, la paciente se presenta con una higiene bucal mejorada, disminución de biofilm y se muestra una mayor participación por parte de los padres. Sin duda tras el tratamiento realizado la calidad de vida de la niña mejoró de manera importante notándose en una actitud extrovertida y mejor desarrollo bio-psicosocial logrando así el objetivo principal de la atención dental brindada (figura 6).

Discusión

La negligencia dental mostrada en este caso, fue la carencia de la atención odontológica por parte de los padres en el paciente que tuvo como resultado múltiples lesiones cariosas, tractos sinuosos y pérdida parcial de los órganos dentarios. La omisión intencional del padre para buscar un tratamiento que garantice la salud oral de la niña para que pudiera tener un desarrollo bio-psicosocial adecuado, es considerada como negligencia dental parental.¹¹

Es de suma importancia dar a conocer qué es la negligencia dental y como los padres son los responsables del descuido, ocasionando daño a los órganos dentales de sus hijos. Los factores involucrados son el escaso acceso a la información en salud oral que reciben los padres, pudiendo ser más notable en las familias con estado socioeconómico bajo, con escaso o nulo nivel de escolaridad.¹²

El cuidado dental oportuno reduce la probabilidad de desarrollar enfermedades bucales como la caries dental además crea la formación de hábitos saludables reflejándose en una mejor calidad de vida al familiarizar al niño con su odontopediatra.¹³

Las familias que tienen pocos ingresos económicos y varios integrantes en la familia tienen otras prioridades que la salud dental tanto de los padres como de los niños, evitando así la consulta dental y abordando el problema hasta que ocasiona dolor severo y existe la necesidad de tratamientos extensos y radicales.¹⁴ Se debe contar con más apoyo de programas de asistencia social federal o estatal, donde se oriente a los padres sobre la negligencia dental y las repercusiones a nivel local y sistémico que se pueden ocasionar en los pacientes pediátricos.¹⁵

Con la identificación de la negligencia dental parental en el caso presentado fue posible orientar a los padres a cerca de los hábitos alimenticios y de higiene saludables, provocando con ello un cambio de actitud en los padres reflejándose en la mejoría de las condiciones bucodentales de la paciente repercutiendo directamente en su desarrollo bio-psicosocial.

Referencias

1. Costacurta M, Benavoli D, Arcudi G, Docimo R, Oral and dental signs of child abuse and neglect. *Oral implantology*. 2015; 8(2-3): 68-73.
2. Requena M, Robles B, Lara C. E. Afectación de la salud oral en niños que padecen maltrato infantil: Reporte de un caso. *Int. J. Odontostomat*. 2014; 8(1):167-173.
3. Markovic, N., Muratbegovic, A. A., Kobaslija, S., Bajric, E., Selimovic-Dragas, M., Huseinbegovic, A., & Cuković-Bagic, Knowledge and attitudes regarding child abuse and neglect. *Materia socio-medica*, 2015. 27(6), 372.
4. Welbury R. Child protection- raising the awareness of dental neglect. *Contemp Clin Dent*. 2014;5:149
5. Lourenço C, Vieira de Lima M, Pimentel A. Child, neglect and oral health. *BMC Pediatrics* 2013 13:188
6. American Academy of Pediatric Dentistry. Definition of Dental Neglect [Internet]. [fecha de actualización 2016] Disponible: http://www.aapd.org/assets/1/7/D_DentalNeglect
7. Gurunathan D, Shanmugaavel AK. Dental neglect among children in Chennai. *J. Indian Soc Pedod Prev Dent* 2016; 34:364-9
8. Sharma A, Bansal P, Grover A, Sharma A. Oral health status and treatment needs among primary school going children in Nagrota Bagwan block of Kangra, Himachal Pradesh. *Journal of Indian Society of Periodontology*. 2014;18(6):760.
9. Durán. Ibarra. Caries de la infancia temprana: ¿negligencia o ignorancia?: Reporte de un caso. *Odontol. pediatr*. 2011; 10 (2): 140-147.
10. Greene P, Chisick MC. Child abuse/neglect and the oral health of children's primary dentition. *Mil Med*. 1995;160(6):290-3. PubMed PMID: 7659226.
12. Suresh B, Ravishankar L, Chaitra T R, Mohapatra A K, Gupta V. Mother's knowledge about preschool child's oral health. *J Indian Soc Pedod Prev Dent* 2010;28:282287
13. Ramazani N. Child Dental Neglect: A Review. *International Journal of High Risk Behaviours and addiction*. 2014; 3 (4).
14. Sillevs Smitt H, de Leeuw J, de Vries T. Association Between Severe Dental Caries and Child Abuse and Neglect. *Journal of Oral and Maxillofacial Surgery*. 2017
15. Ramazani N. Child Dental Neglect: A Short Review. *International Journal of High Risk Behaviors & Addiction*. 2014;3(4):e21861.
16. Welbury R. Dental neglect, child maltreatment, and the role of the dental profession. *Contemporary Clinical Dentistry*. 2016;7(3):285-6.