

## Geminación bilateral. Reporte de caso.

Jurado Vázquez Silvia Inés,\* Guadarrama Quiroz Luis Javier.\*\*

### Resumen

La geminación y la fusión dental son anomalías que afectan en forma y en número la fórmula dentaria normal, sin embargo actualmente se habla de la fusión como una anomalía de unión, ocurrida durante su etapa de morfodiferenciación e histodiferenciación, siendo más frecuente en la dentición temporal en 0,5% y en la dentición permanente se observa prevalencia del 0,1%. La cual se define como un intento de un germen dentario único por dividirse, identificada por la presencia de una sola raíz y dos coronas clínicas. Su etiología no está plenamente clara; sin embargo, se asocia con factores importantes, poniendo en primer lugar al traumatismo intrusivo, causando problemas clínicos posteriores como alteraciones cosméticas, apiñamientos, retención de placa dental, caries y en algunos casos patologías periodontales.

Palabras clave: geminación bilateral, fusión dental, características clínicas, características radiográficas

### Abstract

Gemination and dental fusion are anomalies that affect in form and in number the normal dental formula, However, fusion is currently referred to as a binding anomaly, which occurred during its stage of morphodifferentiation and histodifferentiation, being more frequent in the primary dentition in 0.5% and in the permanent dentition 0.1% prevalence is observed. Which is defined as an attempt of a single tooth germ to be divided, identified by the presence of a single root and two clinical crowns. Its etiology is not fully clear; however, it is associated with important factors, placing first the intrusive trauma, causing later clinical problems such as cosmetic alterations, crowding, retention of dental plaque, caries and in some cases periodontal pathologies.

Keywords: bilateral gemination, dental fusion, clinical characteristics, radiographic characteristics

\*Alumna de la Especialidad en Odontopediatría, Facultad de Odontología de la Universidad Autónoma del Estado de México.

\*\*Especialista en Odontopediatría. Facultad de Odontología de la Universidad Autónoma del Estado de México.

Correspondencia: Silvia Inés Jurado Vázquez e-mail: silvi85@hotmail.com

Recibido: Mayo 2017 Aceptado: Septiembre 2017

### Introducción

Las anomalías dentales se clasifican en diversas agrupaciones, dependiendo de su comportamiento morfológico y funcional, generalmente en posición, forma, volumen y número. <sup>1</sup> Actualmente se reconoce a la geminación dentro de una nueva clasificación de unión, en la cual podemos encontrar a la fusión, concrescencia y coalescencia. <sup>2</sup> De acuerdo a la fase de desarrollo en la que se encuentre el germen dental ocurre la alteración en la estructura del diente, siendo más frecuente en los dientes anteriores, aunque también puede afectar a premolares y molares.

La geminación y la fusión son dos anomalías dentales a menudo confundidas, cuyo diagnóstico diferencial resulta complejo. <sup>1</sup> La fusión consiste en la unión de dos gérmenes dentales contiguos correspondientes a la dentición durante el proceso de desarrollo, encontrándose en los tejidos de esmalte, dentina y cemento, siendo de manera parcial o incompleta; determinado por la unión de dos cámaras pulpares. <sup>3-5</sup> Si la fusión se presenta en la dentición decidua, podría haber ausencia congénita de uno de los dientes sucesores permanentes.

La geminación se define como un intento de formación de dos dientes a partir de un solo germen durante su desarrollo en las etapas de morfodiferenciación e histodiferenciación; (14 y 18 semana de vida

intrauterina). Se denotan cambios importantes en la estructura del germen, así como la conformación de la morfología coronaria, identificada por la presencia de una sola raíz y dos coronas clínicas. Su etiología no está plenamente clara; sin embargo, se asocia con factores importantes, poniendo en primer lugar al traumatismo intrusivo, <sup>3</sup> en segundo lugar a los factores ambientales; dado al consumo de alcohol e hipervitaminosis A, y en tercer lugar se encuentra la herencia; Schuurs y Loveren <sup>4</sup> sugieren un rasgo autosómico dominante y recesivo de importancia genética para la expresión de dientes dobles, además de la presencia de enfermedades sistémicas.

Se encuentra con mayor frecuencia en la dentición temporal en 0,5% y en la dentición permanente se observa prevalencia del 0,1%. En cuanto a la geminación bilateral en ambas denticiones es de 0,02% en la primera y segunda dentición. <sup>2</sup>

La mayoría de los dientes geminados, son asintomáticos; sin embargo, causan problemas clínicos como alteraciones cosméticas, apiñamientos, retención de placa dental, caries y en algunos casos patologías periodontales. El objetivo del trabajo es identificar las características clínicas y radiográficas de la geminación para el restablecimiento adecuado de la salud bucal, funcional y estética del paciente, dado que esta

anomalía dental es poco frecuente en cuanto a la afectación bilateral.

### Descripción del caso

Paciente masculino de 4 años de edad, con diagnóstico de base caries temprana de la infancia severa, se presenta a la clínica de Especialidad en Odontopediatría de la Universidad Autónoma del Estado de México para su valoración, siendo su motivo de consulta "Saber si aún se le podían arreglar los dientes" (Figura 1).

Al examen clínico intraoral: arco superior en forma oval, dentición temporal, caries grado 6 según ICDAS<sup>6</sup> en primeros molares superiores y geminación bilateral de 53 y 63 con caries grado 3 en surco vestibular (Figura 2) Arco inferior, caries grado 1 en órgano dentario (OD) 75 y 85.

Radiográficamente se observa, zonas radiolúcidas afectando esmalte, dentina y pulpa en OD 54 y 64, la fusión de restos radiculares de 61 y 62 (Figura 3). Sin embargo, para poder diferenciar entre la geminación presente en los caninos superiores y la fusión del central y el lateral, se puede decir que; en la fusión se observa dos conductos radiculares y dos cámaras pulpares, que pertenecen a cada órgano dental, en cambio para una geminación se observa un solo conducto radicular y una misma cámara pulpar.

La realización del tratamiento, se administró anestésico local, (lidocaína con epinefrina al 2% con una concentración de 1:100,000), grapa14 y dique de hule; se realizaron terapias pulpares de los OD 54 y 64, selladores de OD 55, 65, 75 y 85. En cuanto a los dientes geminados del sector anterior (OD 53 y 63), el tratamiento consistió en la eliminación de la asimetría y la lesión cariosa que generalmente se presenta en esta anomalía, una vez limpia la cavidad, se colocó resina fluida seguido por un sellador en la fisura, cerca de su porción cervical, con el fin de evitar la retención de placa dentobacteriana y cause una posible recidiva.

Los restos radiculares fusionados del OD 61 y 62 fueron retirados quirúrgicamente. Colocación de resinas preventivas en OD 75 y 85, selladores de foseetas y fisuras en OD 74 y 84. Y aplicación de barniz de fluoruro para su control y mantenimiento.

Un mes posterior al tratamiento dental se tomaron impresiones del maxilar superior e inferior; registro de mordida para la elaboración de su prótesis fija anterior, se probaron y ajustaron las bandas en segundos molares temporales. Una semana después se realizó el cementado de la aparatología fija, se dieron indicaciones

para el cuidado del aparato así como la higiene a seguir, y próximas citas de control para el seguimiento en los tiempos de erupción (Figura 4).

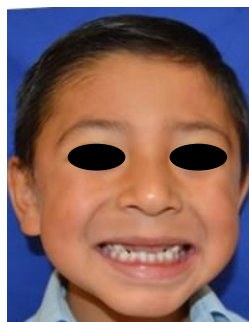

Figura1. Fotografía extraoral.

Figura 2. Fotografías intraorales previas al tratamiento

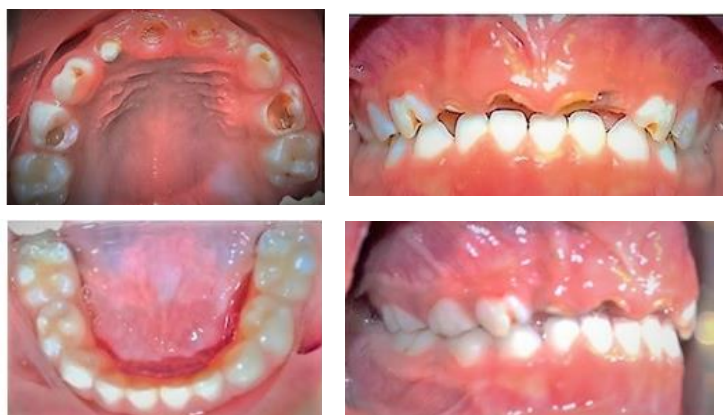

Figura.3 Estudio radiográfico de arco superior

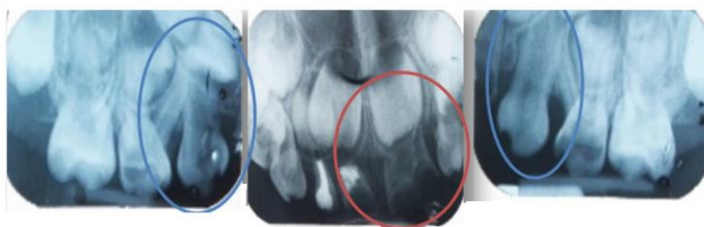
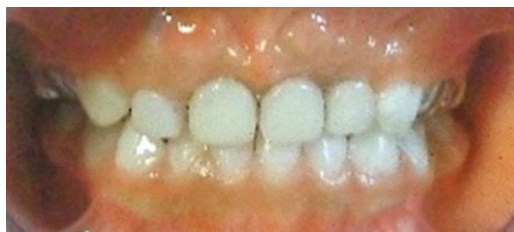

Figura 4. Fotografías Intraorales finales post tratamiento



## Discusión

La geminación es una anomalía por unión<sup>2,8</sup>, debido a que se presenta como un intento de división del germen de manera parcial o total, a la presencia de una sola raíz y dos coronas, mientras que en la fusión encontramos dos coronas y una o dos raíces, al igual que sus conductos radiculares<sup>3-5</sup>. La existencia de los criterios para clasificar estas alteraciones da lugar a una gran confusión, ya que el diagnóstico diferencial entre dientes fusionados y geminados debe hacerse con base en la observación clínica de la fórmula dentaria, análisis radiográfico (periapical o panorámica).<sup>1,5,9,10</sup>

La decisión de rehabilitar estas anomalías dentarias existen múltiples paradigmas, ya que su sintomatología dentaria es mínima, reduciendo sus perjuicios a estéticos y a la ocupación de espacios que llevan posteriormente al apiñamiento dentario y la dificultar de erupción del resto de piezas dentales<sup>2</sup>. Tony, Adam y Begum<sup>13</sup> mencionan que ante estas anomalías debería realizarse una odontosección, sin embargo debemos valorar en primer término la profundidad y afectación de la estructura del órgano dentario, es decir, si existiera una afectación pulpar se realizará el tratamiento endodóntico; Cameron y Widmer<sup>10</sup> refieren que solo en algunos casos, sin embargo casi siempre se recurre a la extracción y posteriormente el reemplazo de éstos, cuando la afectación únicamente es a nivel esmalte y dentina, se realiza un tallado selectivo para la eliminación de la lesión cariosa<sup>5,7,8</sup>, y colocación de material restaurativo conformando nuevamente las características anatómicas de la corona; correspondiente al diente, seguido del sellado de la fisura entre las dos coronas.<sup>1-3</sup>

Bolaños y Rojas<sup>10</sup> mencionan que la colocación del sellador debe de ser de manera oportuna e indispensable para evitar llegar a la restauración, de acuerdo a otras afectaciones que implican de los dientes geminados es el compromiso periodontal y la afectación estética. Tomazinho et al y David et al<sup>11</sup> mencionan que la relación del tamaño, tanto horizontal como verticalmente es estéticamente inaceptable, ya que causa desviaciones simétricas, además de un retraso en la erupción de los órganos sucesivos, siendo su tratamiento la eliminación de dicha asimetría.<sup>10</sup>

En la dentición permanente es posible la separación quirúrgica de los dientes con un remodelamiento de la corona, posterior al cierre del espacio mediante ortodoncia, siempre y cuando la división de un diente geminado sea necesario por razones estéticas o funcionales, conservando la salud pulpar y la regeneración de los tejidos periodontales.<sup>12</sup>

Para decidir el tratamiento se debe tomar en cuenta sus características clínicas y su afectación estética y periodontal, ya que generalmente llega a influenciar en el alineamiento y la simetría de la arcada dentaria, maloclusiones, retraso eruptivo y desviación de la línea media, además de una mayor predisposición a la caries, y a la enfermedad periodontal debido a una deficiente higiene oral. Consideramos que la mejor alternativa de tratamiento se muestra en la prevención de lesiones cariosas con selladores de fosetas y fisuras evitando llegar a su restauración, pero si fuera el caso de presentarse la lesión, sería el remodelamiento de dicha asimetría con algún un material restaurativo que nos ayudara a devolver la función y la estética del órgano afectado, evitando problemas futuros, pues el principal objetivo se basará en un minucioso seguimiento y control para evitar recidivas, y así mismo evitar tratamientos más complejos y multidisciplinarios, como es la endodoncia, prótesis restaurativa, cirugía, ortodoncia, periodoncia, entre otros.

## Referencias

- Hernández JA, Villavicencio JE, Moreno F, Geminación dental múltiple: reporte de un caso clínico. *Rev Fac Odontol Univ Antioquia*. 2007; 19 (1); 136-142.
- Hernández Guisado JM, Torres- Lagares D, Infante Cossío P, Gutiérrez Pérez JL, Geminación dental: presentación de un caso. *Medicina oral*. 2002; 7: 231-6.
- Radi J, Gómez SL, Cortés N. Dientes dobles: Fusión y Geminación. Reporte de dos casos tratamiento interdisciplinario, *Rev Fac de Odontología Univ de Antioquia*. 2004; 15 (2):45-52
- Niswander JD, Sujaku C, Congenital anomalies of teeth in Japanese children. *Am j physic anthropol*. 1963; 21: 569-574.
- Iglesia A, Arellano A, López B. Anomalías dentarias de unión: fusión dental. *RCOE*. 2005;10(2):209-214.
- Cerón-Bastidas X. The icdas system as a complementary method for the diagnosis of dental caries. *Ces odontología*. 2015; 28 (2): 100-109.
- Kohavi S, Shapira J. Tissue regeneration principles applied to separation of fused teeth. *J clin periodontol* 1990; 17: 623-629.
- Prabhakar AR, Marwah N, Raju OS. Triple teeth: case report of an unusual fusion three teeth. *J dent child*. 2004; 71: 206-208.
- Nunes E, Gomes de Moraes I, De Oliveira PM, Galvão de Sousa S. Bilateral fusion of mandibular second molars with supernumerary teeth: case report. *Braz dent j*. 2002; 13 (2): 137-141.
- Bolaños B, Rojas F. Diente geminado: reporte de caso y revisión de literatura. *Odvotos*. 2013; 15: 75-80.
- Tomazinho F, Baratto-Filho, F, Leonardi D, Haragushiku G, Campos E. Occurrence of talon cusp on a geminated maxillary central incisor: a case report. *Journal of Oral Science*. 2009; 51 (2): 297-300.
- Schneider P. Mirror- image twins with geminated incisors. Report of a case. *Quintessence International*. 1985; 6: 429-431.