

Caso Clínico

Diagnóstico y tratamiento de paciente pseudo clase III.

Miranda Fiorella,* Rodríguez Rincón Alberto,** López Perez-Franco Mónica***

Resumen

La discrepancia esquelética de clase III ha sido un reto terapéutico debido a que su manejo busca no sólo la corrección de la maloclusión sino también el componente estético del paciente, que se ve afectado de acuerdo con la severidad de la discrepancia. Así mismo la mordida cruzada anterior característica de las maloclusiones clase III tanto esqueléticas como dentales e incluso funcionales como lo es la pseudo-clase III, puede impedir el desarrollo sagital del maxilar superior en pacientes en crecimiento y desarrollo, convirtiendo una maloclusión en una real alteración esquelética. De allí lo importante de hacer el diagnóstico adecuado de esta maloclusión. Paciente femenina de 23 años de edad, mordida cruzada anterior, overjet -2.5 mm, overbite 3mm, perfil facial ortognático y perfil labial cóncavo. El caso fue abordado como una maloclusión pseudo-clase III con aparatología ortodóncica solamente, mejorando la proinclinación de incisivos superiores y retracción de incisivos inferiores.

Palabras clave: Maloclusión, clase III, diagnóstico, tratamiento.

Abstract

Skeletal class III discrepancy has been a therapeutic challenge due to its therapeutic management seeks not only the correction of the malocclusion but also the aesthetic component of the patient which is affected according to the severity of the discrepancy. Likewise, anterior cross bites are characteristic of skeletal, dental and even functional class III malocclusions as is the case of pseudo-class III, and may prevent sagittal maxillary development in growing patients thus becoming a skeletal anomaly. Hence it is important to determine the correct diagnostic of the malocclusion. Female 23-year-old patient, anterior crossbite, -2.5mm overjet, 3mm overbite, orthognathic facial profile and concave labial profile. The case was handled as a pseudo-class III malocclusion with only orthodontic intraoral appliances, increasing upper incisor proclination and retracting lower incisor to get a correct overjet and overbite.

Key words: Malocclusion, class III, diagnosis, treatment

*Residente de la Maestría en Estomatología con Terminal en Ortodoncia, BUAP.

** Especialista en Ortodoncia. Docente en la Maestría de Ortodoncia, BUAP.

*** Maestra en Ortodoncia. Docente en Maestría de Ortodoncia, BUAP.

Recibido: Abril 2017 Aceptado: Julio 2017

Introducción

Las maloclusiones clase III en adultos normalmente representan un problema especial para el ortodoncista en el momento de la elección del tratamiento. Existen un sinnúmero de factores que complican la decisión como el desarrollo incontrolado de la malformación, la interacción entre factores ambientales y genéticos, la variedad de formas clínicas, el daño estético asociado y la falta de experiencia del ortodoncista en resolver este tipo de problemas.¹

Es así que el diagnóstico adecuado de los componentes tanto esqueléticos como dentales dados en una maloclusión son esenciales para determinar el manejo apropiado y el tiempo del tratamiento a realizar.² La maloclusión clase III verdadera o mesioclusión puede estar caracterizada por un maxilar poco desarrollado, mandíbula sobre desarrollada o hiperplásica, o la combinación de ambos; con incisivos superiores proinclinados e incisivos inferiores retroinclinados presentando así una compensación dentoalveolar.³

Moyers sugirió la maloclusión pseudo-clase III como una mala relación maxilo-mandibular con un reflejo neuro-muscular adquirido. Sin embargo en general, la

maloclusión pseudo clase III es definida como una mordida cruzada anterior debido a un desplazamiento mandibular que a su vez es resultado de contactos prematuros entre incisivos superiores e inferiores, que al llevarse a RC contactan borde a borde y una clase I molar en RC y clase III molar en OC. Muchos estudios atribuyen la interferencia incisal a la retroinclinación de los incisivos superiores. De acuerdo con Lin y Turley, en el análisis extraoral de este tipo de pacientes podemos encontrar un perfil recto en relación céntrica, y ligeramente cóncavo en oclusión céntrica.⁴

Por lo general el tratamiento está orientado a corregir las inclinaciones dentales, lograr una correcta posición mandibular y un adecuado entrecruzamiento vertical y horizontal, que no presenten alteraciones en el plano vertical o transversal.

Descripción del caso

Paciente de 23 años de edad, género femenino, sin antecedentes médicos relevantes que acudió a la Clínica de Ortodoncia de la Facultad de Estomatología de la Benemérita Universidad Autónoma de Puebla, refiriendo estar inconforme con su sonrisa y sus

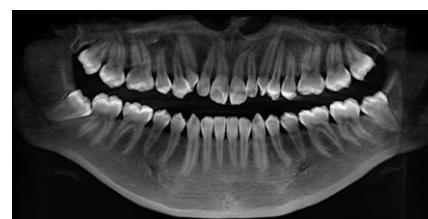
Figura 1. Fotografías extraorales

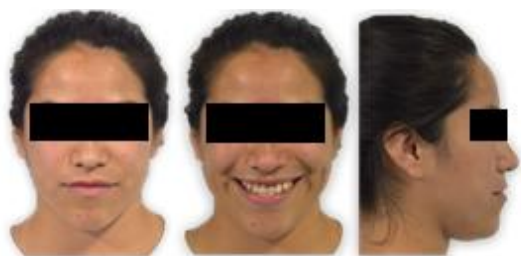

Figura 2. Fotografías intraorales

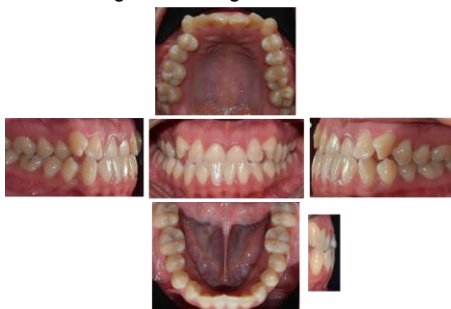

Figura 3. Radiografía panorámica inicial.



“dientes cruzados”. Paciente presenta un biotipo facial dolicocefalo, tercio medio facial aumentado, competencia labial, perfil facial ortognático, perfil labial ligeramente cóncavo, distancia mentocervical en norma y buen desarrollo malar (Figura 1).

En el análisis intraoral presenta mordida cruzada y profunda anterior, cabe recalcar que, al manipular la mandíbula a una posición más ortopédica, los incisivos contactan borde a borde, línea media superior coincidente con la línea media facial (LMF) y línea media inferior desviada 2mm a la derecha de la LMF, overbite de 3 mm y overjet de -2.5. Forma de arco superior trapezoidal asimétrico e inferior “U” asimétrico, discrepancia superior de -7mm con apiñamiento severo e inferior de -3 mm con apiñamiento leve. Relación molar clase III bilateral y relación canina clase I bilateral; curva de Spee de 2mm bilateral (Figura 2). En su análisis radiográfico, presenta los 4 terceros molares completamente erupcionados, niveles de crestas óseas aparentemente sano, proporción corono-raíz1:2 y dilaceración radicular en múltiples órganos dentales (Figura 3).

La radiografía lateral de cráneo fue trazada con la cefalometría de Steiner, Ricketts, Downs, Tweed y Witts arrojando datos que nos dan como diagnóstico de la

paciente como pseudo clase III esquelética con retroinclinación de incisivos inferiores y superiores y, protrusión e hiperplasia mandibular leve, crecimiento vertical y el labio superior retruido con respecto a la Línea Estética de Ricketts (Cuadro I). Los objetivos de tratamiento fueron conformar arcos dentarios, corregir giroversiones, eliminar mordida cruzada anterior, corregir overbite, obtener clase I molar y canina y estéticamente; mejorar posición labial superior. Se indicó extracciones de órganos dentales 15, 25, 34 y 44. Y se contempló realizar cierre de espacios recíproco superior e inferior, sin utilizar ningún tipo de aparatología de anclaje.

Se inicia el tratamiento en el mes de Junio del año 2015, indicando inicialmente las extracciones. Se coloca aparatología multibrackets de prescripción MBT en arco superior, arco NiTi 0.014”, resortes de nitinol entre órganos dentales 12 y 13 bilateralmente para ayudar a la proinclinación de incisivos superiores y topes de resina en órganos dentales 36 y 46 para descruzar mordida anterior. Un mes después se colocó aparatología en arco inferior. Luego de 5 meses se logró la alineación y nivelación de ambos arcos dentales y se logró la corrección de la mordida cruzada (Figura 4).

Cuadro 1. Valores cefalométricos antes y después del tratamiento

Análisis	Norma	Inicio	Final
Discrepancia Sagital Verdadera		-2 mm	-1 mm
SNA	82 ± 2°	82°	82°
SNB	80 ± 2°	83°	82°
SND	76°	78°	
ANB	2 ± 2°	-1°	0°
IS-PP	70 ± 2°	68°	60°
Plano Mandibular	25 ± 2°	30°	34°
IMPA	90°	84°	80°
Angulo interincisal	131 ± 2°	136°	136°
Profundidad Facial	86° ± 3°	93°	91°
Longitud Mandibular	65 ± 3 mm	82 mm	82 mm
Overbite	2.5 mm	3 mm	2.5 mm
Overjet	2.5 mm	-2.5 mm	2.5 mm
Protrusion labial	-2mm sup, 0 inf ± 2 mm	Sup -4 mm Inf 0 mm	Sup -2 mm inf 0 mm
Witts	0 mm	-6 mm	-4 mm

Figura 4. Fotografías intraorales

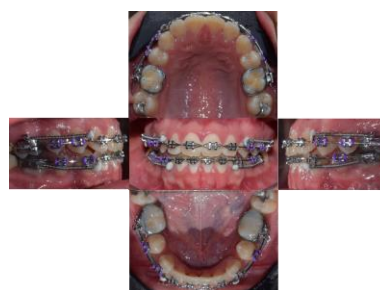
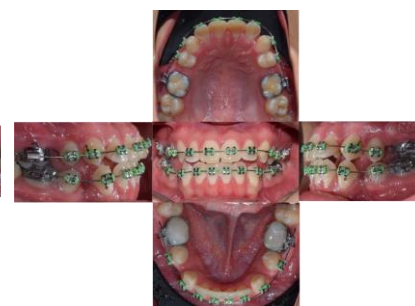
Figura 5. Fotografías intraorales



En el mes de julio de 2016 se colocaron arcos de retracción pre-posteados 0.019" x 0.025" acero inoxidable, en arco superior e inferior. Resorte de nitinol de 9mm de longitud en los 4 cuadrantes (Figura 5). En Octubre 2016 cesa el cierre de espacios tanto en arco superior como inferior, y se empieza a promover el asentamiento posterior por medio de ligas en triángulo con vértice en canino superior y base en canino y premolar inferior bilateralmente. En esta etapa se colocan arcos 0.017" x 0.025" force nine superior e inferior con el fin de llenar el slot y a su vez tener flexibilidad para lograr el asentamiento posterior (Figura 6).

Después de 3 meses, se logró el asentamiento posterior deseado y se trabajó en torque de canino superiores e incisivos inferiores. En Febrero 2017 se retira aparatología y se toma impresiones para la elaboración de retenedores removibles (Figura 7).

En la radiografía panorámica final se observa la ausencia de terceros molares, paralelismo de raíces y un trabeculado óseo normal (Figura 8). Por otro lado, la cefalometría final reveló cambios en la posición anteroposterior de la mandíbula, lo que también corrobora que inicialmente tenía un desplazamiento anterior de la mandíbula por interferencias oclusales (Cuadro I).

En las fotografías extraorales finales, se observa un mejor perfil labial, proyectándose óptimamente el labio superior, como consecuencia de la proinclinación de incisivos superiores (Figura 9).

Discusión

En el presente reporte de caso se describe el tratamiento realizado en un paciente pseudo clase III adulto con características similares a las de pacientes con esta misma maloclusión pero en crecimiento. La literatura reporta muchos casos con este tipo de maloclusión pero tratados en edades tempranas, incluso en dentición temporal.

Varios autores como Chow MH(1979) y Tobias M (1977) mencionan que el período de edad óptimo para realizar un tratamiento en este tipo de pacientes es entre los 6 y 9 años; sin embargo existen otros autores que evitan la corrección temprana por la pobre estabilidad a largo plazo y por desconocer el comportamiento que el paciente pueda tener durante la dentición transicional.^{3,4}

White sugiere la intervención en los pacientes pseudo clase III una vez que los incisivos centrales permanentes han erupcionado lo cual permite que erupcionen

Figura 6. Fotografía intraorales

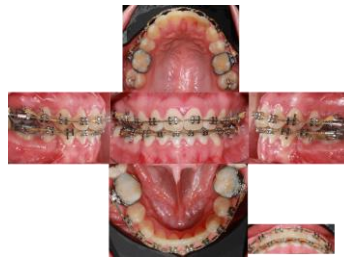

Figura 7. Fotografía intraorales

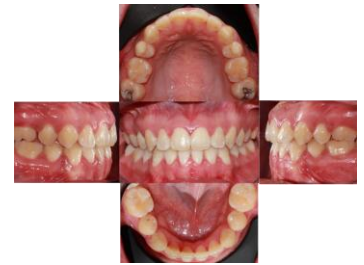


Figura 8. Radiografía panorámica Final.

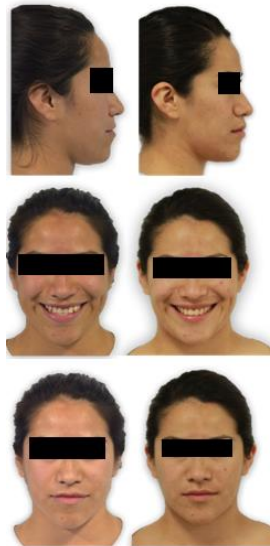
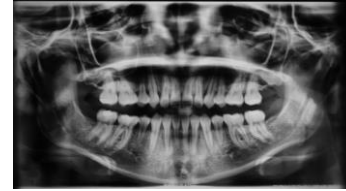
Figura 9. Fotografías extraorales antes y después del tratamiento.

en la posición definitiva y así elaborar un plan de tratamiento que no se vea modificado en el cambio de dentición.⁵ Lo anteriormente mencionado se confirma en el presente caso, puesto que ya los incisivos superiores estaban en una posición de la cual no podrían haber más cambios en el transcurso de la edad, puesto que la paciente ya es adulta.

Han sido reportado un sin número de casos pseudo clase III tratados en dentición mixta, como es el caso de Giancotti A., cuyo tratamiento fue un Bionator de Balters.¹ Rabie M y Y. Gu reportaron casos de pacientes con dentición mixta tratados con aparatología 2 x 4, manejando así las proinclinaciones de los incisivos superiores, generando espacio para la erupción correcta de los caninos permanentes, eliminando la mordida cruzada anterior y obteniendo un

correcto overbite y overjet,⁶ lo cual se asemeja al tratamiento realizado en el caso presentado, puesto que se corrigieron inclinaciones y solamente se utilizó aparatología ortodóncica multibrackets.

En este caso, se realizó un abordaje de camuflaje en cuanto al patrón de extracciones. Thomas W (1993) menciona que la extracción de primeros premolares inferiores permiten una mayor retracción del segmento antero inferior.⁸ Esto se tomó en cuenta, para obtener un overjet positivo, y una relación clase I canina. Con la extracción de segundos premolares superiores se planeó obtener clase I molar bilateral, objetivo que fue satisfactoriamente cumplido.

Como complemento a la retracción de los incisivos mandibulares, Thomas W también comenta que un poco de proinclinación incisal superior es usualmente requerida para mejorar la prominencia labial superior, mejorando así la estética facial.⁸ Objetivo que también fue logrado en el presente caso.

Se han mencionado diferentes diseños de aparatos y manejos terapéuticos a través del tiempo, desde la ortopedia hasta los dispositivos intraorales para la corrección de maloclusiones de pseudo clase III. Independientemente de la técnica que se realice, los puntos de tratamiento importantes son: 1) establecer un diagnóstico correcto con el fin de diferenciarlo de una clase III real; 2) el diagnóstico debe ser lo más detallado posible. La estabilidad de la corrección puede depender de un cese de crecimiento post-tratamiento.⁹

Los criterios para diagnosticar una maloclusión pseudo clase III son: mordida cruzada anterior, mordida borde a borde en RC, retroinclinación de incisivos superiores, incisivos inferiores protruidos y perfil facial ortognática en RC

Referencias

1. Giancotti A., Maselli A. Pseudo-Class III malocclusion treatment with Balters' Bionator. *Journal of Orthodontics*, Vol. 30, 2003, 203-215.
2. Rabie AB, Gu Y. Diagnostic criteria for pseudo-Class III malocclusion. *Am J Orthod Dentofacial Orthop*. 2000; 117 (1): 1-9.
3. Chow MH. Treatment of anterior crossbite caused by occlusal interferences. *Quintessence Int* 1979; 2: 1-4.
4. Tobias M, Album MM. Anterior crossbite correction on a cerebral palsy child: report of case. *ASDC J Dent Child* 1977; 44: 460-462..
5. White L, Hobbs NM. Early orthodontic intervention. *Am J Orthod Dentofac Orthop* 1998; 113: 24-28.
6. Rabie ABM, Gu Y. Management of pseudo-Class III malocclusion in southern Chinese children. *Br Dent J* 1999; 186: 183-187.
7. Gu Y, Rabie ABM. Dental changes and space gained as a result of early treatment of pseudo-Class III malocclusion. *Aust Orthod J*. 2001;16:40-52.
8. Thomas W, Christel G.M. Nonsurgical Treatment for a Class III dental relationship: A case report. *American Journal of Orthodontics and dentofacial orthopedics*.1993; 103 (3): 203-211.
9. Major PW, Glover K. Treatment of anterior crossbite in early mixed dentition. *J Can Dent Assoc*. 1992;58:574-575,578-579.