

## Postes biológicos en odontopediatría.

Cuevas Hernández Cynthia Verenice,\* García Romero Ángel Armando,\* Macedo Lira María de la Cruz,\*\*  
Chávez Maciel José María,\*\* Ramírez Esparza Karla Marichel.\*\*

### Resumen

Se les conoce como postes biológicos a los pines intraconducto confeccionados a partir de dientes naturales extraídos, los cuales por sus características de biocompatibilidad y adhesión a la estructura dentaria resultan en una alternativa exitosa para la reconstrucción de órganos dentales severamente afectados por caries o traumatismos. Paciente femenina de 5 años de edad con presencia de caries de la infancia temprana en dientes anterosuperiores. Se indica la extracción de los órganos dentarios 6.1 y 5.1 debido a su extensa destrucción que imposibilita su reconstrucción. Dichos O.D. se utilizan para la confección de postes biológicos y con ellos rehabilitar los dientes 5.2 y 6.2. Se ha llegado a la conclusión de que este método es una excelente alternativa para la reconstrucción coronaria de dientes afectados con resultados satisfactorios en función y estética para el paciente.

Palabras clave: Poste biológico, restauración dental, caries temprana de la infancia.

### Abstract

They are known as biological pins to intra-conductive pins made from extracted natural teeth, which by their characteristics of biocompatibility and adhesion to the dental structure result in a successful alternative for the reconstruction of teeth severely affected by caries or trauma. Five years old female patient with presence of caries from early childhood in anterosuperior teeth. The extraction of teeth 6.1 and 5.1 is indicated due to its extensive destruction that makes reconstruction impossible. These teeth are used for the preparation of biological pins and with them to rehabilitate the teeth 5.2 and 6.2. It has been concluded that this method is an excellent alternative for the coronary reconstruction of affected teeth with satisfactory results in function and aesthetics for the patient.

Key words: Biological pins, dental restoration, early childhood caries.

\* Residente de segundo semestre de la especialidad en Odontopediatría CUCS, Universidad de Guadalajara.

\*\* Profesores de la especialidad en Odontopediatría, CUCS, Universidad de Guadalajara.

Correspondencia: Cynthia Cuevas e-mail: cancer\_witch@hotmail.com

Recibido: Mayo 2018 Aceptado: Agosto 2018

### Introducción

En México la caries dental se presenta como un problema de salud pública, donde la caries de la infancia temprana que se presenta en niños menores de 71 meses de edad con una prevalencia que varía entre 3.1% a 90% resulta en una problemática real para el odontopediatra.<sup>1,2</sup> Además de la caries dental, los traumatismos son un problema que afecta a la población en general, sin embargo, estudios muestran que aproximadamente el 30% de los niños menores de siete años de edad son más propensos a presentar traumatismos en los incisivos deciduos.<sup>1,3</sup>

La reconstrucción de los órganos dentales es de suma importancia, ya que la pérdida de estructura no sólo afecta a la estética, sino también conlleva a repercusiones en la masticación, fonética, desarrollo de hábitos parafuncionales, desequilibrio neuromuscular, así como alteraciones psicológicas y sociales del niño. El odontopediatría se enfrenta a diversos retos en cuanto a la restauración de dientes ampliamente destruidos por la falta de estructura dentaria resultando en la extracción de dichas piezas para después ser

reemplazados con una prótesis fija acrílica con pónicos (pedodontic), dado esto se han desarrollado nuevas técnicas con la finalidad de devolver la estructura perdida, la función y evitar en lo mayor posible la extracción.<sup>4</sup>

En un intento por ampliar las opciones de tratamiento de la manera más conservadora posible y con material biológico, los postes biológicos, nombre que recibe la técnica, se ha presentado como una alternativa exitosa para el tratamiento de estos casos.<sup>5,6</sup> Kaizer y cols, mencionan que entre las características principales que presentan los pines biológicos están: biocompatibilidad, adaptación óptima al conducto y una excelente adhesión a la estructura dental, similares a las del resto radicular.<sup>7,8</sup>

Las indicaciones son: Amplía lesión de caries, superficie del diente insuficiente para retener restauración de amalgama / resina, niños con caries rampante y después de la terapia pulpar como un tratamiento alternativo a poste de fibra de vidrio.<sup>4</sup>

Las desventajas son: se requieren una fase de laboratorio que pueden convertirse en un paso crítico si no se maneja adecuadamente, dificultad en la obtención de los dientes con las dimensiones requeridas, tener fragmentos de dientes de el mismo paciente en la boca no es una idea agradable para algunos padres y muchos de ellos se niegan a que su hijo reciba el tratamiento y disponibilidad de un banco de dientes.<sup>4</sup>

Los postes biológicos tienen una excelente estética, un coste reducido por ser confeccionados a partir de dientes naturales, los cuales pueden ser de dientes deciduos o permanentes y de igual manera no interfieren en el proceso natural de rizólisis de los dientes primarios ya que al contar con las mismas características químicas el proceso se lleva de manera natural.<sup>5,7</sup>

Esta técnica ha mostrado resultados prometedores, sin embargo, una de sus mayores limitantes es la aceptación de los papás del paciente de colocar una restauración biológica.<sup>4,6</sup>

### Descripción del caso

Paciente femenino de 5 años de edad, acude a cita de revisión. Al realizar anamnesis la madre refiere no presentar algún antecedente patológico, mala higiene (1 vez al día o menos) y haber recibido tratamiento dental previamente (Figura 1). A la exploración clínica se observa encía inflamada y caries en los órganos dentarios 5.4, 5.2, 5.1, 6.2, 6.1, 7.4 y 8.2. y presencia de cicatriz por fistula a nivel de 5.1. (Figura 2).

Radiográficamente se observan órganos dentarios 5.4 y 8.2 con caries en esmalte; órganos dentarios 5.1, 6.1, 6.2 y 7.4 con tratamiento pulpar previo sin rehabilitación (Figura 3), se observa lesión en furca en pieza 7.4

Por lo tanto, el plan de tratamiento indicado es el siguiente: Obturación con resina en O.D # 5.4 y 8.2, Extracción de O.D # 7.4. Las piezas 6.1 y 5.1 por su imposibilidad de ser restaurados se decide extraerlos para elaborar postes biológicos que serán utilizados para rehabilitar 5.2 y 6.2. Pulpectomía de la pieza 5.2, poste biológico y corona de celuloide. Retratamiento de conductos en la pieza 6.2, poste biológico y corona de

celuloide y Pedodontic de acrílico con pónicos para reemplazar 5.1 y 6.1.

Como primer tratamiento se realizó profilaxis y topicación de flúor para manejo de conducta. Posteriormente se llevan a cabo las extracciones de órganos dentarios 7.4, 5.1 y 6.1. Las piezas 5.1 y 6.1 al extraerse se conservan en un frasco con solución fisiológica para su próxima confinidad en postes biológicos.

A continuación, se llevó a cabo pulpectomía del órgano dentario 5.2 y retratamiento pulpar del órgano dentario 6.2 los cuales son destinados a recibir postes biológicos, fueron obturados con Vitapex a 1/3 de la longitud radicular y se colocó un tope con Ionómero de vidrio de 2mm, por último, se selló con Cavit (Figura 4). En la fase laboratorial se confeccionaron los postes biológicos a partir de las piezas extraídas los cuales, previo lavado con hipoclorito de sodio fueron recortados con disco de diamante adaptándolos a la forma del conducto de la raíz, dejando espacio para el material restaurador. (Figura 5). Como resultado se obtuvieron 4 pines que fueron esterilizados por 20 min a una temperatura de 120 °C.

Para la cementación del poste biológico se retiró el Cavit de las piezas 6.2 y 5.2, se verificó la longitud disponible para el poste, se probaron y se hicieron los ajustes necesarios. Se preparó la estructura dentaria secando con aire, se colocó Ionómero de vidrio intraconducto y se procedió a colocar el poste. Así mismo con el mismo material se confecciono un muñón para la restauración (Figura 6).

En la cita posterior se recortaron y adaptaron las fundas de celuloide seleccionadas para la restauración. Se procedió a limpiar el muñón con bicarbonato para eliminar placa bacteriana, se lavó con agua, se secó con aire y se aplicó hipoclorito de sodio para desproteinizar y obtener una mejor adhesión de la resina. En seguida se colocó ácido grabador por 15 segundos, se lavó profusamente con agua, se secó con aire evitando resecar la estructura dentaria, se aplicó el adhesivo universal adelgazando la capa mediante la aplicación de aire indirecto y se fotocuro por 20 segundos.

Figura 1. Fotografía extraoral.

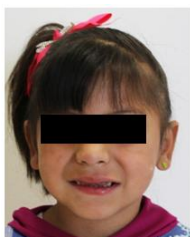

Figura 2. Fotografía intraoral frontal, se expone la destrucción coronaria de órganos dentarios 5.2, 5.1, 6.1, y 6.2.

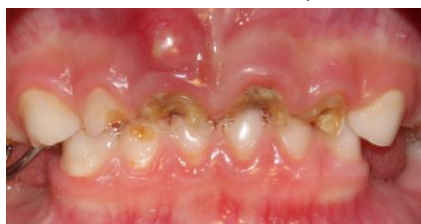

Figura 3. Radiografía inicial. Se observan pulpectomías previas en órganos dentarios 5.1, 6.1 y 6.2.

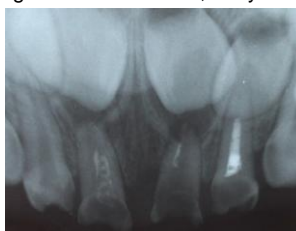

Figura 4. Radiografía periapical de pulpectomías de órganos dentarios 5.2 y 6.2.

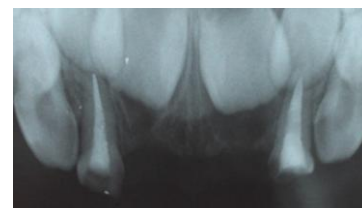


Figura 5. Postes biológicos confeccionados con disco de diamante, obtenidos de los órganos dentarios 5.1 y 6.1.

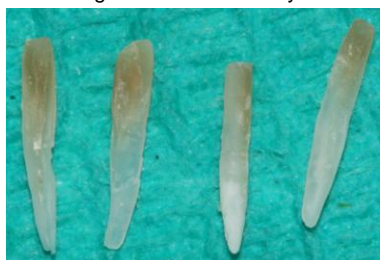

Figura 6. Ajuste de postes biológicos en conductos de órganos dentario 5.2 y 6.2



Figura 7. Restauración final de órganos dentarios 5.2 y 6.2 con postes biológicos y fundas de celuloide.

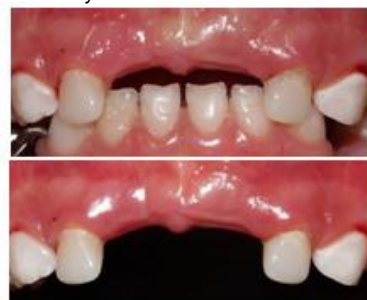

Figura 8. Restauración final de órganos dentarios 5.2 y 6.2 con postes biológicos y fundas de celuloide y reposición de piezas 5.1 y 6.1 con pedodontic.

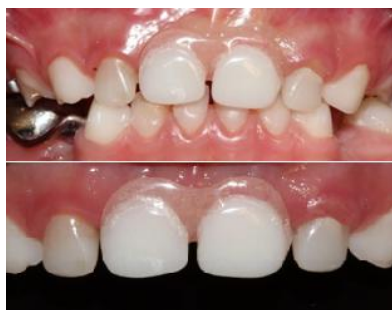

Figura 9. Radiografía digital final de órganos dentarios 5.2 y 6.2 con poste biológico cementado y funda de celuloide.

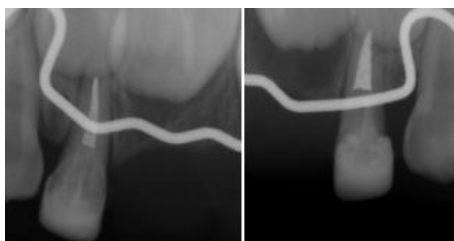
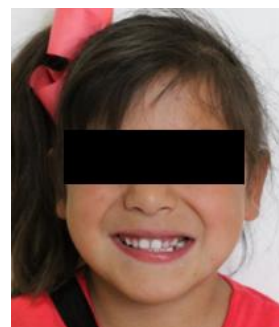
Figura 10. Fotografía extraoral.



En las fundas de celuloide se colocó resina compuesta tomando en cuenta el color de los dientes vecinos y se realizó una perforación por palatal de la funda para los excedentes de material. Se colocaron sobre los muñones preparados dándoles la correcta posición y retirando excedentes, en seguida se fotocuraron. La funda de celuloide fue retirada con un disco softflex de grano fino, cortando por incisal de las piezas y retirando excedentes. (Figura 7).

Días después se prueban bandas superiores en segundos molares temporales para la elaboración del pedodontic el cual sustituirá los órganos dentarios 5.1 y 6.1. A la semana siguiente se prueba la prótesis en boca, se hacen los ajustes necesarios, se cementa con KetacCem y se toma radiografía final (Figuras 8, 9 y 10).

## Discusión

Las principales causas de destrucción coronaria de los incisivos temporales son traumatismos y lesiones de caries de la infancia temprana,<sup>1,2</sup> debido al uso indiscriminado de biberón, un nulo control de la dieta y aunado a esto, la falta de higiene bucal conduciendo a un deterioro de la cavidad oral. Existen diferentes tratamientos para dientes primarios severamente destruidos entre los que se encuentran: fundas de celuloide, coronas de acero, postes de fibra de vidrio, postes biológicos y restauraciones con resina. Como se ha mencionado, la restauración con postes biológicos y fundas de celuloide representan una alternativa viable para el odontopediatra ya que proporcionan excelentes resultados en cuanto a la estética, calidad de la

superficie y el desgaste fisiológico, favoreciendo así el desarrollo físico y emocional niño. En este caso, la reconstrucción de los órganos dentarios con postes biológicos y fundas de celuloide fue el tratamiento de elección para la rehabilitación estética y funcional.

En una investigación realizada por Kaizer y cols., menciona que los postes biológicos tienen propiedades similares a las de la dentina, biocompatibilidad, estética, adaptación óptima al conducto y una excelente adhesión a la estructura dental, confiriéndole así resistencia comparable a la del diente.<sup>8</sup> Al utilizar la técnica de cementación con Ionómero de vidrio se obtiene una restauración monobloque entre el sistema adhesivo y las estructuras dentales, que proporciona una mayor estabilidad entre el poste y la dentina, brindando mayor flexibilidad y evitando así la fractura del diente.<sup>9</sup>

Una desventaja del uso de poste biológico es la dificultad de conseguir el diente necesario para la fabricación del poste. Es evidente, por lo tanto, la importancia de la creación y organización de un banco de dientes con el fin de hacerse de materia prima disponible para la investigación y la producción de restauraciones biológicas. Sin embargo, en ocasiones los postes biológicos no son bien admitidos por los progenitores de los pacientes, por tal motivo se optan por otros tratamientos como la utilización de postes de fibra de vidrio o la extracción del órgano dental.

Existe desacuerdo con autores como *Teitelbaum, Kaizer y cols.* en que sea un método económico y fácil de aplicar ya que requiere de bastante tiempo laboratorial y clínico, para la confección del poste y cementación de estos en el paciente.<sup>8</sup> Es importante informar a los padres de la desinfección de los postes biológicos que serán sometidos a procesos de esterilización rigurosos que eliminan cualquier riesgo de contaminación.

Los resultados clínicos muestran que la técnica de restauración con postes biológicos y coronas de celuloide es una alternativa prometedora ya que, aun cuando ningún material de restauración desarrollado hasta ahora puede devolver todas las propiedades estéticas y funcionales de la

estructura dental perdida, la utilización de materiales químicamente similares nos brinda excelentes ventajas con resultados satisfactorios. Esta técnica es segura para el paciente y clínicamente factible. Es importante hacer hincapié en la orientación necesaria tanto a los padres como a los pacientes en el control de la dieta, higiene oral y control periódico que se tendrá que seguir con el odontopediatra para el buen mantenimiento de los órganos dentales rehabilitados.

Recomendamos seguir realizando investigaciones al respecto de esta técnica ya que sería gratificante encontrar un material cementante que sea reabsorbible y con esto permita al diente tratado continuar con su rizólisis de manera natural.

#### Referencias

1. Sotelo E, Juárez M, Murrieta F. Evaluación clínica de un método de remoción química de caries en odontopediatría. ADM. 2009; LXV (4): 24-29
2. Aguilar-Ayala F, Duarte-Escobedo C, Rejón-Peraza M, Serrano-Piña R, Pinzón-Te A. Prevalencia de caries de la infancia temprana y factores de riesgo asociados. Acta pediátrica de México. 2014; 35(4), 259-266.
3. Cavalcanti AL, Oliveira F. Restaurações Biológicas em Dentes Decíduos: Revisão de Literatura. Revista da Faculdade de Odontologia de Lins. 2011; 21. 67-73.
4. Indira M, Singh K, Nandal B, Kumar P, Singh R. Biological Restoration in Pediatric Dentistry. A Brief Insight. International Journal of Clinical Pediatric Dentistry. 2014; 197-201.
5. Tokomo N, Foltran V, Motisuki C, Santos-Pinto L. Reconstrução estética de dentes decíduos anteriores com a utilização de pino biológico e matriz de Celulóide: técnica indireta. Inst CiêncSaúde. 2007; 25 (1): 85-90.
6. Grewal N, Reeshu S. Biological Restorations: An Alternative Esthetic Treatment for Restoration of Severely Mutilated Primary Anterior Teeth. International Journal of Clinical Pediatric Dentistry. 2008; 1 (1): 42-47.
7. Medeiros T, Alvine M, Kelly T, Nivoloni P, Barbosa M, Cople L. Utilização de pino e faceta biológica em dente decíduo anterior desvitalizado: relato de caso. Odontologia Clínico-Científica. 2011; 10(3): 297-300.
8. Bazzan O, Bonfante G, Perreira L, Cardinal L, Rodrigues K. Utilização de pinos biológicos em reconstrução de raízes debilitadas. RGO: Revista Gaúcha de Odontologia. 2008; 56(2): 7-13.
9. Teitelbaum A, Kuhn E, Martins G, Janaina J, Gomes J, Wambier S, Santos F. Reconstrução de dente decíduo anterior com pino biológico e matriz anatômica de celulóide: Relato de caso clínico. IJD. International Journal Of Dentistry. 2011; 10 (2): 117 – 121.
10. Vandana D. Biologic Restoration of Primary Anterior Teeth: A case report. Journal of the Indian Society of Pedodontics and Preventive Dentistry. 2003; 105-107.