

## Tratamiento de ortodoncia en paciente con agenesia de incisivos laterales superiores.

Flores-Carrillo Claudia Leticia,\* Santiesteban-Ponciano Fabián Alejandro,\*\* Gutiérrez-Rojo Jaime Fabián.\*\*\*

### Resumen

El término agenesia se refiere a la ausencia de un diente, hasta a la ausencia de todos los dientes, ya sea permanentes o temporales, siendo la dentición permanente la más afectada. Es considerada la malformación craneofacial más frecuente. La agenesia del incisivo lateral superior afecta aproximadamente al 2% de la población, siendo el sexo femenino el más afectado y su tratamiento implica un gran desafío por su localización en una zona estética, por lo que exige que la altura de la papila, el hueso, el color del esmalte y la forma del futuro incisivo lateral sean lo más adecuados para lograr una perfecta armonía. El tratamiento puede ser mediante cierre de espacio ortodóntico o el mantenimiento del espacio para rehabilitación protésica.

Palabras clave: agenesia dental, tratamiento de la agenesia, agenesia del incisivo lateral superior.

### Abstract

The term agenesia refers to the absence of a tooth, even to the absence of all teeth, whether permanent or temporary, with permanent dentition being the most affected. It is considered the most frequent craniofacial malformation. The agenesia of the upper lateral incisor affects approximately 2% of the population, being the female sex the most affected and its treatment implies a great challenge due to its location in an esthetic zone, for which it requires that the height of the papilla, the bone, the color of the enamel and the shape of the future lateral incisor are the most appropriate to achieve a perfect harmony. The treatment can be by closing the orthodontic space or maintaining the space for prosthetic rehabilitation.

Key words: dental agenesia, treatment of agenesia, agenesia of the upper lateral incisor.

\* Estudiante de la Especialidad de Ortodoncia de la Universidad Autónoma de Nayarit.

\*\* Especialista en Ortodoncia.

\*\*\* Docente de la Especialidad de Ortodoncia de la Universidad Autónoma de Nayarit.

Correspondencia: Claudia Leticia Flores Carrillo e-mail: claus15@hotmail.com

Recibido: Noviembre 2017 Aceptado: Abril 2018

### Introducción

El término agenesia se refiere a la ausencia de un diente, hasta a la ausencia de todos los dientes, ya sea permanentes o temporales, siendo la dentición permanente la más afectada. Es considerada la malformación craneofacial más frecuente, afectando al 20% de la población mundial. Puede asociarse a síndromes o desordenes genéticos o presentarse aisladamente, sin un componente genético. Su etiología es multifactorial, de origen genético, evolutivo, patológico y ambiental. Se ha asociado a mutaciones del gen MSX1, PAX9 y por lo menos 45 síndromes, entre los cuales destaca la displasia ectodérmica.<sup>1,2,3</sup>

Se pueden ver comprometidos varios dientes, pero presentan mayor prevalencia los terceros molares 7%, seguida de los segundos premolares inferiores 6% y en último lugar los incisivos laterales superiores 4%.<sup>4,5</sup>

Su prevalencia es muy variable de acuerdo al tipo de población y dentición. Por ejemplo, la frecuencia de la agenesia es menor en la población caucásica que en la asiática que tiende

tienda a incrementarse. La mayor prevalencia se presenta en Europa con 11.3%, seguido del continente asiático con 9.4% y finalmente América con 7.4%.<sup>1,6,7</sup> En la dentición permanente de la población en general la incidencia varía del 1.6% al 9.6%, sin incluir terceros molares; mientras que en la dentición temporal es menor, variando entre 0.5% a 0.9%.<sup>8</sup>

La agenesia del incisivo lateral superior afecta aproximadamente al 2% de la población,<sup>9</sup> siendo el sexo femenino el más afectado.<sup>10</sup> Los casos de agenesia bilateral son más comunes que los unilaterales, y en éstos últimos casos se ha observado más afectado el lado izquierdo;<sup>6</sup> y en cuanto al lado contralateral, éste suele estar ocupado por un incisivo lateral microdóntico o conoideo. En Japón el 9.2% de la población es afectada por agenesia dental y de éste porcentaje, en la mayoría de los casos se trata del incisivo lateral superior.<sup>8</sup> La agenesia del incisivo lateral superior tiene un alto impacto en la vida del paciente al afectar su estética facial y su autoestima.<sup>11</sup>

Su diagnóstico se lleva a cabo mediante exploración clínica, radiográfica o mediante tomografía cone beam.<sup>6</sup> La planificación del tratamiento en casos de agenesia es complicada ya que, se debe considerar aspectos periodontales, funcionales y estéticos, enfocados a lograr la salud del paciente,<sup>11</sup> por ello el tratamiento debe ser multidisciplinario.<sup>6</sup> Sin embargo el tratamiento de la ausencia del incisivo lateral implica un gran desafío por su localización en una zona estética, por lo que exige que la altura de la papila, el hueso, el color del esmalte y la forma del futuro incisivo lateral sean lo más adecuados para lograr una perfecta armonía.<sup>12</sup>

En la actualidad las alternativas de tratamiento para la agenesia del incisivo lateral superior, son de manera general dos: el cierre de espacio mediante tratamiento ortodóntico y el mantenimiento o apertura del espacio para rehabilitación con prótesis o implantes.<sup>9</sup>

### Descripción del caso

Se presenta una paciente de sexo femenino de 16 años 11 meses de edad, la cual acude a la clínica de la Especialidad de Ortodoncia de la Universidad Autónoma de Nayarit solicitando tratamiento de ortodoncia, por el siguiente motivo: “se me están enchucando los dientes de abajo”. En el análisis extraoral se observa un biotipo facial mesofacial, perfil facial recto, cara redonda, asimetría facial, tercios faciales desproporcionados, forma de cara redonda (Figura 1).

En su análisis intraoral se observan que los bordes marginales no coinciden, las líneas medias superior e inferior no son coincidentes, mordida cruzada del canino inferior derecho, mordida borde a borde del canino inferior izquierdo, ausencia de incisivos laterales mandibulares, clase I molar bilateral, clases caninas sin determinar, forma de arco ovalada y cuadrada en la mandíbula, presentan giroversiones los incisivos inferiores, el overjet de 1 mm y el overbite de 1 mm (Figura 2).

Al analizar los modelos de estudio se encontró colapso transversal de la arcada superior y ligera asimetría a nivel de molares. En la radiografía panorámica se observa asimetría condilar, agenesia de laterales superiores, presencia de terceros

molares. En las cefalometría se encontró un patrón de crecimiento vertical, clase I esquelética con tendencia a clase III, ligera proinclinación de los incisivos superiores (Figura 3 y tabla 1).

Tabla 1. Valores cefalométricos antes y después del tratamiento.			
	Norma	Inicial	Final
<b>SNA</b>	82°	81.5°	82°
<b>SNB</b>	80°	81°	80.5°
<b>ANB</b>	2°	0.5°	1.5°
<b>GoGn-Sn</b>	32±5°	34°	34°
<b>WITS</b>	-2 ±3 m m	-7mm	-3 mm
<b>Altura facial anterior</b>		104.5mm	104 mm
<b>Altura facial posterior</b>		63mm	68mm
<b>Índice de Jarabak</b>		60.28%	60.57%
<b>Long. Mandibular</b>		71.5mm	71.5mm
<b>Profundidad facial</b>	90±3°	88°	90°
<b>Ángulo mandibular</b>		26°	23°
<b>Altura facial inferior</b>	47±4°	37°	38°
<b>Arco mandibular</b>	29±4°	39°	36.5°
<b>Convexidad facial</b>	2 ± 2 m m	0mm	1 mm
<b>Profundidad maxilar</b>	90±3°	88°	92°
<b>Altura maxilar</b>	53±3°	61°	61°
<b>Longitud mandibular (Xi-Pm)</b>	65 mm	67mm	65mm
<b>Interincisal</b>	130	130°	141°
<b>1Sup - Plano palatino</b>	70°	63°	65°
<b>1 Sup. - NA</b>	22°	22.5°	24°
<b>Distancia 1 Sup. -NA</b>	4 mm	4mm	4mm
<b>1 Inf.- NB</b>	25°	27.5°	16
<b>Distancia 1 Inf. - NB</b>	4mm	3.5mm	1mm
<b>1 Inf-GoGn</b>	90°	92°	80°
<b>Línea S</b>	0 mm	0 mm	0 mm
<b>Protrusión de labio inferior</b>	-2 mm	-1.5mm	-2.5 mm

Su diagnóstico fue en el campo patológico la agenesia de OD 12 y 22. En el campo esquelético fue un biotipo dolicofacial, patrón de crecimiento vertical, clase I esquelética con tendencia a clase III. En el campo dental se presentó la clase molar I bilateral, clases caninas sin determinar, proinclinación de incisivo superior e inferior. En el campo de tejidos blandos se encontró la retrusión labial

superior. El plan de tratamiento se utilizará una barra transpalatina, aparatología fija (brackets Alexander 0.018) y la extracción de premolares inferiores. Se utilizará la secuencia de arcos de la técnica.

Se colocan brackets en los dientes mandibulares con retroligaduras a caninos, en el maxilar se coloca arco transpalatino (Figura 4). En la siguiente cita se colocaron los brackets del maxilar con un arco de NiTi 0.012 en el maxilar y en la mandíbula se activan las retroligaduras. En una etapa posterior se coloca un arco de retracción en la mandíbula y un arco de NiTi 0.017x0.025 en maxilar (Figura 5).

Se retiran brackets en la vigésima primera cita. Se presentan fotografías finales intraorales, extraorales, radiografía panorámica y lateral de cráneo, se realizó los trazados cefalométricos se encontró retroinclinación de los incisivos inferiores y disminución del Wits (Figura 6,7 y tabla 1).

### Discusión

Básicamente son dos las opciones terapéuticas para la agenesia del incisivo lateral superior, que consisten en cerrar o abrir espacio. En la última opción es necesaria la rehabilitación protésica para reemplazar al incisivo lateral y actualmente los implantes dentales son considerados la mejor opción, sin embargo cuando las condiciones económicas o las características anatómicas del paciente no lo permiten, se opta por otro tipo de procedimientos como prótesis parcial fija, cantilevers, puentes de resina modificada, etc.<sup>13</sup>

También es necesario considerar los siguientes factores para la planificación del tratamiento: Cuando el espacio disponible es positivo es preferible la rehabilitación protésica. En cambio cuando hay apiñamiento, es preferible el cierre de espacios.<sup>10,14</sup> En los casos con sonrisa gingival es preferible el cierre de espacios.

Cuando la exposición corona es limitada en la sonrisa, se puede mejorar tal condición mediante rehabilitación protésica.<sup>10</sup> En situaciones de protrusión dentoalveolar se recomienda el cierre de espacios.<sup>14</sup> En los pacientes con perfil recto, no tiene influencia el tipo de tratamiento. Cuando el perfil es convexo, es preferible la sustitución del

Figura 1. Fotografía frontal extraoral.




Figura 2. Fotografías intraorales antes del tratamiento.

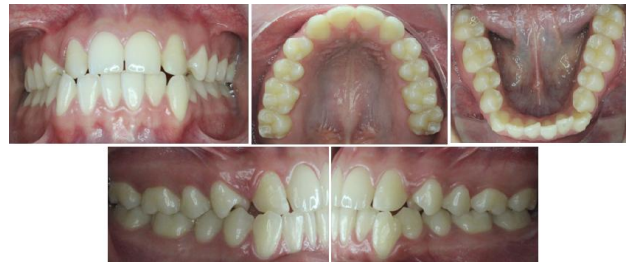

Figura 3. Radiografía lateral de cráneo inicial.

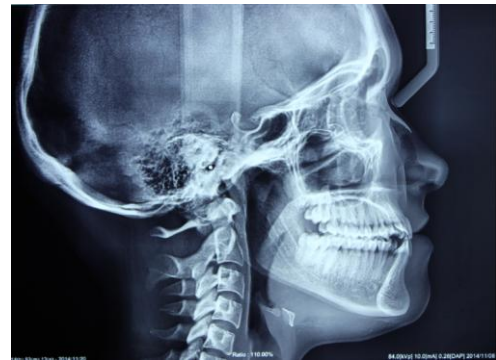

Figura 4. Fotografías intraorales después de la colocación de brackets en los dientes mandibulares.

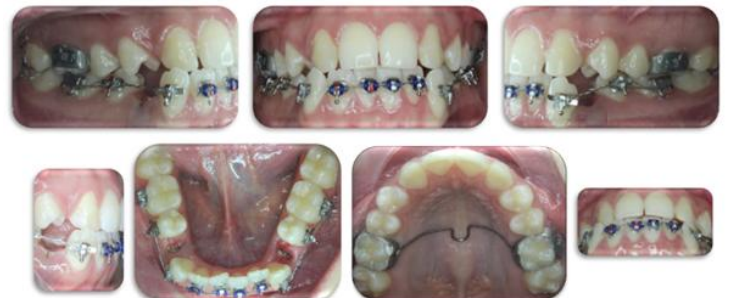

Figura 5. Arco de retracción.

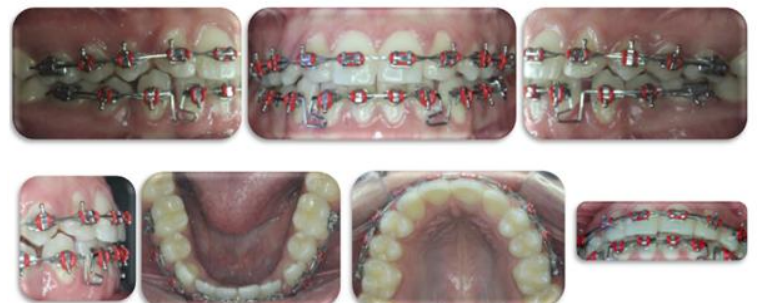


Figura 6. Fotografías intraorales después del tratamiento.

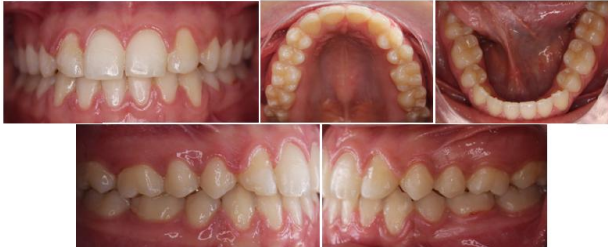
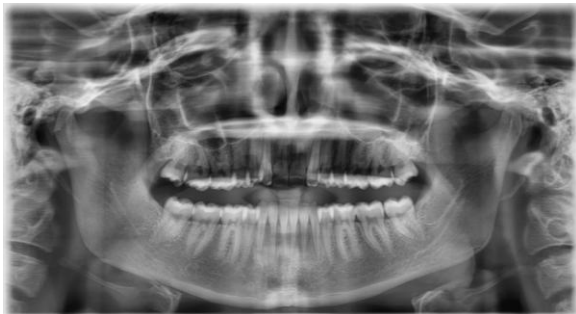
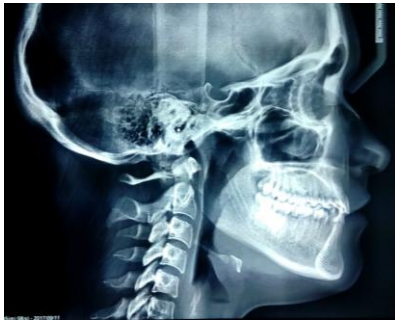Figura 7. Radiografía lateral de cráneo y panorámica final.



lateral por el canino y en casos de perfil retrusivo, es indicada la rehabilitación protésica.<sup>15</sup> De acuerdo al tipo de maloclusión:

- a) Clase II con prognatismo mandibular, el cierre de espacio es el tratamiento ideal.<sup>14</sup>
- b) Clase I. En estos casos se prefiere el cierre de espacio, siempre y cuando se requiera de extracciones en la arcada inferior.<sup>15</sup>
- c) Clase III. La opción ideal es la rehabilitación protésica, sobre todo si el maxilar está retruido.

Agenesia bilateral o unilateral. Los casos unilaterales son más difíciles debido a la asimetría que ocasionan, además generalmente es preferible extraer el lateral presente por su anatomía deficiente para realizar el cierre de espacios posteriormente.<sup>15</sup> El reemplazo protésico del incisivo lateral se recomienda en casos en los que el color, tamaño y forma entre el canino y el incisivo central es muy discrepante.<sup>12</sup> Estas

mismas consideraciones se deben tomar en cuenta respecto al primer premolar que ocupará la posición del canino.

Después de analizar las características faciales e intraorales de nuestra paciente para poder realizar un diagnóstico completo, además de tomar en cuenta su edad y sus expectativas, y valorar las ventajas y desventajas que ofrece cada modalidad de tratamiento, optamos por la sustitución del canino mediante cierre de espacio simple. El cierre de espacio simple consiste en la transformación del canino a incisivo lateral y del premolar a canino, mediante coronoplastia. Este método es favorable, para aquellos casos en los que el canino es pequeño y de baja saturación de color, parecido al incisivo central.<sup>10</sup>

En algunos casos se recomienda extruir el canino para obtener un adecuado margen gingival<sup>10</sup> y mediante un tratamiento poco invasivo, se le puede colocar resina, para mejorar la apariencia del canino. Esta es la opción más económica y sencilla para el paciente. Cuando se requiere de una mayor modificación de forma y color se pueden colocar coronas Veneer.<sup>10</sup> El ortodoncista debe prestar especial atención al torque ya que el error más común detectado en casos tratados mediante cierre de espacio, es el torque inadecuado del canino colocado mesialmente.<sup>14</sup>

De acuerdo a Karamolegkou y cols. la principal ventaja del cierre de espacio ortodóncico, es que es un tratamiento conservador, de corta duración que puede ser finalizado desde edades tempranas y los resultados obtenidos tienen buena estabilidad a largo plazo.<sup>15</sup> Ante la preocupación de algunos clínicos de perder la desoclusión canina y de que el primer premolar superior sea sometido a cargas excesivas, se han realizado diversos estudios de seguimiento de 25 años postratamiento al cierre de espacios, en los que se ha demostrado que se obtiene una adecuada función de grupo al reemplazar el canino por el primer premolar superior.<sup>14</sup> Existen varias opciones protésicas al realizar la apertura del espacio, pero todas éstas deben realizarse una vez que el paciente haya finalizado su crecimiento.<sup>10</sup>

Una opción es el Puente cantiléver, que de acuerdo al estudio de Lam, Bothelo and McGrath refieren que después de 5 años, éste presenta



menos complicaciones bilógicas comparado con los implantes.<sup>10</sup> Los puentes de resina modificada presenta como desventajas la dificultad para lograr un adecuado perfil de emergencia y conservar la cresta alveolar en óptimo estado.<sup>13</sup> La prótesis parcial fija se recomienda cuando los dientes adyacentes están fracturados, pigmentados, decolorados, presentan caries extensas o ya cuentan con restauraciones de coronas completas.<sup>16</sup> La rehabilitación por medio de implantes se deben colocar exclusivamente en pacientes que ya han terminado su crecimiento. Si se trata de pacientes jóvenes se pueden colocar miniimplantes con coronas provisionales, mientras se coloca el implante definitivo.<sup>17</sup>

Ohno y cols en 2005, indican que la colocación de implantes dentales, favorece el desarrollo óseo, la función y estética de la zona restaurada, en los casos de agenesia dental. Muchos estudios han demostrado casos exitosos, sin embargo otros han comprobado que existe el riesgo de que se presente pérdida ósea o vertical, resorción de la cortical vestibular, recesión gingival e infraoclusión de los incisivos laterales.<sup>16</sup> También tiene la desventaja de que es difícil lograr la proyección ideal de la papila y evitar la coloración grisácea de la encía.<sup>13</sup>

A lo largo del tiempo los dientes experimentan cambios en su posición tanto verticales como óseos, a diferencia de un implante el cual permanece anquilosado, por lo que estas modificaciones requerirán posteriormente de un cambio de corona para igualar los bordes incisales.<sup>11</sup> Se requiere de tratamiento ortodónico previo cuando hay necesidad de alinear los dientes, principalmente los adyacentes para crear el espacio adecuado para la colocación del implante y corregir la inclinación axial.<sup>12</sup> Muhamad en 2016, menciona que con la restauración mediante implantes de incisivos laterales, se logran resultados estéticos y funcionales satisfactorios, sin embargo en términos de salud periodontal, el cierre de espacios resulta una mejor opción.<sup>12</sup>

Robertsson y Mohlin en el 2000, compararon el tratamiento de cierre de espacios y el protésico, 7.1 años después de su finalización, pero no incluyeron en su investigación la rehabilitación

con implantes. En cuanto a la salud periodontal no se encontró diferencias significativas en cuanto a la presencia y profundidad de bolsas, ni a la retracción gingival. Sin embargo se presentó mayor acumulación de placa dentobacterina en los pacientes rehabilitados protésicamente, por lo que tienen una mayor tendencia a desarrollar gingivitis. En cuanto a la percepción estética de los pacientes, los tratados mediante cierre de espacio expresaron mayor satisfacción que los rehabilitados protésicamente, excepto por algunos pacientes que no estaban muy conformes por el color más amarillo del canino. En ambos grupos no hubo diferencias significativas en cuanto a la prevalencia de signos y síntomas disfunción temporomandibular.<sup>11</sup>

Kiliadiris en 2016 concluye que tanto el cierre y la apertura de espacio con la respectiva rehabilitación protésica son terapéuticas aceptables, sin embargo el cierre de espacios ha demostrado ser más saludable periodontalmente y lograr mejores resultados estéticos. Pero su principal ventaja es la estabilidad a largo plazo y que la finalización del tratamiento puede ser a temprana edad.<sup>16</sup>

Nordquist y Mcneill en 1975, evaluaron la salud periodontal y la función oclusal, postratamiento de 2 a 25 años, en pacientes con agenesia bilateral del incisivo lateral. Concluyeron que no hay diferencias significativas en cuanto a función entre los pacientes tratados mediante cierre de espacio y los tratados protésicamente. Sin embargo en cuanto a salud periodontal, se observaron mejores condiciones periodontales en el grupo tratado mediante cierre de espacio ortodónico.<sup>18</sup> Cada opción de tratamiento es adecuada, siempre y cuando las condiciones sean las adecuadas.<sup>13</sup>

## Referencias

1. Arboleda L, Echeverri J, Restrepo L, Marín M, Vázquez G, Gómez J, Manco H, Pérez C, Tabora E. Agenesia dental. Revisión bibliográfica y reporte de dos casos clínicos. *Revista Facultad de Odontología Universidad de Antioquia* [Internet]. 2006 [Citado 22 de abril de 2017]; 18(1): [47-54]. Disponible en: <http://aprendeonlinea.udea.edu.co/revistas/index.php/odont/article/view/2774>.
2. Díaz-Pérez R, Echaverry-Navarrete R. Agenesia en dentición permanente. *Rev Salud Pública*. 2009; 11(6): 961-9.
3. Kirac D, Eraydin F, Avçilar T, Ulucan K, Ozdemir F, Guney AI, Kaspar E, Keshi E, Isbir T. Effects of PAX9 and MSX1 gene variants to hypodontia, tooth size and the type of congenitally missing teeth. *Cell Mol Biol* [Internet]. 2016 [Citado 22 de abril de 2017]; 62(13): [78-84]. Disponible de: <https://www.ncbi.nlm.nih.gov/pubmed/28040065>.
4. Pineda P, Fuentes R, Sanhueza A. Prevalencia de agenesia dental en niños con dentición mixta de las Clínicas Odontológicas Docente Asistencial de la Universidad de La Frontera. *Int J Morphol*. 2011; 29(4): 1087-92.
5. Sonn G.L. M, Romero F. Anodoncia total en un niño de 11 años. *ODOUS CIENTÍFICA* [Internet]. 2010 [Citado el 22 de abril de 2017]; 11(1): 32-6. Disponible en: <http://servicio.bc.uc.edu.ve/odontologia/revista/vol11-n1/art4.pdf>.
6. Almeida R, Morandini A, Almeida-Pedrin R, Almeida M, Castro R, Insabralde N. A multidisciplinary treatment of congenitally missing maxillary lateral incisors: a 14-year follow-up case report. *J Appl Oral Sci*. 2014; 22(5): 465-71.
7. Karamolegkou M. Epidemiology of dental agenesis in Greece. *Greek Journal of orthodontics*. 2012; 67-70.
8. Vastardis H. The genetics of human tooth agenesis: New discoveries for understanding dental anomalies. *Am J Orthod Dentofacial Orthop*. 2000; 117(6): 650-6.
9. Silveira G, Mucha N. Agenesia of maxillary lateral incisors: Treatment involves much more than just canine guidance. *Open Dent J*. 2016; 10: 19-27.
10. Poulet H, Poulet C, Poulet C. Incisor agenesis: paradigms shift. A study of an orthodontic population. *J Dentofacial Anom Orthod*. 2014; 17: 405 2-14.
11. Robertsson S, Mohlin B. The congenitally missing upper lateral incisor. A retrospective study of orthodontic space closure versus restorative treatment. *Eur J Orthod*. 2000; 22(6):697-710.
12. Muhamad A, Nezar W, Azzaldeen A. Managing congenitally missing lateral incisors with single tooth implants. *Dent Oral Craniofac Res*. 2016; 2(4): 318-324.
13. Muhamad A, Azzaldeen A, Nezar W, Mohammed Z. Esthetic evaluation of implants placed after orthodontic treatment in patients with congenitally missing lateral incisors. *J Adv Med Dent Scie Res*. 2015; 3(3): 110:118.
14. Karamolegkou M, Prevezanos P, Christou P. Congenitally missing upper laterals. Clinical considerations: Orthodontic space closure. *Greek Journal of orthodontics*. 2012:77- 80.
15. Poulet H, Poulet C, Poulet C. Incisor agenesis: paradigm shift. A study of an orthodontic population. *J Dentofacial Anom Orthod*. 2014;17(4):405
16. Kiliaridis S, Sidira M, Kirmanidou Y, Michalakis K. Treatment options for congenitally missing lateral incisor. *Eur J Oral Implantol*. 2016; 9(Suppl1): S5- S24.
17. Cope J, Mc Fadden D. Temporary replacement of missing maxillary lateral incisors with orthodontic miniscrew implants in growing patients: rationale, clinical technique, and long-term results. *Journal of Orthodontics*. 2014; 41(4, suppl 1): 62-74.
18. Villatoro-Girón J, Dobles-Jiménez A. Ausencias congénitas de incisivos laterales superiores. Reporte de caso: tratamiento y manejo. *Rev Cient Odontol*. 2016; 2(2): 30- 40.