

**Tratamiento ortodóncico en paciente con caninos retenidos.**

Márquez Lizárraga Ana Paulina,\* Soto Castro Tely Adriana.\*\*

## Resumen

Después de los terceros molares inferiores, los caninos maxilares son los dientes impactados con mayor frecuencia. Aproximadamente a los 10 años de edad, si el canino no se mueve y no se observa una protrusión vestibular apreciable o palpable del canino, debemos considerar la posibilidad de una erupción ectópica de los caninos superiores. Esto puede dar lugar a dos problemas: la impactación del canino, o la reabsorción de las raíces de los incisivos laterales o centrales permanentes. El diagnóstico requiere la inspección, palpación y el examen radiográfico. Es muy importante verificar radiográficamente la posición en sentido vestibulopalatino del canino retenido con el objetivo de planificar el tratamiento a seguir y la vía de abordaje. Debido a las complicaciones potenciales de la erupción ectópica continuada de los caninos, está justificado un diagnóstico y una intervención precoces para prevenir o limitar la reabsorción radicular de los dientes adyacentes.

Palabras claves: caninos retenidos, ortodoncia, tracción.

## Abstract

After the lower third molars, the maxillary canines are the most frequently impacted teeth. At approximately 10 years of age, if the canine does not move and an appreciable or palpable vestibular protrusion of the canine is not observed, we should consider the possibility of an ectopic eruption of the upper canines. This can give rise to two problems: the impact of the canine, or the reabsorption of the roots of the permanent lateral or central incisors. The diagnosis requires inspection, palpation and radiographic examination. It is very important to radiographically verify the vestibulopalatin position of the retained canine in order to plan the treatment to follow and the approach. Due to the potential complications of continued ectopic eruption of canines, early diagnosis and intervention to prevent or limit root resorption of adjacent teeth is warranted.

Keywords: retained canines, orthodontics, traction.

\*Residente de 2do año del posgrado de ortodoncia de la Universidad Autónoma de Baja California campus Mexicali.

\*\*Coordinadora del posgrado de ortodoncia de la Universidad Autónoma de Baja California campus Mexicali.

Correspondencia: Ana Paulina Marquez Lizarraga e-mail: paulina.marquez@uabc.edu.mx

Recibido: Noviembre 2018 Aceptado: Enero 2019

**Introducción**

El tratamiento de los caninos maxilares impactados es un desafío común en la práctica diaria. Según Mead, un diente impactado es uno que se evita que entre en erupción en posición debido a una mala posición, falta de espacio u otros impedimentos. Después de los terceros molares inferiores, los caninos maxilares son los dientes impactados con mayor frecuencia. Ericson y Kuroi han demostrado que la incidencia de erupción ectópica canina es del 1,7%. De acuerdo con la literatura, el 85% de las interacciones caninas se producen en el paladar y el 15% bucalmente. Se ha demostrado que los caninos maxilares impactados se producen con el doble de frecuencia en las mujeres que en los hombres. Dachi y Howell también mostraron que la mayoría de las interacciones de los caninos maxilares son unilaterales en un 92%, y solo un 8% son bilaterales.<sup>1</sup> Se cree que la genética es el factor principal, pero también puede contribuir la exfoliación tardía del canino primario, la falta de espacio y la ruta ectópica de la erupción.<sup>2,3</sup>

El tiempo de intervención en el paciente con caninos retenidos es crítico, por ello es necesario una evaluación cuidadosa del estado de desarrollo de la dentición.<sup>4</sup> Aproximadamente a los 10 años de edad, si el canino no se mueve y no se observa una protrusión vestibular apreciable o palpable del canino, debemos

considerar la posibilidad de una erupción ectópica de los caninos superiores, ya que es una anomalía relativamente frecuente. Esto puede dar lugar a dos problemas: 1) la impactación del canino, y/o 2) la reabsorción de las raíces de los incisivos laterales y/o centrales permanentes. Aparentemente, este fenómeno tiene una base genética y en algunos casos guarda relación con unos incisivos laterales superiores pequeños o ausentes y unos segundos premolares superiores ausentes. Las probabilidades de que se reabsorban las raíces de los incisivos permanentes son mucho mayores cuando no existe espacio disponible para el canino.<sup>5</sup>

Localización radiográfica de caninos retenidos. La retención de caninos puede ser profunda (intraósea) o superficial (subgingival). También puede ser uni o bilateral y considerando la posición en relación al reborde alveolar, palatina y vestibular. El diagnóstico requiere la inspección, palpación y el examen radiográfico. Es muy importante verificar radiográficamente la posición en sentido vestibulopalatino del canino retenido con el objetivo de planificar la vía de abordaje. Se utiliza para ello la radiografía oclusal y las tomas periapicales. La toma oclusal se realiza sosteniendo la película entre los dientes en oclusión debiendo conservar una posición horizontal. La incidencia del rayo debe

ser paralela al eje mayor de los incisivos para lo cual, el cono del aparato radiográfico se coloca sobre la cabeza del paciente a nivel del hueso frontal 2 a 3mm por encima de la glabella. El diente retenido aparece hacia vestibular o palatino de los dientes del sector anterior. En general los caninos en posición horizontal se encuentran en palatino.<sup>6,7,8</sup>

Debido a las complicaciones potenciales de la erupción ectópica continuada de los caninos, está justificado un diagnóstico y una intervención precoces para prevenir o limitar la reabsorción radicular. Cuando se localiza el canino permanente en erupción en una posición mesial y existe riesgo de reabsorción de la raíz del incisivo (pero todavía no se ha producido), está indicada la extracción del canino primario. Ericson y Kuroi observaron que si la corona del canino permanente se superponía a menos de la mitad de la raíz del incisivo lateral, había muchas probabilidades (91%) de que se normalizara la ruta de erupción. Cuando se superponía a más de la mitad de la raíz del incisivo lateral, la extracción precoz del diente primario ofrecía un 64% de probabilidades de erupción normal y la posibilidad de que mejorara la posición del canino, aun cuando no se corrigiera totalmente. Normalmente, si se están reabsorbiendo las raíces de los incisivos laterales o centrales permanentes, hay que exponer quirúrgicamente el canino permanente y utilizar la fuerza ortodóncica para moverlo a su posición correcta. De este modo, se detiene la reabsorción causada por el diente ectópico, aunque pueden continuar en parte la reabsorción y el emborronamiento de las raíces.<sup>5</sup>

La extracción del canino incluido puede afectar a la estética y a la oclusión. Pero a veces es la única opción si hay limitaciones en llevar al canino a su posición en la arcada o su anatomía está afectada. En este caso se deberá decidir entre mover el premolar a la posición del canino u otras alternativas, como el autotrasplante o la restauración protésica.<sup>9</sup>

### Descripción del caso

Se presenta a la clínica de ortodoncia de la Universidad Autónoma de Baja California Campus Mexicali, paciente femenino de 11 años de edad. En la historia clínica no revela antecedentes patológicos de relevancia, y refiere hábito de onicofagia. Se procede a realizar el diagnóstico con un análisis facial, presentando un biotipo mesofacial, tercio inferior disminuido, asimetría facial, perfil recto, buena proyección de pómulos y mentón, además de líneas medias dentales no coincidentes con la línea media facial (Figura 1).

Intraoralmente presenta un biotipo gingival delgado, arcadas ovoides, dentición mixta, apiñamiento ligero

con mordida cruzada de dientes 22 y 32, corona de acero cromo en 55, obturación con amalgama en 65, Clase I molar bilateral y clases caninas indeterminadas. SMV de 2 mm y SMH de 3mm (Figura 2). En la radiografía panorámica y tomografía se observa la presencia de los dientes permanentes en proceso de erupción, y que el canino permanente superior izquierdo se encuentra en posición horizontal (Figura 3 A y B).

Cefalométricamente, la paciente se diagnosticó como clase I esquelética, con un ANB de 2°, crecimiento neutro y biotipo mesofacial (Figura 4). Como plan de tratamiento se decide iniciar con aparatología fija 2x4 Roth slot 0.022 y cementado de barra transpalatina y arco lingual (Figura 5). Debido a la posición del diente 23, se decide realizar la extracción del mismo y mantener el canino temporal en la arcada, sin incluir en la aparatología para evitar resorciones radiculares. Se coloca aparatología fija en los dientes permanentes faltantes conforme termina su proceso de erupción, y se trabaja con secuencia de arcos 0.012 nitinol, 0.14 nitinol, 0.016 nitinol, 0.016 x 0.022 nitinol, 0.017x0.025 acero, 0.019 x 0.025 nitinol, 0.019 x 0.025 acero y 0.019 x 0.025 *braided*.

Figura 1. Fotografías extraorales.

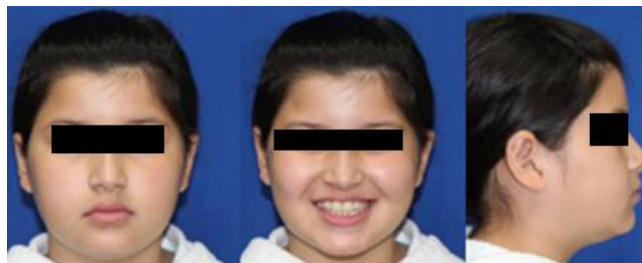

Figura 2. Fotografías intraorales de inicio.

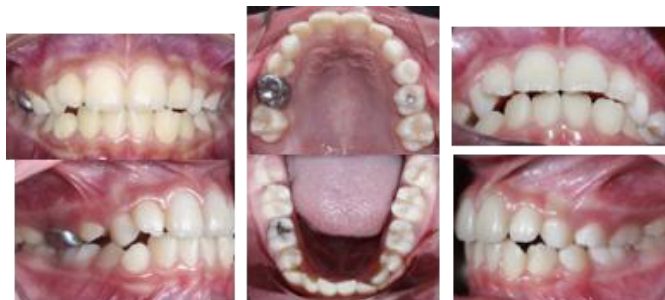

Figura 3 A. Radiografía panorámica iniciales.

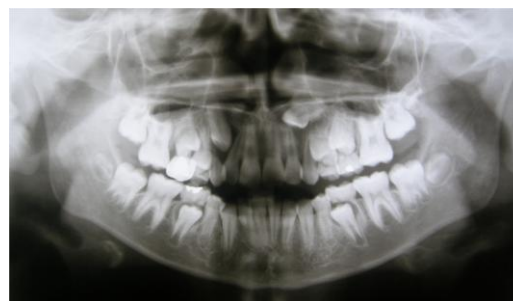

Figura 3 B. tomografía iniciales.

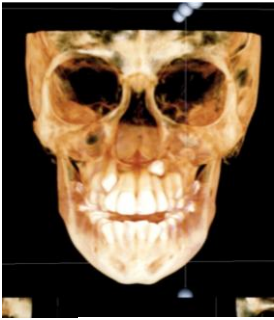


Figura 4. Radiografía lateral de cráneo inicial.

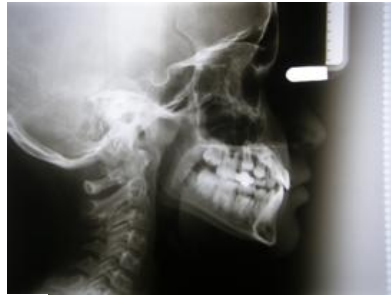

Figura 5. Inicio del tratamiento.

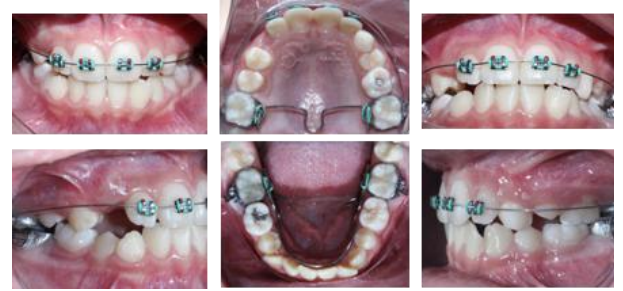

Figura 6. Tratamiento.

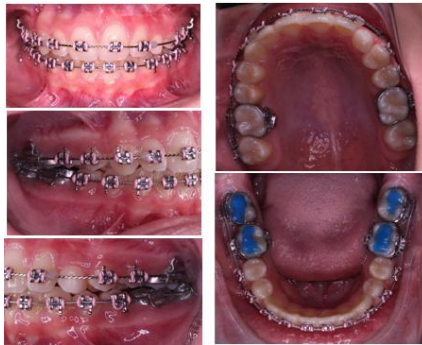


Figura 8. Fotografías intraorales finales.

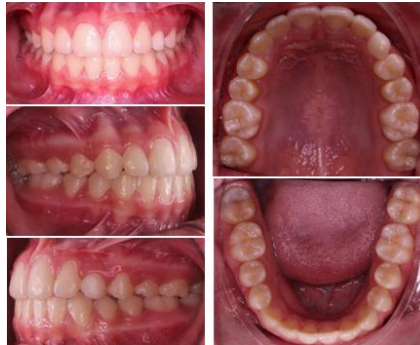

Figura 9. Fotografías intraorales 1 año después de finalizar el tratamiento.

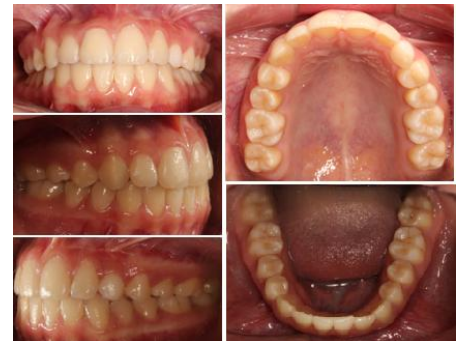

Figura 7. Radiografía panorámica de avancé.

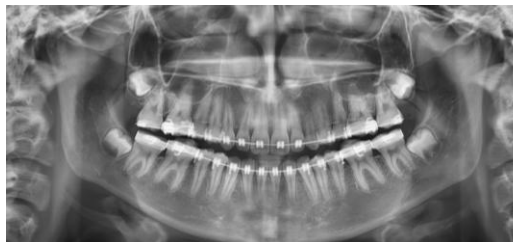
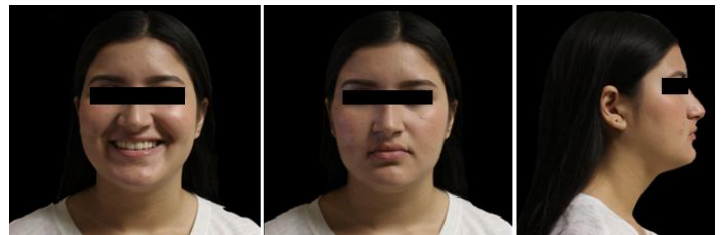
Figura 10. Fotografías extraorales finales.



Después de 1 año de tratamiento, se retira la barra transpalatina y el arco lingual, y se continúa con la secuencia de arcos y a los 14 meses de tratamiento se coloca aparatología en el diente 23 para iniciar su incorporación a la arcada. Se cementan bandas en segundos molares superiores e inferiores, se utilizan elásticos para corrección de líneas medias, y se colocan topes céntricos en la arcada inferior (Figura 6). Se le pide a la paciente panorámica de avance, se realizan reposiciones de brackets y se le indica la extracción de los terceros molares superiores e inferiores (Figura 7).

Después de 36 meses de tratamiento, se logran los objetivos de tratamiento establecidos y se decide retirar la aparatología fija superior e inferior, utilizando retenedores circunferenciales en ambas arcadas. (Figura 8.) Se logró incorporar en la arcada el canino superior derecho, se mantuvo el canino temporal izquierdo sin afectar la raíz del mismo y sin comprometer los resultados finales del tratamiento. Se corrigieron líneas medias dentales y se logró mantener una adecuada SMV y SMH obteniendo una oclusión estética y funcional (Figura 9 y 10).

## Discusión

La reabsorción radicular de los incisivos permanentes puede estar relacionada con la erupción ectópica de los caninos maxilares y también se han notificado quistes para las impacciones no tratadas. La extracción del canino primario puede influir favorablemente en el camino de la erupción. La tasa de éxito difiere según la posición canina impactada al inicio del tratamiento, mesial o distal a la línea media del incisivo lateral en la radiografía panorámica. Con el diagnóstico tardío, el apiñamiento, la reabsorción radicular y / o la trayectoria horizontal de la erupción, la exposición quirúrgica con extrusión ortodóncica activa es el tratamiento de elección.<sup>4,10</sup>

Las posibles secuelas de los caninos impactados incluyen la formación de quistes, reabsorción del diente impactado, resorción externa de los dientes impactados o vecinos, anquilosis, infección y migración de dientes vecinos con pérdida de la longitud del arco. La reabsorción y la patología son más probables en

mujeres, en grupos de edad mayores de 14 años, y en casos donde La anulaci3n del canino a la l3nea divisoria es superior a 25°. La base de evidencia para est os indicadores pron3sticos ha sido documentada por McSherry, Stivaros y Mandall y Pitt et al. Si uno o m3s de los criterios sugieren un mal pron3stico, o si hay evidencia de patolog3a, entonces el tratamiento de ortodoncia es esencial y el canino deciduo no debe eliminarse. En estos casos, todos los factores deben considerarse cuidadosamente antes de poder tomar una decisi3n sobre el tratamiento definitivo.<sup>2</sup>

Cuando extraer un canino impactado: Se debe enfatizar que la extracci3n del canino en erupci3n labial y apiñado, por muy antiest3tica que pueda parecer este diente, est3 contraindicada. Dicha extracci3n podr3a mejorar temporalmente la est3tica, pero podr3a complicar y comprometer los resultados del tratamiento de ortodoncia, incluida la capacidad de proporcionar al paciente una oclusi3n funcional. La extracci3n del canino, aunque rara vez se considera, podr3a ser una opci3n viable en las siguientes situaciones: si est3 anquilosada y no se puede trasplantar, si se est3 realizando una reabsorci3n externa o interna de la ra3z, si su ra3z est3 muy dilacerada, si la impactaci3n es severa (p. ej., el canino se aloja entre las ra3ces de los incisivos centrales y laterales y el movimiento ortod3ntico pondr3a en peligro estos dientes), si la oclusi3n es aceptable, con el primer premolar en la posici3n del canino y con una funci3n de otro modo funcional. Oclusi3n con dientes bien alineados, si hay cambios patol3gicos (p. ej., formaci3n qu3stica, infecci3n) y si el paciente no desea un tratamiento de ortodoncia.<sup>11,12</sup>

Es importante realizar un diagn3stico exhaustivo, mediante historial cl3nico, radiograf3as, tomograf3a e imagenolog3a que nos ayude a detectar anomal3as de erupci3n a edades tempranas, lo nos permitir3 elegir el mejor tratamiento en el caso de caninos retenidos y logrando una oclusi3n funcional y est3tica en nuestro paciente.

## Referencias

1. Counihan K. Guidelines for the Assessment of the Impacted Maxillary Canine. *Dent Update*. 2013; 40: 770-777
2. Tseng L, Chang C, Roberts WE. Impacted Maxillary Canines: Facilitating Eruption or Surgical Uncovering. *J Digital Orthod* 2018;49
3. Jacoby H. The etiology of maxillary canine impactations. *Am J Orthod*. 1983; 84 (2): 125-32.
4. Gomez SL, Jaramillo P. Manejo ortod3ncico de caninos maxilares retenidos. *Rev Fac Odont Univ Ant*, 2002; 13 (2): 79-85.
5. Proffit William. *Ortodoncia Contempor3nea*. 5ta edici3n. Editorial Elsevier; 2013.
6. Gregoret J. *Ortodoncia y ciru3a ortogn3tica. Diagn3stico y planificaci3n*. Editorial Amolca. 2da Edici3n.
7. Ugalde MFJ. Clasificaci3n de caninos retenidos y su aplicaci3n cl3nica. *Revista ADM*. 2001; LVIII (1): 21-30.
8. Tsolakis A, Kalavritinos M, Bitsanis E, Sanoudos M, Benetou V, Alexiou K, Tsiklakis K. Reliability of different radiographic methods for the localization of displaced maxillary canines. *Am J Orthod Dentofacial Orthop*. 2018; 153 (2): 308-314.
9. Egido S, Matas A, Escalona I, Jan3-Salas E, Mar3 A, L3pez-L3pez J. Caninos incluidos, tratamiento odontol3gico. Revisi3n de la literatura. *Avances en Odontostomatol*. 2013; 29 (5): 227-238.
10. Barros SE, Hoffelder L, Ara3jo F, Janson G, Chiqueto K, Ferreira E. Short-term impact of rapid maxillary expansion on ectopically and normally erupting canines. *Am J Orthod Dentofacial Orthop*. 2018; 154(4):524-534.
11. Bishara SE. Impacted maxillary canines: a review. *Am J Orthod Dentofacial Orthop* 1992; 101 (2): 159-71.
12. Odegaard J. The treatment of a Class I malocclusion with two horizontally impacted maxillary canines. *Am J Orthod Dentofacial Orthop*. 1997; 111 (4): 357-65.