

Relación de la posición de la raíz de los incisivos centrales superiores con el conducto incisivo en las maloclusiones.

Tirado-Núñez Ana Paulina, * Gutiérrez-Rojo Jaime Fabián, ** Silva-Zatarain Aida Nabile.**

Resumen

Objetivo es evaluar la distancia de la raíz de los incisivos centrales superiores al conducto incisivo en las maloclusiones. Material y Métodos: Se recolectaron 2200 tomografías Cone Beam pretratamiento, del tomógrafo VATECH PAX-I3D, de pacientes que asistieron al Posgrado de Ortodoncia de la Universidad Autónoma de Nayarit en el periodo de agosto 2014 a octubre 2019. La muestra fue de 75 tomografías que cumplieron los criterios de inclusión y exclusión. Fueron 25 tomografías de cada maloclusión. Se realizaron nueve mediciones para evaluar las raíces con relación al conducto incisivo. Resultados: en las medidas que se tomó la cara anterior de la raíz al borde posterior del conducto, se encontraron diferencias estadísticas significativas entre las maloclusiones. En la distancia entre las raíces de los incisivos centrales, en la distancia del punto posterior de las raíces de los incisivos centrales superiores no se encontraron diferencias estadísticas significativas entre las maloclusiones. El tamaño del conducto incisivo fue diferente en las maloclusiones.

Palabras clave: conducto incisivo, incisivos centrales superiores, maloclusiones.

Abstract

Objective is to evaluate the distance from the root of the upper central incisors to the incisive canal in malocclusions. Material and Methods: 2,200 pretreatment Cone Beam scans were collected, of the VATECH PAX-I3D tomograph, of patients who attended the Posgrado de Ortodoncia de la Universidad Autónoma de Nayarit in the period from August 2014 to October 2019. The sample consisted of 75 CT scans that met the inclusion and exclusion criteria. There were 25 CT scans of each malocclusion. Nine measurements were made to evaluate the roots in relation to the incisive canal. Results: in the measurements taken from the anterior face of the root to the posterior edge of the canal, statistically significant differences were found between the malocclusions. In the distance between the roots of the central incisors, in the distance of the posterior point of the roots of the upper central incisors, no statistically significant differences were found between the malocclusions. The size of the incisive canal was different in the malocclusions.

Key words: incisive canal, upper central incisors, malocclusions.

*Estudiante de la Especialidad de Ortodoncia de la Universidad Autónoma de Nayarit.

**Docente de la Especialidad de Ortodoncia de la Universidad Autónoma de Nayarit.

Correspondencia: Ana Paulina Tirado Núñez e-mail: paupawem@hotmail.com

Introducción

El conducto nasopalatino, también conocido como conducto incisivo, es una estructura anatómica situada en la línea media del maxilar, posterior a las raíces de los incisivos centrales superiores, rodeado por hueso cortical.^{1,2,3} Es una puerta entre las cavidades nasales y orales. Contiene el nervio nasopalatino, la rama descendente de la arteria nasopalatina, el tejido conectivo fibroso y las glándulas de menor importancia.^{4,5,6}

Aunque el conducto incisivo no se considera una estructura anatómica que pueda limitar el movimiento de los dientes, recientemente ha llamado la atención sobre las posibilidades de invasión quirúrgica y las complicaciones asociadas como no osteointegración o disfunción sensorial debido a su proximidad a la región de los incisivos centrales maxilares.^{1,7} En ortodoncia, la retracción de los incisivos superiores ayuda a mejorar el perfil facial del paciente, y el límite de retracción de estos se ha considerado el hueso cortical, sin embargo en diversos estudios se ha demostrado que la distancia de los incisivos centrales a el canal incisivo es más corta que al hueso cortical del paladar, por tanto, la

aproximación del conducto incisivo a los incisivos centrales superiores también debería afectar la retracción ortodóntica de estos.⁸

Los movimientos ortodónticos en los incisivos son aproximadamente de 7, 2, 4 y 2 mm para retracción, protracción, extrusión e intrusión, respectivamente, y el rango de movimiento para la retracción es mayor que en cualquiera de los otros movimientos. Sin embargo, el contacto de la raíz del incisivo central superior con el conducto incisivo después de la máxima retracción se asoció con un aparente aumento de la reabsorción de la raíz una de las complicaciones en el tratamiento de ortodoncia.^{9,10} Chung y cols. observaron en dos casos que al realizar la retracción en masa de los dientes anteriores con la ayuda de miniimplantes, la raíz de uno de los incisivos al hacer contacto directo con el hueso cortical del conducto incisivo presento una amplia reabsorción radicular.¹

Por tanto, el objetivo de este estudio fue evaluar la distancia que existe entre la posición de la raíz de

los incisivos centrales superiores y el canal incisivo mediante tomografías Cone Beam Computarizadas (CBCT).

Materiales y Métodos

Se recolectaron 2200 tomografías Cone Beam pretratamiento, del tomógrafo VATECH PAX-I3D, de pacientes que asistieron al Posgrado de Ortodoncia de la Universidad Autónoma de Nayarit en el periodo de agosto 2014 a octubre 2019, donde se seleccionaron por conveniencia 75 tomografías que cumplieron los criterios de inclusión y exclusión, clasificándolas según su tipo de maloclusión, incluyendo 25 tomografías de cada maloclusión I, II y III.

Previamente a la investigación, los pacientes fueron informados del procedimiento del estudio y el consentimiento informado fue firmado por los mismos. Todos los pacientes fueron posicionados con el plano de Frankfurt paralelo al piso.

Los criterios de inclusión de este estudio fueron:

1. Pacientes entre 12-40 años
2. Sin previo tratamiento de ortodoncia
3. Dentición completa y permanente erupcionada
4. Salud periodontal
5. Sin apiñamiento anterior y posterior

Los criterios de exclusión fueron:

1. Lesiones periapicales o patologías óseas
2. Enfermedades sistémicas que podrían influenciar la calidad y cantidad ósea
3. Presencia de torus palatino
4. Órganos dentarios incluidos

Las imágenes fueron orientadas utilizando el mismo protocolo. En el corte sagital, la intersección entre el plano sagital y coronal se coloca sobre el borde posterior del canal incisivo, haciendo coincidir el plano axial con la espina nasal posterior (Figura 1). En el corte sagital, se realizaron tres mediciones, la primera en el borde posterior del canal incisivo (N1), la segunda en la mitad del ápice y el borde posterior del canal incisivo (N2), y por último, en el ápice del incisivo central (N3), todas estas de la cara vestibular de la raíz del incisivo central superior hasta la parte anterior del

incisivo central superior hasta la parte anterior del maxilar (Figura 2). En el corte axial se midió la distancia existente entre las raíces de los incisivos centrales superiores (In – In), el borde posterior de las raíces de los incisivos (InP – InP) y el diámetro del canal incisivo (Ci – Ci) (Figura 3).

Posteriormente se prolongaron las líneas In, Ci y se traza una línea paralela a estas desde el punto más anterior del foramen (Ca), para tomarlas como referencias para las mediciones anteroposteriores. Se midió la distancia entre la línea de la raíz del incisivo (In) y el punto más anterior del foramen (Ca), la línea de la raíz del incisivo y el borde anterior del canal incisivo (Bac) y el borde posterior de la raíz del incisivo (InP) a la línea Ci, de ambos lados. Los datos fueron recopilados en una hoja clínica y vaciados a un formato del programa Microsoft Excel. Posteriormente, fueron trasladados a un paquete estadístico SPSS 20 para su análisis.

Figura 1. Plano axial posicionado en el borde posterior del canal incisivo y espina nasal posterior.

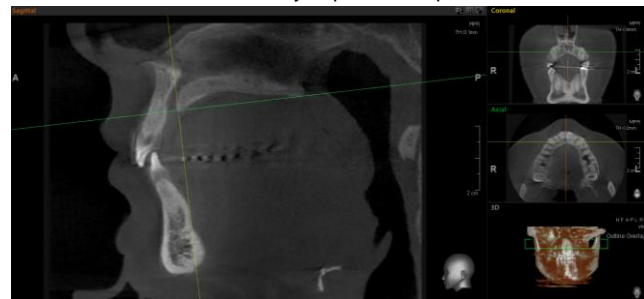


Figura 2. Localización de las tres medidas verticales del canal incisivo.

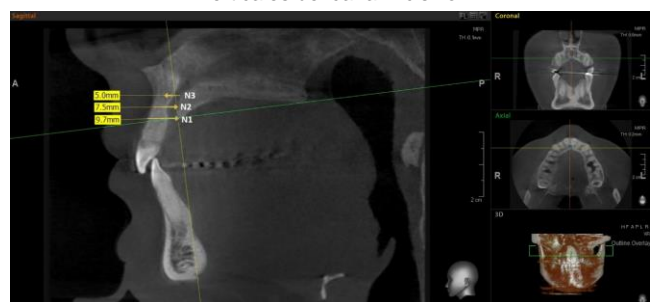


Figura 3. Distancia entre las raíces de los incisivos, la parte más posterior de las raíces de los incisivos y el diámetro del canal incisivo.

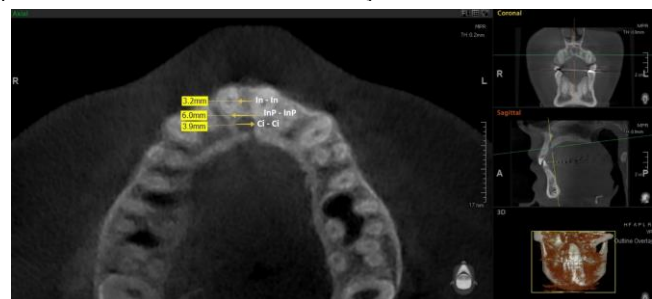
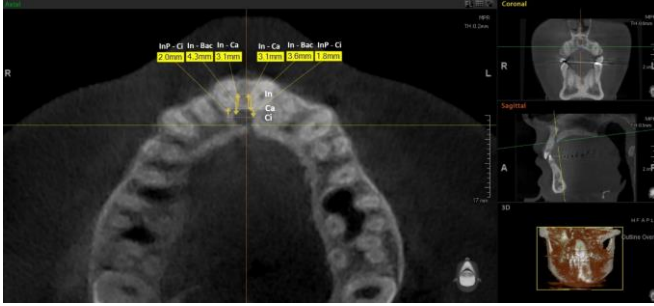


Figura 4. Mediciones anteroposteriores.



En la medida de N1 se encontró un promedio en la maloclusión de clase I de 10.41mm, en la clase II de 9.82 mm y en la clase III de 8.19 mm. Se encontraron diferencias estadísticas significativas entre las maloclusiones (tabla 1). Con la prueba post hoc de Tukey se encontraron diferencias estadísticas significativas ($p < 0.05$) entre la maloclusión de clase I y la de clase III.

Al nivel de N2 el promedio de mayor valor fue en la maloclusión de clase II, seguido de la clase I y por último la clase III. No se encontraron diferencias estadísticas significativas en las maloclusiones (tabla 1). En N3 el promedio fue mayor en la maloclusión de clase III, seguido de la clase II y de la clase I. Al compararlas medidas mediante la prueba de ANOVA se encontraron diferencias estadísticas significativas (tabla 1). Se realizó el post hoc de Tukey se encontró que entre las maloclusiones I y II no hay diferencias estadísticas significativas ($p < 0.05$), pero si se encontró con la maloclusión de clase III con la maloclusión de clase I y II.

La distancia de las raíces de los incisivos centrales superiores (In-In) en la maloclusión de clase I fue de 2.85 mm y en la maloclusión de clase II y III el valor fue de 2.94 mm. No se encontraron diferencias estadísticas significativas entre las maloclusiones (tabla 1).

En la distancia del punto posterior de las raíces de los incisivos centrales superiores (InP-InP) no se encontraron diferencias estadísticas significativas entre las maloclusiones (tabla 1). El promedio del diámetro del conducto incisivo fue mayor en la maloclusión de clase III, seguida de la clase I y después la clase II. Al comparar los promedios de los conductos incisivos en las tres maloclusiones no se encontraron diferencias estadísticas significativas (tabla 1).

Se midió la distancia entre la línea de la raíz del incisivo derecho e izquierdo con el punto más anterior del foramen de cada lado. Al comparar mediante la prueba de ANOVA los valores encontrados no se encontró diferencias estadísticas significativas ($p < 0.05$) en ninguno de los dos lados (tabla 2). Al evaluar la distancia entre las maloclusiones no se encontraron diferencias estadísticas significativas ($F = 1.805$, $p < 0.169$).

En la medida In-Bac el promedio mayor se encontró en la maloclusión de clase I, seguido de la clase III y por la clase II (tabla 2). No se encontraron diferencias estadísticas significativas entre las maloclusiones de ningún lado. De la medida InP-Ci tampoco se encontraron diferencias estadísticas significativas entre las maloclusiones ($p < 0.05$).

Discusión

Se esperaba encontrar la distancia de N1, N2 y N3 fueran menores en la maloclusión de clase II que en las otras maloclusiones, debido a la proinclinación de los incisivos que se presenta en esta maloclusión. Sin embargo, se encontró que el incisivo estaba más próximo al conducto incisal en la maloclusión de clase III. Cuando se evaluó la

Tabla 1. Distancia de la raíz del incisivo al conducto incisivo, tamaño transversal del conducto incisivo y la distancia interradicular de los incisivos en las maloclusiones.

	Clase I		Clase II		Clase III		ANOVA	
	Media	Desviación estándar	Media	Desviación estándar	Media	Desviación estándar	F	P
N1	10.41	1.74	9.82	1.35	8.19	4.52	3.36	0.041
N2	7.7	1.34	8.06	1.53	6.76	3.69	1.605	0.209
N3	6.15	1.57	6.16	1.71	7.57	1.48	5.386	0.007
In-In	2.85	1.13	2.94	0.75	2.94	1.26	0.50	0.951
InP-InP	6.95	1.19	6.78	1.07	6.87	1.36	0.109	0.897
CI-CI	3.6	0.67	3.38	0.88	4.005	1.37	1.96	0.149

*p significativa 0.05

Tabla 2. Distancia de las raíces de los incisivos central derecho e izquierdo al conducto incisivo en las maloclusiones.									
		Clase I		Clase II		Clase III		ANOVA	
		Media	Desviación estándar	Media	Desviación estándar	Media	Desviación estándar	F	P
Derecho	In-Ca	5.49	1.71	4.41	0.75	5.35	1.28	4.172	0.20
	In-Bac	5.98	1.39	5.25	1.07	5.8	1	2.21	0.118
	InP-Ci	4.02	1.91	3.57	1.47	4.32	1.16	1.186	0.313
Izquierdo	In-Ca	5.49	1.71	4.41	0.75	5.35	1.28	4.17	0.20
	In-Bac	5.78	1.33	5.05	0.94	5.83	1.04	2.15	0.11
	InP-Ci	3.81	1.74	3.37	1.57	3.88	1.28	0.666	0.51
*p significativa 0.05									

distancia al punto mas anterior del foramen no se encontraron diferencias estadísticas entre las maloclusiones, ni del lado derecho con el izquierdo.

En el estudio realizado por Cho y cols. encontraron que la distancia anteroposterior entre las raíces de los incisivos centrales y el conducto incisivo fue aproximadamente de 5-6 mm, a diferencia de nuestro estudio en donde se encontró la distancia anteroposterior (InP-Ci) fue aproximadamente de 3 – 4.5 mm, encontrando una diferencia de 0.5 – 2 mm, además Cho y cols. Reportaron que la anchura del canal incisivo (CI-CI) fue de 4.0, 3.7 y 3.5 mm en los niveles N1, N2 y N3 respectivamente, lo que difiere de nuestro estudio en donde se encontró un promedio de 9.4, 7.5 y 6.6 mm.¹⁰

De acuerdo al estudio de Hakbilen S y cols. el promedio del diámetro del conducto incisivo de su muestra fue de 6,09 ± 1,51 mm.³ Difiriendo con el presente estudio donde se encontró un promedio de 3.66 mm de diámetro del conducto incisivo, coincidiendo con Cazar M. y cols. que encontraron como promedio de diámetro transversal del conducto incisivo 3.45 ±0.96 mm.¹¹ El promedio general encontrado de Chatriyanuyoke y cols. a nivel apical (N3) fue 5.22 ±1.56 mm, este valor solamente difiere de un milímetro al encontrado en este estudio, ya que se encontró un promedio de 6.62 mm en el nivel N3.¹² La distancia entre las raíces de los incisivos centrales del lado derecho con el izquierdo fue igual en las maloclusiones de clase II y clase III, en la maloclusión de clase I fue menor por 0.1 mm. En todas las medidas en las que se compararon las distancia del incisivos del lado derecho con el del lado izquierdo al conducto incisivo no se encontraron diferencias estadísticas.

Referencias

- Chung C, Choi Y, Kim K. Apprimation and contac to the maxillary central incisor roots with the incisive canal after maxium retraction with temporary anchorage devices: Report of 2 patients. *Am J Orthod DO*: 2015; 148 (3): 493-502.
- Zainab H, Al-Ghurabi, Zainab M, Al.Bahrani. Radiographic assessment of nasopalatine canal using cone beam computed tomography. *Journal of Craniofacial Surgery*. 2019; 00 (00): 1-2.
- Hakbilen S, Magat G. Evaluation of anatomical and morphological characteristics of the nasopalatine canal in a turkish population by cone beam computed tomography. *Folia Morphol*. 2018; 77 (3): 527-535.
- Gönül Y, Bucak A, Atalay Y, Beker- Acay M, Caliskan A, Sakarya G, et. Al. MDCT evaluation of nasopalatine canal morphometry and variation: An analysis of 100 patients. *Diagnostic and Interventional Imaging*. 2016; 97: 1165-1172.
- Rocha A, García J, Gutiérrez F, Ruiz A, Muñoz A, López J Mariel J. Estudio Morfológico de Canales Nasopalatinos en Población Mexicana Mediante Tomografía Computarizada de Haz Cónico. *International Journal of Morphology*. 2019; 37(4): 1272-1279.
- Riera M, González W. El canal nasopalatino: ¿una limitante para la colocación de implantes? Presentación de un caso. *Rev Mex Periodontol*: 2017; VIII (1): 16-21.
- Thakur A, Burde K, Guttal K, Naikmasur V. Anatomy and morphology of the nasopalatine canal using cone-beam computed tomography. *Imaging Science in Dentistry*: 2013; 43(4): 273.
- Pan Y, Chen S. Contact f the incisive canal and upper central incisors causing root resortion after retraction with orthodontic mini implants: A CBCT study. *Angle Orthodontist*. 2019; 89 (2): 200-205.
- Cho E, Kim S, Choi Y, Kim K, Chung J. Morphologic evaluation of the incisive canal and its proximity to the maxillary central incisors using computed tomography images. *Angle Orthodontist*. 2016; 86(4): 571–576.
- Dantas E, Nejaim Y, Cano L, Peyneau D, Bovi G, Oliveira M. Morphological evaluation of the nasopalatine canal in patients with different facial profiles and ages. *Journal of Oral and Maxillofacial Surgery*: 2018: 721-729.
- Cazar M, Abril M, Palacios D, Abril M, Sibri C. Alteraciones anatómicas del conducto nasopalatino en pacientes dentados y desdentados en el sector anterosuperior utilizando tomografía computarizada de haz cónico. *Acta Odont Col [en línea]* 2018 [fecha de consulta: 25/03/2020]; 49 -57. Disponible en: [https:// revistas.unal.edu.co/index.php/actaodontocol/article/view/74157](https://revistas.unal.edu.co/index.php/actaodontocol/article/view/74157)
- Chatriyanuyoke P, Lu C, Suzuki Y, Lozada J, Rungcharassaeng K, Kan J, Goodacre C. Nasopalatine Canal Position Relative to the Maxillary Central Incisors: A Cone Beam Computed Tomography Assessment. *Journal of Oral Implantology*: 2012; 38(6): 713–717.