

## Reabsorción radicular en órganos dentales con antecedentes de traumatismo.

Guardado Paredes Alexis Emmanuel,\* Castro Salazar Gloria Yolanda,\*\* Rocha López Adelina,\*\*\* Villavicencio Pérez Jesús,\*\*\*\* Serrano Uzeta Vania.\*\*\*\*\*

### Resumen

La reabsorción radicular es un proceso fisiológico o patológico destructivo de los tejidos duros del diente, producido por lesiones e irritaciones del ligamento periodontal y/o de la pulpa dental. El cual, puede surgir como secuela de un traumatismo dentario, movimientos ortodónticos, infecciones pulpares crónicas o de las estructuras periodontales. Objetivo: presentar diagnóstico, plan de tratamiento y resolución de un caso de reabsorción radicular realizado en una clínica de posgrado. Reporte de caso: paciente masculino de 14 años de edad que acude a la Clínica de la Especialidad en Endodoncia de la Universidad Autónoma de Sinaloa, para atención dental. Se diagnostica con las pruebas pulpares convencionales, complementando con CBCT, órganos dentales 11 y 21 Previamente Tratados con Periodontitis Apical Sintomática y reabsorción radicular comunicante. Se realiza retratamiento de conductos y posteriormente cirugía. Conclusión: actualmente los órganos dentales están en función y asintomáticos, debido a que se logró obturar el conducto radicular y sellar la reabsorción comunicante de manera exitosa.

Palabras clave: reabsorción radicular, CBCT, tratamiento de conductos, cirugía.

### Abstract

Root resorption is a destructive physiological or pathological process of the hard tissues of the tooth, produced by lesions and irritations of the periodontal ligament and/or dental pulp. Which may arise as a sequel to dental trauma, orthodontic movements, chronic pulp infections or periodontal structures. Objective: to present a diagnosis, treatment plan and resolution of a case of root resorption performed in a postgraduate clinic. Case report: a 14-year-old male patient who attends the Endodontics Specialty Clinic of the Autonomous University of Sinaloa, for dental care. It is diagnosed with conventional pulp tests, complementing with CBCT, dental organs 11 and 21 Previously Treated with Symptomatic Apical Periodontitis and communicating root resorption. Root canal retreatment and then surgery are performed. Conclusion: currently the dental organs are functioning and asymptomatic, because the root canal was sealed and the communicant resorption sealed successfully.

Keywords: root resorption, CBCT, root canal treatment, surgery.

\*Residente de la Especialidad en Endodoncia, Facultad de Odontología, Universidad Autónoma de Sinaloa.

\*\*Coordinadora del Posgrado en Endodoncia de la Universidad Autónoma de Sinaloa.

\*\*\*Profesor de asignatura de la Especialidad en Endodoncia, Facultad de Odontología, Universidad Autónoma de Sinaloa.

\*\*\*\*Profesor de asignatura de la Especialidad en Endoperiodontología, Facultad de Estudios Superiores Iztacala, Universidad Nacional Autónoma de México.

\*\*\*\*\*Cirujano Dentista Especialista en Endodoncia.

### Introducción

La reabsorción radicular es una condición asociada con un proceso fisiológico o patológico que resulta de un proceso activo y destructivo de los tejidos duros del diente, producido por dentinoclastos y cementoclastos, cuyo resultado es la pérdida de elementos estructurales de dichos tejidos en una pérdida de dentina o cemento.<sup>1</sup> Se produce por lesiones e irritaciones del ligamento periodontal y/o de la pulpa dental y puede surgir como secuela de un traumatismo dentario, movimientos ortodónticos, infecciones pulpares crónicas o de las estructuras periodontales.<sup>2</sup>

La reabsorción radicular de un diente avulsionado después de la reimplantación es un proceso complejo en el que el pronóstico depende en gran medida de las acciones realizadas inmediatamente después de la avulsión.<sup>3</sup> Una de las complicaciones graves después de la reimplantación de dientes avulsionados es la formación de reabsorción interna o externa de la superficie de la

raíz, siendo esta última la más frecuente.<sup>4</sup> Cuando no se le da el manejo y tratamiento adecuado las reabsorciones pueden alcanzar grandes dimensiones y como consecuencia algunas reabsorciones internas llegan hasta el periodonto; de forma idéntica, las reabsorciones externas llegan a la cavidad pulpar. Estos procesos que establecen una comunicación entre el interior y el exterior del diente se conocen como reabsorciones comunicantes.<sup>5</sup> Es prudente estar al tanto de la incidencia de las reabsorciones radicales porque el tipo de reabsorción determina el pronóstico y el tratamiento del órgano dental a tratar.<sup>6</sup> Si el diente es restaurable, tiene un pronóstico favorable si el tratamiento de conductos es la primera elección y como complemento, un abordaje quirúrgico.

### Descripción del caso

Paciente masculino de 14 años de edad acude a la Clínica de la Especialidad en Endodoncia de la Universidad Autónoma de Sinaloa refiriendo

Figura 1. Radiografía inicial.

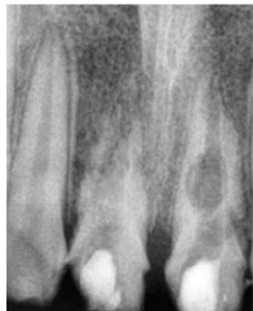

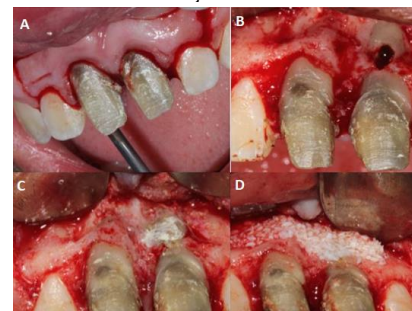
Figura 2. CBCT inicial donde se observa la reabsorción del OD 21.

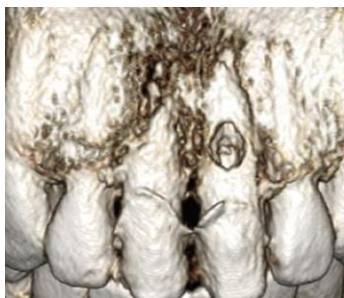

Figura 3. Corte sagital donde se observa la reabsorción comunicante.

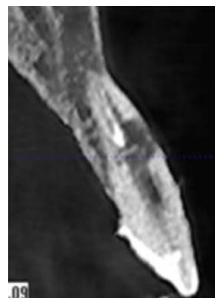

Figura 4. A. Diseño de colgajo. B. Reabsorción radicular. C. Colocación de biocerámico sobre la reabsorción. D. Injerto óseo.



avulsión y tratamiento de conductos previo hace dos años, también refiere dolor al masticar en los órganos dentales (OD) 11 y 21. Se realizaron pruebas diagnósticas resultando positiva a la percusión vertical y horizontal y negativo al frío. Clínicamente se observaron provisionales en dichos órganos dentales con una encía inflamada por la parte vestibular. Radiográficamente observamos un conducto instrumentado con zonas de reabsorción en la parte apical y media de la raíz. (Figura 1) El diagnóstico pulpar y periapical fue Previamente Tratado con Periodontitis Apical Sintomática. Se solicitó CBCT para complementar el diagnóstico de reabsorción radicular comunicante (Figura 2 y 3) y armar plan de tratamiento, posteriormente se indica retratamiento de conductos y cirugía para tratar las reabsorciones comunicantes.

En la primera cita se anestesió y aisló, después se tomó longitud de trabajo con una lima tipo k de ISO 60 y se realizó el protocolo de desinfección con Clorhexidina (CHX) al 2% activada con ultrasonido y se dejó medicación con hidróxido de calcio por 7 días. En la segunda cita el paciente regresa asintomático, se retiró la medicación y se hizo el protocolo de irrigación final para obturar, lo cual no fue posible, debido a la presencia de sangrado. Por lo que, se decidió obturar por vía quirúrgica.

Al día de la cirugía se anestesió al paciente y se hizo una incisión surcular de los OD 12 al 22 seguido de incisiones de forma trapezoidal y colgajo de espesor total. Se identificaron las reabsorciones y se eliminó el tejido de granulación con curetas periodontales y se irrigó con CHX al 2% y suero fisiológico posteriormente se obturaron los conductos con gutapercha y cemento BioRoot, se

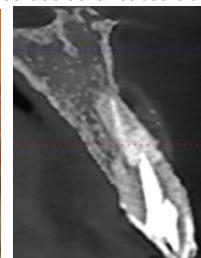
Figura 5. Radiografía final.

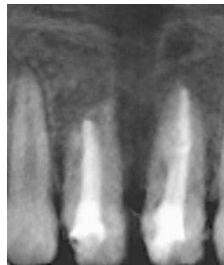

Figura 6. CBCT inmediato a la cirugía.

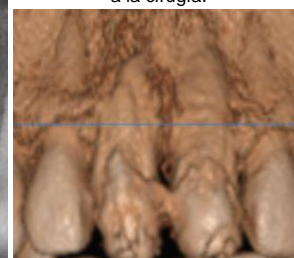

Figura 7. Obturación y sellado de la reabsorción.



sellaron las reabsorciones con Biodentine. Por último, se colocó injerto óseo en la parte vestibular (Figura 4 A-D) y se suturó con hilo nylon 0000. (Figuras 5,6,7).

## Discusión

Ebeleseder y cols. desde 1997. Mencionan que la avulsión es una de las principales preocupaciones en las lesiones traumáticas dentales debido a su gravedad y la posible presencia de reabsorciones radiculares después de la reimplantación dental.<sup>7</sup> Puy y cols en el 2002. Explican, que las reabsorciones radiculares comunicantes pueden afectar a un órgano dental o un grupo de órganos dentales adyacentes por el incremento de la actividad osteoclástica produciendo un pH de 3 y 4.5 realizando un incremento en la solubilidad de la hidroxiapatita lo cual ocasiona la reabsorción radicular.<sup>8</sup>

Sin embargo, Souza y cols., en el 2018. Realizaron un meta análisis, el cual mostró que la incidencia de resorción de la raíz después de una avulsión y la reimplantación de un órgano dental, en orden descendente fue: la resorción de la raíz por reemplazo en un 51.0%, resorción radicular inflamatoria en un 23.3%, resorción radicular superficial, en un 13.3% y por último la resorción radicular interna en 1.2%.<sup>4</sup>

Estamos de acuerdo con Vasconcelos y cols. (2012). Quienes determinan, que el pronóstico del tratamiento de reabsorciones radiculares, dependerá del diagnóstico. Dónde, una radiográfica es esencial para el diagnóstico de RR, pero el uso de la tomografía computarizada por haz cónico (CBCT) puede ser una herramienta de diagnóstico importante a este respecto. Esta técnica de imagen puede confirmar el alcance real de la resorción y su posibilidad de comunicación con el espacio periodontal.<sup>9</sup>

Coincidimos con Giannobile y cols. (2016), ellos mencionan que en pacientes menores de 20 años es mejor preservar el órgano dental, no recomiendan colocación de implante por que ocasiona pérdida del ligamento periodontal e intrusión del mismo.<sup>10</sup>

Por otro lado, es importante, que durante el tratamiento utilicemos los materiales adecuados para cada caso. Como mencionan Nikhil y cols. en 2012. Que los nuevos materiales a base de silicato de calcio se introdujeron para indicaciones en tratamientos endodónticos similares a los del MTA, un ejemplo Biodentine quien mejora las deficiencias del MTA, como su difícil manejo de propiedad y tiempo de fraguado largo.<sup>11-13</sup>

Por lo que, concordamos con Hincapié y cols., (2008). Quienes recomiendan sellar los conductos radiculares con presencia de resorciones radiculares, con cemento a base de silicato de calcio, por su buen sellado y su osteoformación.<sup>14</sup>

Así mismo, Umashetty y cols., en el 2015. Recomiendan, en reabsorciones radiculares el uso de Biodentine para reforzar las estructuras más débiles en la raíz.<sup>15</sup> En nuestro caso clínico logramos obturar el conducto radicular y sellar la reabsorción comunicante de manera exitosa, (Figuras 5, 6 y 7) favoreciendo así la preservación del órgano dental en el alveolo. Se propone que siempre se realicen pruebas de sensibilidad pulpar en casos con traumatismos, nueve meses después de éste. Para confirmar el diagnostico pulpar, y poder realizar un tratamiento definitivo, adecuado y oportuno al órgano dental afectado.

## Referencias

1. Bawazir OA, Salama FS. Apical microleakage of primary teeth root canal filling materials. *Journal of Dentistry for Children*. 2007;74(1):46-51.
2. Nayas Gonzalez G, Montenegro del Castillo M. *Estomatología General Integral, ECIMED*. Cuba; 2013.
3. Hecova H, Tzigkounakis V, Merglova V, Netolicky J. A retrospective study of 889 injured permanent teeth. *Dental traumatology*. 2010;26(6):466-75.
4. Souza BDM, Dutra KL, Kuntze MM, Bortoluzzi EA, Flores-Mir C, Reyes-Carmona J, et al. Incidence of root resorption after the replantation of avulsed teeth: A meta-analysis. *J Endod*. 2018;44(8):1216-27.
5. Delzangles B. Scanning electron microscopic study of apical and intracanal resorption. *J Endod* 1989; 15(7).
6. Moule A, Moule C. The endodontic management of traumatized permanent anterior teeth: a review. *Australian dental journal*. 2007;52:S122-S37.
7. Ebeleseder K, Friehs S, Ruda C, Hulla H, Glockner K, Pertl C. Replantation of avulsed immature permanent teeth. Results in 39 cases after an average of 2.5 years. *Mund-, Kiefer-und Gesichtschirurgie: MKG*. 1997;1(6):340-5.
8. Puy MCL, Lorenzo JA, Navarro LF. Reabsorción radicular externa idiopática asociada a hipercalciuria. *Medicina Oral*. 2002;7(3):192-9.
9. Vasconcelos KdF, Nejaim Y, Haiter Neto F, Bóscolo FN. Diagnosis of invasive cervical resorption by using cone beam computed tomography: report of two cases. *Brazilian dental journal*. 2012;23(5):602-7.
10. Giannobile W, Lang N. Are dental implants a panacea or should we better strive to save teeth. *J Dent Res*. 2016;95(1):5-6.
11. Nikhil V, Arora V, Jha P, Verma M. Non surgical management of trauma induced external root resorption at two different sites in a single tooth with Biodentine: A case report. *Endodontology*. 2012;24(2):150-5.
12. Allazzam SM, Alamoudi NM, Adb E O, Meligy SE. Clinical applications of Biodentine in pediatric dentistry: a review of literature. *J Oral Hyg Health*. 2015; 3(3): 1-6
13. Priyalakshmi S, Ranjan M. Review on Biodentine-A Bioactive Dentin Substitute. *J Dent Med Sci*. 2014; 13(1): 51-7.
14. Hincapié S, Valerio AL. Biodentine: una nueva propuesta en terapia pulpar. *Univ Odontol*. 2015; 34(73). <http://dx.doi.org/10.11144/Javeriana.uo34-73.bmtp>
15. Umashetty G, Hoshing U, Patil S, Ajgaonkar N. Management of inflammatory internal root resorption with Biodentine and thermoplasticised Gutta-Percha. *Case reports in dentistry*. 2015.