

Quistes parauretrales. Reporte de 19 casos y revisión de la literatura

Guillermo René Soria Fernández,* Alejandro González Pérez,* Jorge Jaspersen Gastelum*

RESUMEN

Los quistes parauretrales son una patología rara, se forman a partir de restos embrionarios o de la obstrucción crónica de las glándulas parauretrales, el diagnóstico es clínico y se precisa con estudios radiológicos para demostrar la ausencia de comunicación con la uretra. **Métodos.** Revisamos retrospectivamente los ingresos hospitalarios de 19 pacientes en un lapso de 15 años en el Servicio de Urología del Hospital General de México. Los objetivos son: conocer los datos epidemiológicos, evolución clínica y manejo de las pacientes diagnosticadas por quiste parauretral. **Resultados.** Se recabaron un total de 19 casos ingresados por quiste parauretral al Servicio de Urología durante un periodo de 15 años (enero 1987 a mayo 2002), de los cuales se descartó por estudios radiológicos y endoscópicos la presencia de comunicación con la uretra. La edad promedio fue de 29 años con rangos de 25 a 34 años, la sensación de cuerpo extraño vaginal fue el síntoma predominante en 100% seguido de sintomatología urinaria irritativa baja en 15 (41%), dispareunia en siete casos, basados en nuestra experiencia intentamos así definir un protocolo de manejo realizando una revisión de la presentación clínica, histología, diagnóstico diferencial, manejo y resultados.

Palabras clave: Quistes, parauretrales.

ABSTRACT

*Paraurethral cysts are a rare pathology and are developed from embryonal nests or from obstructed paraurethral glands. With the clinical studies it is necessary to confirm if there are or not urethral communication with the cyst. **Methods.** We retrospectively review the hospital admissions between 15 years of 19 patients at Hospital General de México. The principal aims are: to know the epidemiological information, clinical evolution and management of patients with paraurethral cyst. **Results.** There was obtained a whole of 19 cases admitted for paraurethral cyst to the Urology Service during a period of 15 years (January 1987 to May 2002). Of which one discarded for radiological and endoscopic studies the presence of communication with the urethra. The average age was of 29 years with ranges from 25 to 34 years, the sensation of vaginal foreign body was the predominant symptom in 100% followed by low irritative urinary*

* Servicio de Urología del Hospital General de México. O.D.

symptoms in 15 (41%), dispareunia in seven cases. Based on our experience we try to define this way a protocol of managing. Realizing a review of the clinical presentation, histology, differential diagnosis, managing and results.

Key words: *Paraurethral cysts.*

INTRODUCCIÓN

La formación de quistes parametales en la uretra fue descrito por primera vez en dos pacientes masculinos, en 1956, por Thompson y Lantin; Rocchi, Levati y Guidice reportaron tres casos en 1968 y Shiraki nueve casos en 1975.

Los quistes parauretrales son una patología rara, representan menos de 0.5% de las malformaciones congénitas del tracto urinario en los recién nacidos. Se ha reportado una incidencia de uno en 2,000 a uno en 7,000 nacimientos femeninos. Sin embargo, sólo se han publicado 41 casos hasta la fecha. Se han realizado estudios en mujeres asintomáticas encontrando una prevalencia de 1 a 6% como hallazgos ultrasonográficos.

Se localizan en la pared anterior de la vagina en la mujer y en la cara ventral del pene en el hombre, siempre en un sitio posterior al meato uretral.

La presencia de una masa interlabial suele ser motivo de gran preocupación para el médico y el paciente. Sin embargo, el estudio cuidadoso y el conocimiento de la etiología de las masas interlabiales permiten establecer rápidamente el diagnóstico.

En la recién nacida el quiste parauretral se produce por la retención de secreciones en las glándulas de Skene de manera secundaria a la obstrucción de sus conductos. El quiste desplaza al meato en forma excéntrica. Sin embargo, la obstrucción uretral y la infección son raras en este grupo de edad.

La mayor parte de estos quistes disminuyen de tamaño durante las primeras cuatro a ocho semanas, aunque algunas veces es necesario proceder a su apertura.¹ También se ha propuesto que los quistes parauretrales se forman a partir de restos embrionarios persistentes de los conductos meso-

néfricos (conductos de Wolf), llamados quistes de Gartner y de la oclusión de los conductos paramesonéfricos no fusionados (Müllerianos). Estos quistes cuentan con epitelio columnar bajo o cúbico no secretor de moco. La malignización de estos quistes es extremadamente inusual.

Los leiomiomas uretrales en la mujer se localizan más frecuentemente en la pared posterior de la vagina, y la mayoría de los leiomiomas vaginales se encuentran en la pared vaginal anterior. Histológicamente estas tumoraciones son exactamente iguales a pesar de su sitio anatómico distinto.

En 1975 Brown y cols. reportaron un leiomioma parauretral produciendo retención aguda de orina. Otros investigadores han reportado su asociación con retención aguda de orina e insuficiencia renal aguda.

La uretra femenina, así como la pared vaginal anterior son estructuras delgadas compuestas de múltiples capas. La uretra cuenta con una submucosa hipervascular, esta submucosa tiene tejido conectivo que incluyen fibras de músculo liso y elástico, lo que permite un adecuado cierre uretral. En esta capa se pueden encontrar las glándulas de Skene, así como también glándulas tuboalveolares en la pared posterior y lateral. La capa externa cuenta con varias capas circunferenciales de músculo liso contenidas en una capa de tejido conectivo fibroso.

La orientación del músculo liso y su grosor varían a lo largo de la extensión de la uretra. Un rabdoesfínter (músculo esquelético), rodea el músculo liso en forma de herradura siendo más prominente a nivel de la uretra media. La extensión de este músculo abarca desde el cuello vesical a la membrana perineal. La pared anterior vaginal cuenta con un epitelio grueso y rugoso, la submucosa está formada por fibras elásticas de colágeno, la siguiente capa es una banda fibromuscular cuyas fibras musculares están dispuestas en forma longitudinal y una externa circular.

According to the criteria proposed by Das, paraurethral cysts are classified into four groups: epithelial inclusion cysts, Mullarian cysts, Gartner duct cysts, Skene's cysts.

El diagnóstico es principalmente clínico, la presentación en las mujeres incluyen la presencia de una masa parauretral con sensación de cuerpo extraño y aumento en la frecuencia urinaria. El 50% se asocian con infección urinaria, además pueden presentar hematuria, disuria, dispareunia y síntomas urinarios de tipo obstructivo.

La uretrocistografía demuestra que no hay comunicación con la uretra y la urografía excretora nos descarta la presencia de un ureterocele ectópico. El diagnóstico diferencial se realiza con ureterocele, divertículo uretral, ureterocele ectópico y rara vez con tumores malignos uretrales y parauretrales, el diagnóstico se confirma por la demostración histopatológica en la pared del quiste de epitelio transicional en caso de tener origen urotelial, epitelio estratificado escamoso cuando deriva de los conductos müllerianos, epitelio cúbico o columnar bajo si deriva de los conductos mesonéfricos (quiste de Gartner).

Aproximadamente 40 casos de quistes uretrales y 250 quistes vaginales se han reportado a la fecha,¹⁻⁴ de los quistes uretrales sólo seis se han citado como tumores parauretrales verdaderos ya que sólo crecen en el espacio parauretral y no se comunican con la uretra, vejiga o vagina. Reportó 12 casos de quistes parauretrales, realizando una revisión de la presentación clínica, histología, diagnóstico diferencial y manejo.

Los leiomiomas parauretrales son tumoraciones benignas de localización genitourinaria cuya presentación es extremadamente inusual, sólo se han reportado hasta la fecha seis casos de leiomiomas verdaderos.

El origen de esta masa suburetral es incierto, requiere previo a la excisión una uretrocistoscopia para descartar comunicación con la uretra y vejiga.

La distinción entre quistes uretrales, parauretrales y de la pared vaginal anterior es difícil debido a su extrema cercanía anatómica.

DIAGNÓSTICO DIFERENCIAL

El diagnóstico diferencial de estas lesiones debe de realizarse con un grupo amplio de tumoracio-

nes en la uretra posterior y pared vaginal anterior, incluyendo: Divertículo uretral, prolapso de la mucosa uretral, prolapso de carúncula uretral, absceso del conducto de Skene, quiste de la glándula de Bartholin, quiste del conducto de Gartner, carcinoma uretral, quistes de la pared anterior vaginal, endometriosis, neurofibromas y ureteroceleles ectópicos.

Prolapso uretral: Esta patología poco frecuente, la cual ocurre principalmente en niñas prepúberes de raza negra donde se presenta una eversión de la mucosa uretral distal a través del meato externo. Las pacientes presentan sangrado perineal a través del emato externo. Los defectos anatómicos incluyen una marcada eversión de la mucosa uretral, congestión vascular del cuerpo esponjoso uretral.

MÉTODOS

En forma retrospectiva analizamos los ingresos hospitalarios de 19 pacientes con diagnóstico de quiste parauretral entre enero de 1987 a mayo del 2002. Los datos fueron capturados a través de los expedientes clínicos. El diagnóstico se realizó basado en la historia clínica, exploración física y para descartar la comunicación con la uretra, realizamos uretrocistoscopia en todos los casos. Ante la duda de un ureterocele ectópico se punciona la masa y en caso de obtener orina solicitamos urografía excretora para descartar la presencia del mismo, la uretrocistografía miccional se realiza ante la sospecha de un divertículo uretral.

Los parámetros urológicos analizados fueron: síntomas predominantes, presencia de infección, tratamiento empleado, complicaciones y tiempo de seguimiento.

RESULTADOS

Se recabaron un total de 19 casos ingresados por masa parauretral al Servicio de Urología durante un periodo de 15 años (enero 1987 a mayo 2002). De las cuales se descartó por estudios radiológicos (cistografía miccional y urografía excretora) y endoscópicos (uretrocistoscopia), la presencia de comunicación con la uretra, vejiga o un ureterocele ectópico. La edad promedio fue

Cuadro 1.

Síntoma	No. casos	(%)
Sensación de cuerpo extraño	19	100
Síntomas urinarios irritativos	15	41.3
Dispareunia	7	41.3
Dificultad miccional	3	10.3

de 29 años con rangos de 25 a 34 años, la sensación de cuerpo extraño vaginal fue el síntoma predominante en 100% seguido de sintomatología urinaria irritativa baja en 15 (78%), dispareunia en cinco (26%) casos y dificultad miccional en tres (15%) (Cuadro 1). Se les practicó uretrocistografía miccional en 15 casos reportándose normal en todos ellos, urografía excretora en sólo siete por sospecha de ureterocele ectópico descartándose el mismo en 100% (Figura 1).

Todas las pacientes fueron sometidas a resección quirúrgica con una preparación preoperatoria, la cual incluía ducha vaginal con cloruro de benzalconio y un g de cefalotina previo al procedimiento. Fueron manejadas con técnica anestésica de bloqueo peridural en todos los casos. El tiempo de estancia intrahospitalaria fue en promedio de dos días y el tiempo de permanencia con la sonda transuretral fue de cinco días.

Sólo se presentaron dos complicaciones intraoperatorias que fueron la apertura incidental

de la uretra, para lo cual se dejó ferulizada la misma durante un periodo mayor de diez días sin desarrollar complicaciones posteriores.

Los resultados histopatológicos demuestran epitelio escamoso estratificado en 13 pacientes, epitelio transicional en tres y columnar en tres correspondiendo según la clasificación de Das en quiste de inclusión epitelial (68%), quistes del conducto de Skene (15%) y quiste del conducto de Gartner (15%) (Figura 2).

El seguimiento mínimo fue de dos semanas y máximo de tres meses (promedio de 21 días), la referencia de las pacientes fue de los servicios de Ginecología en siete, Medicina General en cinco, Urología cuatro y Cirugía General en tres casos (Figura 3).

DISCUSIÓN

El origen de las masas parauretrales es incierto, requiere previo a la excisión estudios de imagen

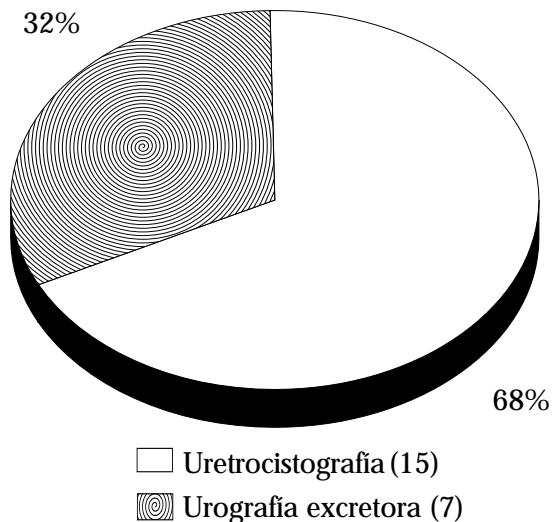


Figura 1. Estudios radiológicos.

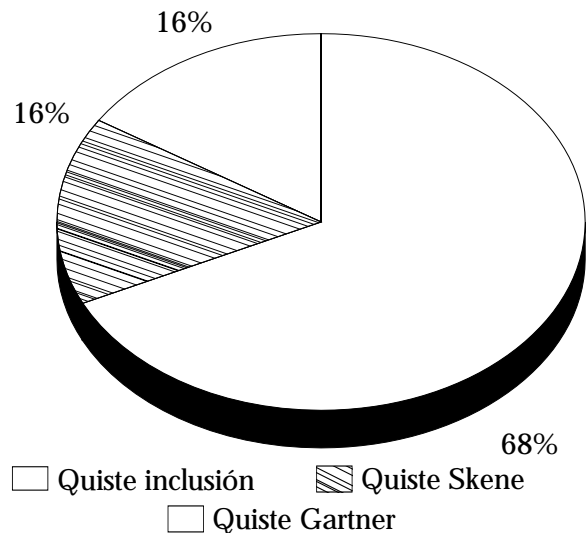


Figura 2. Resultados histopatológicos

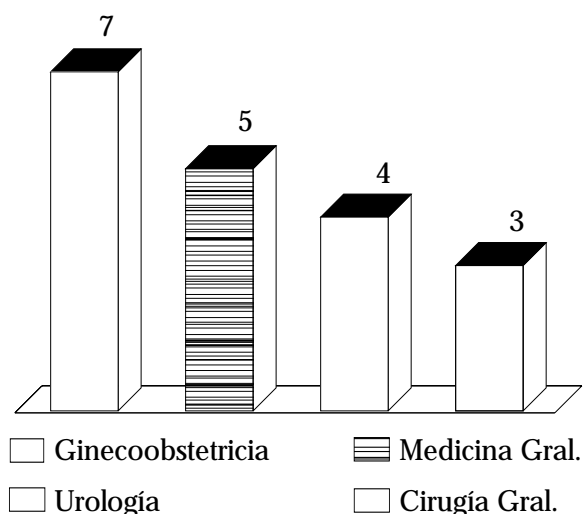


Figura 3. Referencia de los pacientes.

y endoscópicos para descartar la comunicación con la uretra y vejiga. Los estudios radiológicos como la urografía excretora, uretrocistografía miccional, uretrografía, ultrasonido vaginal y resonancia magnética nuclear pélvica, todos con diversa utilidad para definir la comunicación de la masa con el tracto urinario.

La distinción entre quistes uretrales, parauretrales y de la pared vaginal anterior es difícil debido a su extrema cercanía anatómica.

El conocimiento y comprensión de los cambios fisiopatológicos en el tracto urinario, así como el uso correcto de estudios imagenológicos, endoscópicos y procedimientos terapéuticos nos llevarán a la resolución en la mayoría de los problemas de masas parauretrales con un adecuado margen de seguridad y efectividad.

Los quistes parauretrales más frecuentes son los que se forman a partir de restos embrionarios, aunque pueden ocurrir por la obstrucción de las glándulas parauretrales o de Skene o de sus conductos, los cuales vacían su contenido dentro de la uretra femenina y son los homólogos rudimentarios de la próstata. Estas glándulas secretan material mucoso durante la estimulación sexual.

La presentación de quistes parauretrales se manifiesta por tener dificultad para la micción, infección de vías urinarias, sensación de cuerpo extraño en vagina y dispareunia. A la exploración física se encuentra una masa de

consistencia quística de muy diverso tamaño en la pared anterior de la vagina y posterior al meato uretral, generalmente sin datos de infección.

El tratamiento puede ser conservador en los recién nacidos, sin embargo, se puede indicar la excisión quirúrgica en caso de no obtener respuesta, en adolescentes y adultos el tratamiento es básicamente quirúrgico y las indicaciones para el tratamiento son: obstrucción uretral o vaginal, dispareunia o dolor. El tratamiento generalmente se realiza sin dificultad; sin embargo, se debe de evitar lesionar la uretra, para lo cual se feruliza la misma con una sonda de Foley.

Los leiomiomas uretrales en la mujer se localizan más frecuentemente en la pared posterior de la vagina, y la mayoría de los leiomiomas vaginales se encuentran en la pared vaginal anterior. Histológicamente estas tumoraciones son exactamente iguales a pesar de su sitio anatómico distinto.

La literatura apoya que el tratamiento de elección es la excisión quirúrgica de los quistes, sin embargo, algunos autores han sugerido que si cursan asintomáticos sin involucrar la mucosa uretral no requieren de tratamiento.

Estamos convencidos que la excisión a través de la pared vaginal anterior combinada con uretrocistoscopia permite una remoción quirúrgica segura y completa del quiste parauretral sin comprometer la integridad de la pared uretral o de la pared vaginal anterior.

REFERENCIAS

- Hill JT, Ashken H. Parameatal urethral cysts: a review of 6 cases. *Br J Urol* 1997; 49: 323-5.
- Reyes GM, Reyna PR, Sánchez OJ, García MS. Quistes parauretrales. Presentación de dos casos y revisión de la literatura. *Rev Mex Urol* 2000; 60(2): 87-91.
- Gottesman JE, Sparkhul A. Bilateral Skene's duct cysts. *J Pediatr* 1979; 94: 945.
- Kimbrough H, Vaughan D. Skene's duct cyst in a newborn: Case report and review of the literature. *J Urol* 1997; 117: 387.
- Nussbaum A, Lebowitz R. Interlabial masses in little girls: review and imaging recommendations. *Am J Radiol* 1983; 141: 65-71.
- Elder J. Anomalías congénitas de los genitales. In: Walsh, Retik, Stament, Vaughan. *Campbell Urología.*

- Sexta edición. Editorial Médica Panamericana; 1994, p. 1901-19.
7. Ceylan H, Ozokutan BH, Karakok M, Buyukbese S. Paraurethral cyst: is conservative management always appropriate? *Eur J Pediatr Surg* 2002; 12(3): 212-4.
 8. Fukata S, Inoue K, Sawada K, Yasuda M, Shuin T. Female paraurethral cyst: a case report. *Hinyokika Kyo* 2001; 47(3): 207-10.
 9. Nagano M, Hasui Y, Ide H, Itoi T, Takehara T, Osada Y. Primary adenocarcinoma arising from a paraurethral cyst in a female patient. *Urol Int* 2002; 69(3): 244-6.
 10. Satani H, Yoshimura N, Hgayashi N, Arima K, Yanagawa M, Kawamura. A case of female paraurethral cyst diagnosed as epithelial inclusion cyst. *Hinyokika Kyo* 2000; 46(3): 205-7.
 11. Cross JJ, Fynes M, Berman L, Perera D. Prevalence of cystic paraurethral structures in asymptomatic women at endovaginal and perineal sonography. *Clin Radiol* 2001; 56(7): 575-8.