

Osteosarcoma metastásico al riñón

Miguel Ángel Jiménez Ríos,* Mario Cuéllar Hubbe,**** Mario E. Solares Sánchez,**
Oriol González Pérez,*** Pedro Martínez Cervera**

RESUMEN

Doce por ciento de los pacientes con osteosarcoma presentan metástasis a nivel renal, descubriéndolas durante la autopsia, siendo más comunes que los sarcomas renales primarios, y usualmente son asintomáticas. El principal sitio de metástasis del osteosarcoma es el pulmón y más de 90% muere por dicha causa. Presentamos el caso de un paciente de 21 años con osteosarcoma de la tibia, a quien se le realizó resección de la tumoración y posteriormente recibió quimioterapia adyuvante. El paciente presentó recurrencia pulmonar un año después siendo tratado mediante resección quirúrgica en tres ocasiones. A los cuatro años del diagnóstico inicial se detecta tumoración renal, la cual se trató con nefrectomía radical. En el análisis histológico se establece el diagnóstico de osteosarcoma metastásico.

Palabras clave: Osteosarcoma, metástasis renales.

ABSTRACT

Renal metastasis are found in 12% of patients with osteosarcoma in autopsias, they are more frequent than primary sarcomas and usually are asymptomatic. In the past, the main site of osteosarcoma metastasis was the lung and more than 90% of patients with this disease died from that cause. We present a case of a patient 21 years old with shine bone osteosarcoma, who was operated and later received adjuvant chemotherapy. This patient came back a year later with lung metastasis operated three times and four years later he was diagnosed with a renal tumor treated with radical nephrectomy with pathology findings of metastasis of osteosarcoma.

Key words: Osteosarcoma, kidney metastasis.

* Jefe del Departamento de Urología del Instituto Nacional de Cancerología, México, D.F. ** Departamento de Urología del Instituto Nacional de Cancerología, México, D.F. *** Departamento de Urología del Hospital Santo Tomás de Panamá. **** Jefe del Departamento de Piel y Partes Blandas del Instituto Nacional de Cancerología, México, D.F.

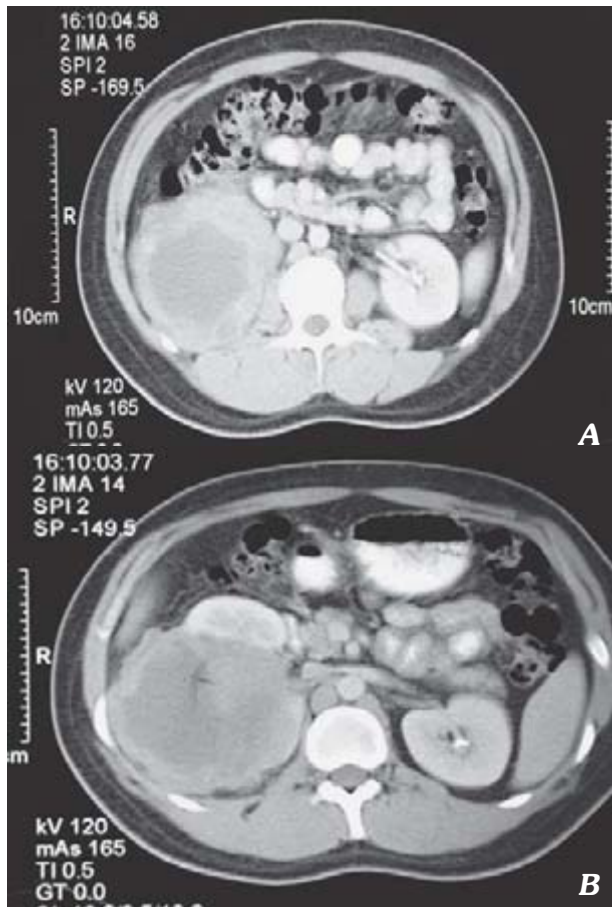


Figura 2A y 2B. Tumor renal: osteosarcoma metastásico. Tomografía axial Computarizada que evidencia tumor dependiente del parénquima renal derecho.

reporte macroscópico fue de tumor renal de 10 x 8 x 9 cm con ruptura de la cápsula superior que sustituye 90% del tejido renal. Histológicamente se reportó como neoplasia fusocelular y epitelioides maligna de alto grado, compatible con osteosarcoma metastásico (Figuras 3 y 4). El paciente inicia QT a base de ifosfamida, mesna y etopósido cuatro ciclos y en su último control con TAC toracoabdominal se observan cambios cicatrizales por cirugía, sin evidencia de actividad tumoral.

DISCUSIÓN

Las metástasis renales de osteosarcoma son muy raras con sólo 10 casos reportados (Cuadro

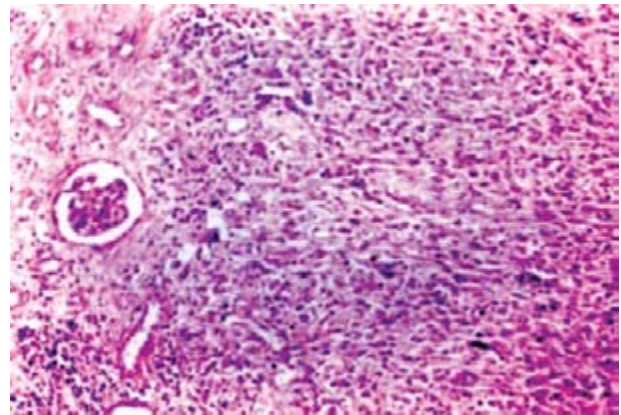


Figura 3. Corte histológico que evidencia neoplasia fusocelular y epitelioides maligna de alto grado. Compatible con osteosarcoma metastásico renal.

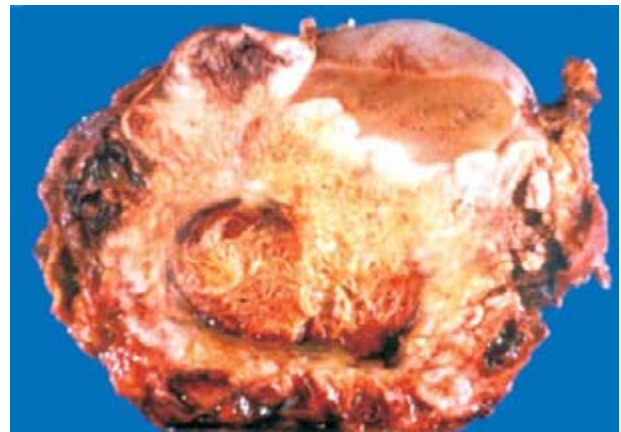

Figura 4. Corte macroscópico que evidencia tumor renal que ocupa 90% de la totalidad del riñón derecho.

1).^{3,4} La revisión de la literatura sugiere que los sarcomas osteogénicos metastásicos al riñón son más comunes que los sarcomas primarios.⁵ Las lesiones usualmente son asintomáticas, bilaterales, múltiples y generalmente se desarrollan pocos años después del tratamiento primario.⁵⁻⁷

Nuestro caso inició quimioterapia adyuvante con cisplatino y adriamicina presentando metástasis pulmonares un año después de realizado el diagnóstico. El principal sitio de metástasis del osteosarcoma es el pulmón y se presentan en 93-95% de los pacientes con esta enfermedad, detectándose en autopsias, siendo la principal causa de

Cuadro 1. Revisión de la literatura de osteosarcoma renal metastásico.⁸

Autores	Edad/ Sexo	Sitio 1o.	Intervalo a mets. renales (m)	Otras mets.	Síntomas	Calcificación en la Rx. abdominal	Captación en G. óseo	EGO	Pronóstico
Marshall y Drake	33/m	Fémur Der.	128	Pulmón	Dolor	+	?	Hematuria	Vivo a los 20 meses
Nelson et al.	23/h	Fémur Izq.	4	Pulmón	No	+	?	Normal	MPE a cuatro meses
Watson y Cubilla	15/m	Fémur Der.	30	Pulmón	Dolor en Flanco	-	?	?	?
Goldstein et al.	25/m	Fémur Der.	36	Pulmón	No Hueso	+	?	Normal	MPE a tres meses
Hallet et al.	27/m	Lunar Izq.	168	Pulmón	No	?	+	?	Vivo a los 24 meses
Ayres et al.	16/m	Fémur Izq.	24	Pulmón	No Hueso	-	+	Normal	MPE a seis meses
Lockhart et al.	17/m	Tibia Der.	29	Pulmón	No	-	+	?	Vivo a los 20 meses
Barnes et al.	21/h	Fíbula Izq.	46	Pulmón	Hematuria	+	?	Hematuria	?
Raby et al.	21/m	Fémur Der.	60	Pulmón	Dolor en Flanco	?	?	?	?
Akira et al.	27/m	Fémur Izq.	90	Aurícula	Hematuria	+	+	Hematuria	MPE a seis meses
INCAN	21/h	Tibia Der.	48	Pulmón	No Hígado	-	?	Hematuria	Vivo a los 52 meses

?: desconocido; MPE: Muerto por enfermedad.

muerte.^{1-3,5-8} Los implantes extrapulmonares más frecuentes son otros huesos 50% y riñón 12%.

Según algunos reportes se menciona que el tiempo entre el diagnóstico inicial de la neoplasia primaria y el desarrollo de metástasis renales puede ser hasta de 2.2 años con un intervalo de uno a seis años.⁸ Nuestro paciente desarrolló metástasis renales cuatro años después de haber recibido quimioterapia adyuvante. Se ha podido determinar que los efectos de la quimioterapia adyuvante en las metástasis indetectables en

pacientes con osteosarcomas clínicamente localizados son variados y pueden alterar el patrón posterior de presentación de las metástasis.³

La mayoría de los investigadores y los estudios de la Clínica Mayo atribuyen una mayor supervivencia libre de enfermedad de algunos pacientes al efecto benéfico de la quimioterapia adyuvante, así como al hecho de que en estos pacientes la metástasis son reconocidas más tempranamente.³

Nuestro paciente recibió seis ciclos de cisplatino y adriamicina y presentó metástasis a riñón

cuatro años después de haber recibido dicho tratamiento. La TAC es el estudio de imagen más sensible para detectar metástasis renales.⁸ La mayoría de los sarcomas renales son radiológicamente indistinguibles, usualmente sólo revelan una gran masa heterogénea. La grasa puede ser detectada en el caso de liposarcomas y el hueso ("starburst" ossification) en el osteosarcoma. Las áreas de calcificación y necrosis son frecuentes, pero no específicas.⁸

El ultrasonido es poco específico y en la angiografía se observa que la mayoría de los sarcomas son hipovasculares, con diseminación a la vena renal y cava inferior.^{3,7,8} Nuestro caso no presentó ninguno de estos datos.

Jeffrey y cols. reportaron una serie de 91 casos de osteosarcoma sin metástasis renales. En una revisión japonesa se encontró que la edad promedio a la que se presentan son entre los 15 y 27 años (promedio 23 años), el tiempo promedio del tratamiento del tumor primario al desarrollo de metástasis es largo, entre cuatro y 168 meses, en promedio 62, la razón es la rápida progresión de los osteosarcomas y usualmente no se someten a evaluación renal antes de su muerte y sólo los que sobreviven un mayor tiempo se someten a evaluación renal. Los osteosarcomas avanzados usualmente desarrollan metástasis óseas recomendando la realización de gammagrama óseo cada seis

meses. El nivel de la fosfatasa alcalina sérica es elevado de manera habitual en los osteosarcomas y su elevación después de cirugía indica persistencia, recurrencia o metástasis. La detección temprana y la resección quirúrgica completa proveen paliación y una mayor sobrevida.⁴

REFERENCIAS

1. Choyke P, White E, Zeman R, et al. Renal metastases: Clinicopathologic and Radiologic Correlation. *Radiology* 1987; 162: 359-63.
2. King C, Reznick R, Norton A, Kingston J. Osteosarcoma metastatic to the kidney with invasion of the inferior vena cava. *Br J Rad* 1992; 65: 827-30.
3. Giuliano A, Feig S, Eilbert F. Changing metastatic patterns of osteosarcoma. *Cancer* 1984; 54: 2160-4.
4. Akira O, Tetsuro M, Iwao E. Osteosarcoma metastatic to the kidneys without lung involvement. *Jap J Clin Oncol* 2000; 395-8.
5. Hallet M, Weiss M, Aron B, Bracken R. Secondary renal osteogenic sarcoma 14 years later after primary therapy. *J Urol* 1984; 132: 752-4.
6. Shimkin P, Buchignani J, Soloway M. Blood bone metastases to the kidneys, angiographic investigation of three vascular tumors. *Acta Radiológica (Diagnosis)* 1972; 12: 387-95.
7. Goldstein C, Ambos M, Bosniak M. Multiple ossified metastases to the kidney from osteogenic sarcoma. *Am J Roentgenol* 1977; 128: 148-9.
8. Pollack H, Banner M, Amendola M. Other malignant neoplasms of the renal parenchyma. *Sem Roentgenol* 1987; 22: 260-74.